

بررسی فراوانی هماتوم‌های تروماتیک متعدد مغزی در بیمارستان شهید بهشتی کاشان طی سال‌های ۸۷-۱۳۸۵

*^۱ اسماعیل فخاریان ، محمدرضا فاضل ،^۲ همایون تابش ، ایمان غفارپسند^۳

خلاصه

سابقه و هدف: هماتوم داخل جمجمه متعدد ناشی از وارد شدن ضربه به سر پدیده‌ی شایعی نیست. وجود آمار دقیق در مورد میزان وقوع آن مواجه شدن با ضایعه را ساده‌تر می‌کند. مطالعه‌ی حاضر به منظور تعیین میزان بروز و تلاش برای یافتن نشان‌گرهایی برای تشخیص زودتر این معضل انجام شده است.

مواد و روش‌ها: در یک مطالعه توصیفی کلیه مصدومین ضربه‌ی مغزی جراحی شده از مهر ۱۳۸۵ تا پایان شهریور ۱۳۸۷ در بیمارستان شهید بهشتی کاشان وارد مطالعه شدند. بیماران از نظر سن، جنس، تعداد اعمال جراحی، عامل ایجاد تروما، وجود شکستگی جمجمه، معیار GCS، و یافته‌های CT اسکن قبل از هر عمل جراحی بررسی شده و سپس با شاخص‌های توصیفی و تست‌های آماری مجذور کای و t دانشجویی مورد تجزیه و تحلیل قرار گرفتند.

نتایج: در مجموع طی دو سال، ۱۲۱ عمل جراحی بر روی ۹۶ مورد تشخیص داده شده انجام گردید، که به علت وجود هماتوم، ۷۳ مصدوم (۷۵/۳ درصد) یک بار و ۲۳ مورد (۲۴/۷ درصد) بیش از یک بار جراحی شدند. دامنه‌ی سنی بیماران به ترتیب بین ۶ ماه تا ۸۳ سال و ۱۷ تا ۶۶ سال و متوسط آن 40.7 ± 24.1 و 33.7 ± 15.9 سال بود. نسبت مرد به زن در موارد هماتوم یک طرفه، ۱۳/۷ به ۱ و در هماتوم دو طرفه، ۲۲ به ۱ بود. انواع شکستگی جمجمه در ۳۱ مورد (۴۳ درصد) از ۷۳ مصدوم یک طرفه و ۱۲ مورد از ۲۳ مصدوم (۵۲ درصد) دو طرفه دیده شد. تفاوت معنی‌دار آماری از نظر سن، جنس، عامل ایجاد تروما، وجود شکستگی جمجمه، و معیار GCS مشاهده نشد ($p > 0.05$). هماتوم دوطرفه به صورت معنی‌داری در گروه هماتوم ساب دورال بیشتر از انواع ضایعات دیگر بود ($P = 0.004$).

نتیجه‌گیری: شیوع بالای حوادث، شانس وقوع هماتوم‌های دو طرفه‌ی مغز را نیز افزایش داده است. در این مطالعه دست‌یابی به نشان‌گری برای پیش‌بینی این مشکل میسر نشد، لذا توصیه می‌شود موضوع مورد توجه جدی قرار گرفته و مطالعات بیشتری در این زمینه انجام شود.

واژگان کلیدی: شکستگی جمجمه، ضربه‌ی مغزی، هماتوم متعدد مغزی

۱- دانشیار گروه جراحی مغز و اعصاب دانشکده پزشکی دانشگاه علوم پزشکی کاشان - مرکز تحقیقات تروما

۲- استادیار گروه بیهوشی دانشکده پزشکی دانشگاه علوم پزشکی کاشان - مرکز تحقیقات تروما

۳- استادیار گروه جراحی مغز و اعصاب دانشکده پزشکی دانشگاه علوم پزشکی کاشان - مرکز تحقیقات تروما

۴- دانشجوی پزشکی دانشکده پزشکی دانشگاه علوم پزشکی کاشان

* نویسنده مسوول: اسماعیل فخاریان

آدرس: کاشان، کیلومتر ۵ بلوار قطب راوندی، دانشکده پزشکی، دانشگاه علوم پزشکی، گروه جراحی مغز و اعصاب

پست الکترونیک: efakharian@gmail.com

تلفن: ۰۹۱۳۱۶۱۴۲۹۴

دورنویس: ۰۳۶۱ ۵۵۵۸۹۰۰

تاریخ دریافت: ۸۷/۱۰/۲۱

تاریخ پذیرش نهایی: ۸۷/۱۲/۷

مقدمه

و مرگبار ضربه‌ی مغزی، از جمله افزایش فشار داخل جمجمه، افت سطح هوشیاری، و بروز اختلالات عصبی را دو چندان می‌کند [۲-۵]. اگر چه همراهی هماتوم اپیدورال با ساب‌دورال در ۶ تا ۱۴ درصد موارد گزارش شده است، اما در یک مطالعه دیگر از ۶۸۴ مصدوم با هماتوم ساب‌دورال، ۱۴ مورد هماتوم اپیدورال سمت مقابل وجود داشت [۲]. در مطالعه‌ی دیگری در ژاپن از ۸۸ مورد

هماتوم داخل جمجمه به عنوان مهمترین علت قابل درمان مرگ و ناتوانی در مصدومین ضربه‌ی مغزی تقریباً در نیمی از مصدومین مبتلا به ضربه‌ی شدید دیده شده است [۱]. هماتوم متعدد داخل جمجمه ناشی از ضربه‌ی به سر پدیده‌ی شایعی نیست و به عنوان یکی از عوارض ثانویه ضربه خطر عوارض بسیار شدید

نتایج

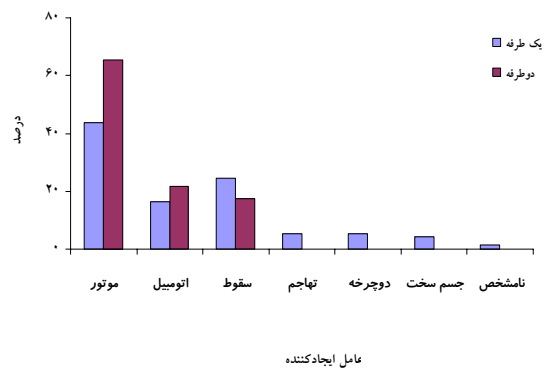
در مجموع طی دو سال، ۱۲۱ عمل جراحی بر روی ۹۶ بیمار انجام شد. ۷۳ نفر (۷۵/۳ درصد) از بیماران یک بار و ۲۳ مورد (۲۴/۷ درصد) از آنان بیش از یک بار به علت وجود هماتوم عمل شدند. یک مورد از ۲۳ مصدوم چهار بار تحت عمل قرار گرفت. دامنه‌ی سنی بیماران در گروه یک بار عمل شده، بین ۶ ماه تا ۸۳ سال و در گروه بیشتر از یک بار عمل شده، ۱۷ تا ۶۶ سال و متوسط آن به ترتیب $40/7 \pm 24/1$ و $33/7 \pm 15/9$ سال بود ($p=0/26$). نسبت مرد به زن در موارد یک طرفه ۱۳/۷ به ۱ و در هماتوم دو طرفه ۲۲ به ۱ بود ($p=0/2$). انواع شکستگی مجسمه در ۳۱ مورد از ۷۳ مصدوم (۴۳ درصد) و ۱۴ مورد از ۲۳ مصدوم (۶۰/۹ درصد) دو طرفه دیده شد ($p=0/08$). سطح هوشیاری هنگام مراجعه در موارد یک طرفه بر اساس معیار GCS، $9/6 \pm 4/3$ و در گروه دو طرفه $7/9 \pm 3/7$ بود ($p=0/1$). عامل ایجاد مشکل در موارد یک طرفه به ترتیب، موتورسیکلت ۳۲ مورد (۴۳/۸ درصد)؛ سقوط ۱۸ (۲۴/۷ درصد)؛ اتومبیل ۱۲ مورد (۱۶/۴ درصد)؛ دوچرخه ۴ مورد (۵/۵ درصد)؛ تهاجم، و برخورد با جسم سخت هر یک ۳ مورد (۴/۱ درصد)؛ و نا معلوم ۱ مورد (۱/۴ درصد) بود. در موارد دو طرفه، علت تروما، موتورسیکلت ۱۳ مورد (۶۵/۵ درصد)؛ اتومبیل ۵ مورد (۲۱/۷ درصد)؛ سقوط ۴ مورد (۱۷/۴ درصد)؛ و تهاجم ۱ مورد (۴/۴ درصد) بود (نمودار شماره‌ی ۱). اختلاف آماری معنی داری بین دو گروه از نظر عامل ایجاد تروما وجود نداشت ($p=0/5$). فراوانی ضایعه در تمام موارد به ترتیب هماتوم ساب‌دورال در ۶۴ نفر (۶۷ درصد)؛ اپیدورال در ۲۵ نفر (۲۶ درصد)؛ لشدگی مغز در ۱۱ نفر (۱۱/۵ درصد)؛ هماتوم داخل مغز در ۳ نفر (۳ درصد)؛ و ترکیب یکی از موارد فوق با دیگری و یا با انواع شکستگی مجسمه در ۱۷ نفر (۱۷/۷ درصد) دیده شد. در موارد دو طرفه، هماتوم ساب‌دورال در ۱۸ مورد (۷۸/۳ درصد)، لشدگی مغز در ۳ مورد (۱۳ درصد)، اپیدورال در ۲ مورد (۸/۷ درصد)، و بیش از یک ضایعه در ۱۵ مورد (۶۵/۲ درصد) قبل از عمل اول؛ و هماتوم ساب‌دورال در ۸ مورد (۳۴/۸ درصد)، اپیدورال در ۱۲ مورد (۵۲/۲ درصد)، هماتوم داخل مغز در ۲ مورد (۸/۷ درصد)، لشدگی مغز در ۱ مورد (۴/۳ درصد)، و بیش از یک ضایعه در ۱۱ مورد (۴۷/۸ درصد) قبل از عمل دوم دیده شد (نمودار شماره‌ی ۲). هماتوم دوطرفه به صورت معنی‌داری در گروه هماتوم ساب‌دورال بیشتر از انواع ضایعات دیگر بود ($p=0/004$).

هماتوم ساب‌دورال حاد در یک دوره‌ی ۱۳ ساله، ۵ مورد هماتوم در سمت دیگر نیاز به جراحی پیدا کردند [۳]. در یک مطالعه بر روی ۸۵۰ مصدوم، ۸۸ مورد (۱۰/۴ درصد) پس از عمل اول نیاز به عمل جراحی بعدی پیدا کردند [۵]. برای مواجهه با مصدومین مغزی راهکارهای تشخیصی و درمانی مشخصی تعریف شده و اجرا می‌شود [۶]. اما در موارد پیچیده‌تر از جمله در مواردی که احتمال هماتوم در دو سمت مغز وجود دارد، چنین دستورالعملی وجود ندارد و برای تشخیص باید به وضعیت بالینی مصدوم و تجربه‌ی پزشک معالج اتکا کرد [۷]. در یک مطالعه ضربه‌ی شدید مغزی ($GCSS \leq 8$)، و وجود شکستگی مجسمه در طرف مقابل از علائم احتمال وجود هماتوم در سمت دیگر تلقی شده است [۲]. علاوه بر این در مورد میزان وقوع ضایعه آمار دقیق وجود ندارد [۸، ۷، ۵، ۳، ۲] که این موضوع نیز بر مشکل تصمیم‌گیری و درمان مصدومین اضافه می‌کند. با توجه به اینکه در این مرکز با تعداد قابل توجه مصدومین ضربه‌ی مغزی که بیش از یک هماتوم داشتند مواجه شده‌ایم، مطالعه‌ی حاضر در تلاش برای تعیین میزان بروز این گونه ضایعات و یافتن نشانگرهایی برای تشخیص این معضل در سال‌های ۸۵ و ۸۶ انجام شده است.

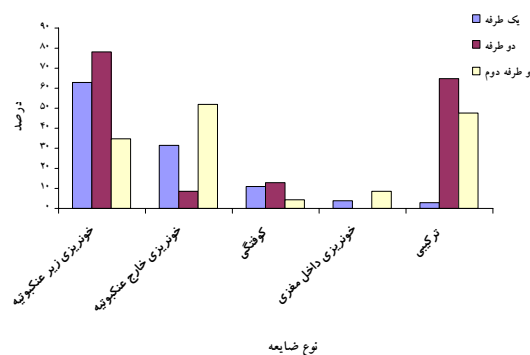
مواد و روش‌ها

در این مطالعه توصیفی کلیه مصدومین ضربه‌ی مغزی که به دنبال تروما و بر اساس معیارهای موجود در سی‌تی اسکن و معاینه بالینی [۶] در فاصله‌ی مهر ماه ۱۳۸۵ تا پایان شهریور ۱۳۸۷ در بیمارستان شهید بهشتی دانشگاه علوم پزشکی کاشان که تنها مرکز ارجاع مصدومین ضربه‌ی مغزی در منطقه می‌باشد، تحت عمل جراحی قرار گرفتند، وارد مطالعه شدند. بعد از جراحی، در صورت وجود علائم بالینی و یا مستندات مانیتورینگ فشار داخل جمجمه مبنی بر بالا بودن فشار [۶] با احتمال خونریزی مجدد، سی‌تی اسکن انجام شده و جراحی برای مصدومین بر اساس یافته‌ها انجام شد. سایر بیماران در بخش مراقبت‌های ویژه جراحی اعصاب بستری شده و تحت مراقبت قرار گرفتند. این افراد از نظر سن، جنس، عامل ایجاد کننده‌ی تروما، وجود شکستگی در مجسمه، شدت آسیب به مغز بر اساس معیار GCS، و یافته‌های CT اسکن قبل از هر عمل جراحی مورد بررسی قرار گرفته و با استفاده از نرم افزار آماری SPSS ویرایش ۹ وارد کامپیوتر شده و توسط شاخص‌های توصیفی و تست‌های آماری مجذور کای و t دانشجویی مورد تجزیه و تحلیل آماری قرار گرفتند.

از سایر نقاط کشور و کشورهای مجاور یافت نشد. درصد بالای به دست آمده در این بررسی می‌تواند نشان دهنده‌ی شرایط خاص اجتماعی، اقتصادی، و فرهنگی از جمله دسترسی سهل و بدون قاعده به موتورسیکلت در سنین مختلف، عبور جاده‌ی ترانزیت شمال-جنوب کشور از منطقه، کم توجهی به نکات ایمنی در محل کار و خانه، بی‌توجهی نسبت به قوانین راهنمایی و رانندگی در خیابان و جاده و به طبع آن رخداد زیاد حوادث، به‌خصوص تصادفات وسایل نقلیه، و به تبع آن وقوع بیشتر موارد نادر باشد که به هر حال نیاز به بررسی بیشتر دارد. در این مطالعه نسبت مرد به زن در هماتوم‌های یک طرفه و دو طرفه تفاوت آماری معنی‌داری بین دو گروه نشان نداد ($p=0/2$). در سایر مطالعات این نسبت ۱/۴ به ۱ [۲]، ۳/۷۵ به ۱ [۹]، و در یک گزارش هر ۵ مصدوم با هماتوم دو طرفه، مرد [۳] بودند. در دو مطالعه‌ی قبلی در همین مرکز نسبت مرد به زن ۳/۵ به ۱ و ۲/۵ به ۱ [۲۰] محاسبه شد. بالاتر بودن نسبت هماتوم در مردان می‌تواند حاکی از شدیدتر بودن تروما که خود ناشی از فعالیت‌های پرخطرتر و نیز تحت تاثیر عوامل دیگری از جمله مسائل محیطی (ترافیکی و انحصار استفاده از موتورسیکلت به مردان) و فرهنگی (عدم رعایت قوانین راهنمایی و رانندگی، عدم استفاده از وسایل ایمنی مناسب) باشد. اختلاف GCSS بدو ورود در مصدومین با هماتوم دو طرفه و یک طرفه از نظر آماری معنی‌دار نبود ($p=0/1$). وجود شکستگی جمجمه در ۶۰/۹ درصد موارد دو طرفه، در مقایسه با ۴۳ درصد موارد یک طرفه، تعداد موارد آسیب بیشتر با موتورسیکلت؛ ۶۵/۵ درصد در مقابل ۴۳/۸ درصد، و له‌شدگی بافت مغز؛ ۹۱/۳ درصد در مقابل ۸۷/۵ درصد، که می‌تواند حاکی از ورود انرژی بیشتر به بافت باشد، همگی می‌تواند حاکی از شدت بیشتر آسیب در موارد هماتوم دو طرفه باشد. با این همه تفاوت‌ها از نظر آماری معنی‌دار نیستند ($p=0/5$). در یک مطالعه بر روی هماتوم‌های دو طرفه پیش‌آگهی ضایعات متعدد با انواع یک طرفه تفاوتی نداشت [۲۱]. هماتوم در طرف مقابل در مصدومین دچار هماتوم ساب‌دورال با تفاوت آماری معنی‌داری بیش از سایر ضایعات دیده شد (۰/۰۰۴ $p=$). یافته‌ی مشابهی در یک بررسی انجام شده در کشور چین گزارش شده است [۲]. هماتوم ساب‌دورال فراوان‌ترین ضایعه‌ی موضعی پس از ضربه‌ی شدید به سر است و فراوانی آن تا ۲۴ درصد گزارش شده است [۲۲]. در این بررسی نیز این هماتوم در هر دو گروه بیشترین ضایعه بوده است. از طرفی این هماتوم با پاتوفیزیولوژی متنوعی ممکن است ایجاد می‌شود [۱] که خود ممکن است همراهی آن با ضایعات متنوع را توضیح دهد. به هر حال با توجه به فراوانی این هماتوم نمی‌توان از آن به عنوان



نمودار ۱- توزیع فراوانی عوامل ایجاد کننده آسیب در هماتوم‌های مغزی بیماران مورد مطالعه



نمودار ۲- فراوانی نسبی انواع ضایعه در مصدومین با هماتوم یک طرفه و دو طرفه قبل از عمل اول و قبل از عمل دوم

بحث

میزان هماتوم متعدد در این بررسی، ۲۴/۷ درصد است. در مطالعه‌ای که در چین بر روی ۶۸۴ مصدوم دچار خونریزی ساب‌دورال در یک دوره‌ی ۱۰ ساله انجام شد، تنها ۱۲ مورد ۱/۸ درصد خونریزی اپی‌دورال در سمت دیگر گزارش شده است [۲]. در یک مطالعه دیگر طی یک دوره ۱۳ ساله، از ۸۸ مصدوم دچار خونریزی ساب‌دورال، ۵ مورد (۵/۷ درصد) هماتوم در سمت دیگر مشاهده شد [۳]. در یک مطالعه نیز ۷ درصد مصدومین نیاز به عمل بعدی پیدا کردند [۷]. در مطالعه‌ای در سوئیس که روی ۷۶ مصدوم صورت گرفت، ۷ مورد هر دو ضایعه‌ی اپی‌دورال و ساب‌دورال را داشتند [۹]. آمار متفاوتی در حدود ۱۰ درصد [۷،۵] در مورد ایجاد سایر هماتوم‌ها و تا ۲۵ درصد [۸،۵] در مورد خونریزی اپی‌دورال پس از عمل اول گزارش شده است. موارد ایجاد خونریزی اپی‌دورال پس از عمل اپی‌دورال اول نادر و در حد گزارشات موردی است [۱۹-۱۰]. علی‌رغم اشاره به شیوع تا حد ۲۵ درصد، در هیچیک از مطالعات مرور شده در این بررسی چنین میزانی وجود نداشته است [۷،۱۰،۵،۳،۲]. مطالعه‌ی مشابهی

همراهی قابل توجه آن با هماتوم ساب‌دورال لزوم تمرکز بیشتر به نحوه‌ی مدیریت و درمان مصدومین ضربه‌ی مغزی و نیاز به استفاده از تجربه در این زمینه را یادآوری می‌نماید. همراهی این عامل با شکستگی جمجمه می‌باید مورد توجه و مطالعه‌ی جدی‌تر قرار گیرد. لذا توصیه می‌شود در مصدومین دارای هماتوم ساب‌دورال پس از تخلیه‌ی ضایعه‌ی اولیه سی‌تی اسکن مغزی پیگیری در فاصله‌ی زمانی کوتاهی از عمل جراحی انجام شود.

نشان‌گری برای تشخیص رخداد احتمالی هماتوم در طرف مقابل استفاده کرد.

نتیجه‌گیری

به نظر می‌رسد آمار بالای حوادث شانس مواجهه با انواع آسیب‌ها از جمله هماتوم‌های دو طرفه‌ی مغز را نیز افزایش داده است. اگر چه یافته‌های فوق امکان ارائه‌ی معیار دقیقی برای پیش‌بینی احتمال وقوع هماتوم دو طرفه را فراهم نکرد، اما آمار بالای هماتوم‌های دو طرفه (حدود ۲۵ درصد) و به خصوص

Reference:

- [1] Zwienenberg-Lee M, Muizelaar JP. Clinical pathophysiology of traumatic brain injury. In: Richard Winn H. editor, *Youmans Neurological Surgery* 5th ed. Saunders:2004. p.5039-64.
- [2] Su TM, Lee TH, Chen WF, Lee TC, Cheng CH. Contralateral acute epidural hematoma after decompressive surgery of acute subdural hematoma: Clinical features and outcome. *J Trauma* 2008;65:1298-302.
- [3] Matsuno A, Katayama H, Wada H, Morikawa K, Tanaka K, Tanaka H, et al. Significance of consecutive bilateral surgeries for patients with acute subdural hematoma who developed contralateral acute epi-or subdural hematoma. *Surg Neurol* 2003;60:23-30.
- [4] Boviatisis EJ, Korfiatis S, Kouyialis AT, Sakas DE. Epidural haematoma after evacuation of contralateral subdural haematoma. *Ir J Med Sci* 2004;173:217-8.
- [5] Gopinath SP, Robertson CS, Contant CF, Narayan RK, Grossman RG, Chance B. Early detection of delayed traumatic intracranial hematomas using near-infrared spectroscopy. *J Neurosurg* 1995;83:438-44.
- [6] Prabhu SS, Zauner A, Ross Bullock MR. Surgical management of traumatic brain injury. In: Richard Winn H. editor, *Youmans Neurological Surgery*. 5th ed. Saunders: 2004. p.5145-80.
- [7] Paci GM, Sise MJ, Sise CB, Sack DI, Swanson SM, Holbrook TL, et al. The need for immediate computed tomography scan after emergency craniotomy for head injury. *J Trauma* 2008;64:326-34.
- [8] Ramzan A, Wani A, Malik AH, Kirmani A, Wani M. Acute bilateral extradural hematomas. *Neurol India* 2002;50:217-9.
- [9] Tausky P, Widmer HR, Takala J, Fandino J. Outcome after acute traumatic subdural and epidural haematoma in Switzerland: a single-centre experience. *Swiss Med Wkly* 2008;3:281-5.
- [10] Servadei F, Staffa G, Morichetti A, Burzi M, Piazza G. Asymptomatic acute bilateral epidural hematoma: Results of broader indications for computed tomographic scanning of patients with minor head injuries. *Neurosurgery* 1988;23:41-3.
- [11] Eftekhari B, Ketabchi E, Ghodsi M, Esmaeeli B. Bilateral asynchronous acute epidural hematoma: A case report. *BMC Emergency Medicine* 2003;3:1.
- [12] Burbridge B. Asynchronous bilateral epidural hematomas. *Can Assoc Radiol J* 1993;44:390-2.
- [13] Dharker SR, Bhargava N. Bilateral epidural haematoma. *Acta Neurochir (Wien)* 1991;110:29-321882715.
- [14] Bret P, Garin C, Massini B, Bascoulergue Y, Huppert J. Bilateral extradural hematoma. Report of two cases. *Neurochirurgia (Stuttg)* 1987;30:193-6.
- [15] Subrahmanian MV, Rajendraprasad GB, Rao BD. Bilateral extradural hematomas. *Br J Surg* 1975;62:397-400.
- [16] Agbi CB, Victoratos G, Turnbull IW. Bilateral extradural hematoma extending from the foramen magnum to the vertex. *Surg Neurol* 1987;28:123-8.
- [17] Gupta SK, Tandon SC, Mohanty S, Asthana S, Sharma S. Bilateral traumatic extradural haematomas: Report of 12 cases with a review of the literature. *Clinical neurology and neurosurgery*. 1992;94:127-131.
- [18] Koga H, Mori K, Kurihara M, Sakai S. Traumatic bilateral epidural hematomas presenting at different times in a patient with large ventricles. *Surg Neurol* 1985;24:272-4.
- [19] Gelabert-González M, Iglesias-País M, Serramito-García R, Fernández-Villa J, García-Allut A, Martínez-Rumbo R. Simultaneous bilateral epidural hematomas. *Neurochirurgia (Astur)* 2005;16:256-60.
- [20] Fakharian E, Fazel MR, Tabesh H, Navabi Z. Incidence of mild head injury, management, and expenses in Kashan, 2003-2004. *Feyz-Journal of Kashan University of Medical Sciences* 2007;11:63-67.
- [21] Caroli M, Locatelli M, Campanella R, Balbi S, Martinelli F, Arienta C. Multiple intracranial lesions in head injury clinical considerations, prognostic factors, management, and results in 95 patients. *Surg Neurol* 2001;56:82-8.
- [22] Robertson C. Critical care management of traumatic brain injury. In: Richard Winn H. editor, *Youmans Neurological Surgery*. 5th ed. Saunders: 2004. p.5103-5144.