

## مطالعه اثر سیمواستاتین بر عملکرد و آسیب کلیه، متعاقب انسداد کامل یک طرفه حالب در موش صحرائی

مهرداد نشاط قراملکی<sup>۱\*</sup>، میرهادی خیاط نوری<sup>۲</sup>، غفور موسوی<sup>۳</sup>

### خلاصه

**سابقه و هدف:** هر گونه اختلال در جریان طبیعی ادرار تحت عنوان اوروپاتی انسدادی خوانده می‌شود. مهارکننده‌های رقابتی هیدروکسی متیل گلوکوتاریل کوآ ردوکتاز، همانند سیمواستاتین باعث کاهش لیپیدهای خون می‌شوند. از طرف دیگر نشان داده‌اند که استاتین‌ها دارای اثر حفاظتی در بعضی از بافت‌ها در پی آسیب‌های مختلف هستند. هدف از این مطالعه تعیین اثر سیمواستاتین بر عملکرد کلیه، در پی انسداد کامل یک طرفه حالب در موش صحرائی می‌باشد.

**مواد و روش‌ها:** در این مطالعه‌ی تجربی، ۵۰ سر موش صحرائی نر نژاد SD به صورت تصادفی به پنج گروه ده‌تایی تقسیم شدند. در گروه نخست یا کنترل (control) حیوانات به صورت خوراکی روزانه به مدت پانزده روز حلال دارو، در گروه دوم (UUO) حیوانات بعد از انسداد یک طرفه حالب حلال دارو، و در گروه سوم (UUO/SIM) حیوانات بعد از انسداد یک طرفه حالب سیمواستاتین را با دوز ۲ mg/kg دو بار در روز به مدت پانزده روز (شروع یک روز قبل از جراحی) به صورت خوراکی دریافت کردند. در گروه چهارم (Sham) و پنجم (Sham/SIM) حیوانات همانند گروه‌های دوم و سوم جراحی شدند ولی مجرای حالب مسدود نشد. در روزهای صفر، سوم، هفتم و چهاردهم بعد از جراحی، نمونه خون اخذ و سرم‌ها از نظر عیار سرمی کلسترول، اوره و کراتینین سرم مورد بررسی قرار گرفتند. برای تشخیص تغییرات بافتی در روز چهاردهم، بعد از جراحی، کلیه چپ بعد از تثبیت در فرمالین و انجام مراحل مختلف پاساژ بافتی به روش هماتوکسیلین - اتوزین رنگ‌آمیزی شد. داده‌ها با آنالیز واریانس یک طرفه و آزمون تعقیبی توکی و آزمون t زوجی مورد تجزیه و تحلیل قرار گرفت.

**نتایج:** نتایج مقایسه عوامل بیوشیمیایی نشان داد که میزان سرمی کلسترول، اوره و کراتینین در گروه UUO در پی بستن حالب در روزهای ۷ و ۱۴ بعد از عمل به طور معنی‌دار در مقایسه با گروه کنترل افزایش یافت. در گروه دریافت‌کننده سیمواستاتین، میزان سرمی کلسترول، اوره و کراتینین در مقایسه با گروه UUO کاهش معنی‌دار نشان داد. نتایج مطالعات پاتولوژیک نشان داد که در گروه UUO، آتروفی شدید گلومرولی و توبولی، اسکلروز پیرامون کپسول بومن و اتساع فضای آن، تجمع سلول‌های تک‌هسته‌ای در بافت بینابینی کلیه، فیبروز بافت بینابینی کلیه، فیبروز زیرکپسولی به همراه تورم آبکی و نکروز سلول‌های توبولی مشاهده می‌شود. تجویز سیمواستاتین در زمان انسداد حالب در گروه UUO/SIM توانست آسیب‌ها و تغییرات فیبروتیک بافت بینابینی کلیه و گلومرولواسکلروزیس ناشی از انسداد حالب را در بافت کلیه کاهش دهد. تفاوت معنی‌دار بین گروه کنترل و Sham مشاهده نشد.

**نتیجه‌گیری:** نتایج مطالعه نشان داد که انسداد حالب باعث کاهش عملکرد کلیه و آسیب شدید بافت کلیه می‌شود. تجویز هم‌زمان سیمواستاتین باعث کاهش آسیب‌های بافتی ناشی از انسداد حالب شد. البته نقش حفاظتی سیمواستاتین در بیماری‌های کلیوی انسان همانند UUO نیاز به تحقیقات بیشتری دارد.

**واژگان کلیدی:** سیمواستاتین، انسداد یک طرفه حالب، عملکرد کلیه، موش صحرائی

۱- استادیار گروه داخلی دانشکده دامپزشکی دانشگاه آزاد اسلامی واحد تبریز

۲- استادیار گروه فارماکولوژی دانشکده دامپزشکی دانشگاه آزاد اسلامی واحد تبریز

۳- استادیار گروه جراحی دانشکده دامپزشکی دانشگاه آزاد اسلامی واحد تبریز

\* نویسنده مسوول: مهرداد نشاط قراملکی

آدرس: تبریز، دانشکده دامپزشکی، دانشگاه آزاد اسلامی، گروه داخلی

پست الکترونیک: neshatpetvet@yahoo.com

تلفن: ۰۹۱۴ ۳۱۵ ۵۸۳۱

دورنویس: ۰۴۱۱ ۶۳۷۳۹۳۵

تاریخ دریافت: ۸۷/۴/۱۳

تاریخ پذیرش نهایی: ۸۷/۸/۵

## مقدمه

هر گونه اختلال در جریان طبیعی ادرار و پی‌آمدهای ناشی از آن تحت عنوان اوروپاتی انسدادی خوانده می‌شود. انسداد و توقف ادرار در مسیر مجاری ادراری اهمیت زیادی در آسیب به عملکرد کلیه از دیدگاه اورولوژی دارد. هر نوع انسدادی در پایان می‌تواند به هیدرونفروز، آتروفی و حتی تخریب کامل عملکرد کلیه منجر شود. علاوه بر این، انسداد می‌تواند باعث عفونت شده و آسیب ناشی از انسداد را دو چندان نماید. بیماری‌های فراوانی باعث انسداد جریان ادرار می‌شود که پیشگویی آنها متغیر بوده و بسته به محل و شدت انسداد، واکنش بدن در مقابل این پدیده بیماری‌های مختلفی را به وجود می‌آورد. بنابراین اوروپاتی انسدادی باید به عنوان یک بیماری قلمداد شود تا در راهکارهای درمانی آن با مشکلات کمتری مواجه شویم. هر چه محل انسداد بالاتر باشد، کلیه بیشتر تحت تاثیر قرار می‌گیرد. اثرات انسداد بر عملکرد کلیه در درمان و پیشگویی آن دارای اهمیت است. ساز و کار دقیق تغییرات عملکرد کلیه به طور دقیق مشخص نشده و مورد توجه پژوهشگران مختلف می‌باشد [۱، ۲]. مهارکننده‌های رقابتی هیدروکسی متیل گلو تاریل کوآ (HMG-CoA) ردوکتاز، آنالوگ‌های ساختمانی ۳- هیدروکسی- ۳- متیل گلو تاریل- کوآزیم آ هستند. سیمواستاتین به صورت پیش‌داروی غیرفعال می‌باشد که در دستگاه گوارش به مشتقات بتاهیدروکسی فعال تبدیل می‌شود. بیشترین تاثیر این دارو روی کبد است. این اثر ترجیحی را می‌توان به تفاوت بافت‌های مختلف در برداشت دارو از خون نسبت داد. طی درمان با این دارو کاهش تری‌گلیسریدهای پلاسما و افزایش میزان کلسترول HDL روی می‌دهد. در بیماری‌هایی که سطح پلاسمایی LDL افزایش یافته است، مهارکننده‌های HMG-CoA موثر می‌باشند [۷-۳]. مطالعات نشان داده‌اند که استاتین‌ها دارای اثرات حفاظتی در بعضی از بافت‌ها می‌باشند. به طوری که مشخص شده است سیمواستاتین، سمیت کبدی و کلیوی ناشی از سیس پلاتین را در موش‌های صحرایی کاهش می‌دهد [۸]. همچنین در پی نارسایی مزمن کلیوی تجربی در موش سوری، سیمواستاتین آسیب‌های کلیوی ناشی از این آسیب را کاهش داد [۹]. در بیماران مبتلا به بیماری‌های مزمن کلیه، با تجویز سیمواستاتین از شدت آسیب عضله قلبی در پی نارسایی کلیه کاسته شد [۱۰]. در مطالعه دیگری، در نمونه سندروم نفروتیک تجربی در موش‌های صحرایی نشان دادند که سیمواستاتین می‌تواند آسیب‌های ناشی از تنش اکسیداتیو را کاهش داده و همچنین باعث بهبود پروتئینوری و کاهش آسیب گلوبول‌ها گردد [۱۱]. نشان داده شده است که مهارکننده‌های HMG-CoA ردوکتاز می‌توانند در پی پیوند قلب

و کلیه از هیپرکلسترولمی بعد از پیوند عضو، جلوگیری کرده و باعث کاهش وقوع رد پیوند کلیه شوند [۱۲]. با توجه به اینکه هیچ گونه تحقیقی در داخل و خارج از کشور مبنی بر اثر سیمواستاتین بر آسیب و عملکرد کلیه ناشی از انسداد حالب تجربی وجود ندارد، هدف از این مطالعه تعیین اثر سیمواستاتین بر عملکرد کلیه، در پی انسداد کامل یک طرفه حالب در موش صحرایی می‌باشد.

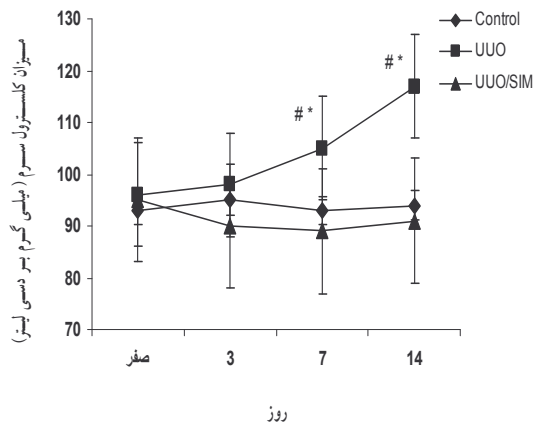
## مواد و روش‌ها

**حیوانات:** این مطالعه تجربی بر روی ۵۰ سر موش صحرایی نژاد SD (Sprague-Dawley) با وزن  $10 \pm 300$  گرم انجام گرفت. موش‌ها از مرکز پرورش و نگهداری حیوانات آزمایشگاهی دانشگاه تبریز تهیه شده و در شرایط یکسان در قفس‌های مخصوص با دوازده ساعت روشنایی و دوازده ساعت تاریکی در درجه حرارت  $22 \pm 23$  درجه سانتی‌گراد نگهداری شدند. تغذیه حیوانات توسط پلیت‌های مخصوص حیوانات آزمایشگاهی صورت گرفت. غذا و آب به صورت آزادانه در دسترس بود.

**داروها:** در این مطالعه از داروهای سیمواستاتین، کتامین هیدروکلراید، زایلازین و اتر استفاده گردید. برای حل کردن سیمواستاتین از نسبت یک به دو اتانول و سرم فیزیولوژی استفاده شد. سیمواستاتین از شرکت سیگما و اتانول و اتر از شرکت مرک و کتامین هیدروکلراید و زایلازین از شرکت آلفاسان هلند تهیه گردیدند.

**روش آزمایش:** در این مطالعه تجربی حیوانات به صورت تصادفی به پنج گروه ده‌تایی در قفس‌های جداگانه تقسیم شدند. در گروه نخست یا کنترل (control) حیوانات به صورت خوراکی روزانه به مدت پانزده روز (شروع یک روز قبل از جراحی) حلال دارو را با حجم  $10 \text{ ml/kg}$  از طریق گاوژ دریافت کردند. در گروه دوم یا گروه انسداد حالب (UUO) حیوانات بعد از انسداد یک طرفه حالب حلال دارو را به مدت پانزده روز (شروع یک روز قبل از جراحی) روزانه با حجم  $10 \text{ ml/kg}$  دریافت کردند. در گروه سوم یا گروه انسداد همراه با تجویز سیمواستاتین (UUO/SIM) حیوانات بعد از انسداد یک طرفه حالب سیمواستاتین را با دوز  $2 \text{ mg/kg}$  دو بار در روز به مدت پانزده روز (شروع یک روز قبل از جراحی) روزانه با حجم  $10 \text{ ml/kg}$  دریافت کردند. در گروه چهارم یا گروه جراحی شده بدون انسداد حالب (Sham) و پنجم (Sham/SIM) حیوانات همانند گروه‌های دوم و سوم جراحی شدند ولی مجرای حالب مسدود نشد. برای حذف اثر حجم تجویز دارو، سیمواستاتین در حجم  $10 \text{ ml/kg}$  تنظیم و به صورت خوراکی تجویز شد.

به طور معنی داری ( $p < 0/05$ ) در مقایسه با روز صفر افزایش یافت. در گروه دریافت کننده سیمواستاتین، میزان سرمی کلسترول در روزهای ۷ و ۱۴ در مقایسه با گروه UUO کاهش معنی دار ( $p < 0/05$ ) نشان داد. این کاهش تا حد گروه کنترل می باشد (نمودار و جدول ۱). به دلیل غیرمعنی دار بودن تفاوت بین گروه کنترل و Sham از ارایه داده های مربوط به گروه Sham در نمودارها خودداری شده است. همان طور که نمودار و جدول شماره ۲ نشان می دهد، میزان سرمی اوره در گروه UUO در پی بستن حالب در روزهای ۷ و ۱۴ بعد از عمل به طور معنی دار ( $p < 0/05$ ) در مقایسه با روز صفر افزایش یافت. در گروه دریافت کننده سیمواستاتین، میزان سرمی اوره در روزهای ۷ و ۱۴ افزایش می یابد ولی نسبت به گروه UUO کمتر بوده و اختلاف معنی دار ( $p < 0/05$ ) است و تا حد گروه کنترل هم نمی رسد (نمودار شماره ۲). همان طور که نمودار و جدول شماره ۳ نشان می دهد، میزان سرمی کراتینین در گروه UUO در پی بستن حالب در روزهای ۷ و ۱۴ بعد از عمل به طور معنی دار ( $p < 0/05$ ) در مقایسه با روز صفر افزایش یافت. در گروه دریافت کننده سیمواستاتین، میزان سرمی کراتینین در روزهای ۷ و ۱۴ افزایش می یابد ولی نسبت به گروه UUO کمتر بوده و فقط در روز ۱۴ با گروه UUO اختلاف معنی دار ( $p < 0/05$ ) دارد و تا حد گروه کنترل هم نمی رسد (نمودار شماره ۳).



نمودار ۱- تغییرات میزان سرمی کلسترول در روزهای مختلف بعد از انجام عمل UUO را در گروه های کنترل، UUO و دریافت کننده سیمواستاتین (UUO/SIM) نشان می دهد.  
 \* $p < 0/05$  در مقایسه با روز صفر در همان گروه و # $p < 0/05$  در مقایسه با روز مشابه در گروه های مختلف می باشد.

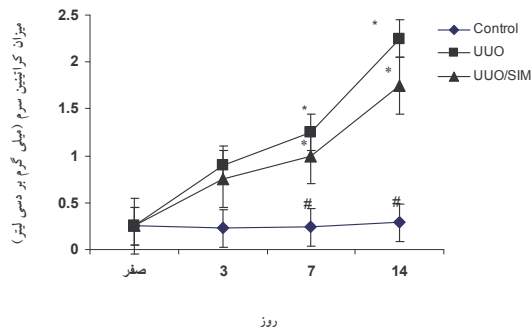
**روش جراحی:** برای ایجاد بیهوشی از ترکیب کتامین هیدروکلراید (۶۰ mg/kg) و زایلازین هیدروکلراید (۲ mg/kg) به صورت داخل صفاقی استفاده گردید. سپس برشی به طول سه سانتی متر بر روی پوست ناحیه خط وسط شکم و سپس بر روی خط سفید شکمی ایجاد شد. بعد از مشاهده و آزاد کردن کلیه چپ از اتصالات زیرین، سرخرگ و سیاهرگ کلیوی، حالب با استفاده از نخ بخیه سیلک دو صفر (2-0) ساخت کارخانه سوپا دو لیگاتور در قسمت یک سوم نخست حالب زده شد و حالب به طور کامل بسته شد. بعد از برگرداندن کلیه چپ و احشا به موقعیت طبیعی خود خط سفید شکمی با استفاده از نخ بخیه مصنوعی و قابل جذب پلی گلاکتین ۹۱۰ (2-0) ساخت کارخانه سوپا دو به صورت ساده سرتاسری بسته شد. پوست ناحیه با استفاده از نخ بخیه دو صفر سیلک به صورت تکی ساده بخیه شد. در گروه Sham شکم حیوان باز شده و جراحی صورت گرفت ولی حالب فقط دست کاری شده و بسته نشد [۷، ۱۳، ۱۴].

**روش نمونه برداری و شیوه های تشخیصی:** برای تهیه نمونه سرمی در روزهای صفر، سوم، هفتم و چهاردهم بعد از جراحی از طریق ورید دمی نمونه خون اخذ گردید. نمونه خون در ۳۰۰۰ دور به مدت پانزده دقیقه سانتریفیوژ گردید. سرم ها با استفاده از کیت های استاندارد شرکت زیست شیمی از نظر عیار سرمی کلسترول، اوره و کراتینین سرم مورد بررسی قرار گرفتند. در روز چهاردهم بعد از جراحی حیوانات با داروی دی اتیل اتر بیهوش شده و کلیه چپ بعد از جداسازی خارج و در محلول فرمالین نمکی ده درصد ثابت گردید. بعد از تثبیت نمونه ها و انجام مراحل مختلف پاساژ بافتی، برای تشخیص تغییرات بافتی از رنگ آمیزی هماتوکسیلین - ائوزین (شرکت مرک آلمان) استفاده شد.

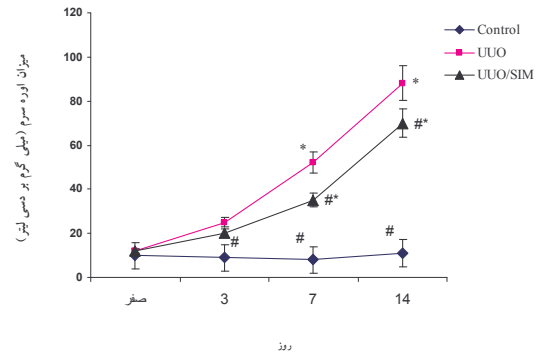
**بررسی آماری:** بعد از انجام آزمایش، نخست داده ها از نظر نرمالیتی توسط آزمون اسمیرنوف کولموگراف بررسی شد. سپس به صورت میانگین  $\pm$  انحراف معیار بیان شده و برای مقایسه مقادیر کلسترول، اوره و کراتینین در روزهای مختلف از آزمون آماره واریانس با اندازه گیری پی در پی و برای مقایسه مقادیر عوامل فوق در روزهای یکسان در گروه های مختلف از آزمون آنالیز واریانس یک طرفه و در پی آنها از آزمون تعقیبی توکی و برای مقایسه دو به دو عوامل از آزمون تی - زوج استفاده گردید. مقدار  $p < 0/05$  برای تعیین سطح معنی دار بودن بین گروه ها در نظر گرفته شد.

## نتایج

از نظر نتایج عوامل بیوشیمیایی، میزان سرمی کلسترول در گروه UUO در پی بستن حالب در روزهای ۷ و ۱۴ بعد از عمل



نمودار ۳- تغییرات میزان سرمی کراتینین در روزهای مختلف بعد از انجام عمل UUO را در گروه های کنترل، UUO و دریافت کننده سیمواستاتین (UUO/SIM) نشان می دهد.  
\*:  $p < 0.05$  در مقایسه با روز صفر در همان گروه و #  $p < 0.05$  در مقایسه با روز مشابه در گروه های مختلف می باشد.



نمودار ۲- تغییرات میزان سرمی اوره در روزهای مختلف بعد از انجام عمل UUO را در گروه های کنترل، UUO و دریافت کننده سیمواستاتین (UUO/SIM) نشان می دهد.  
\*:  $p < 0.05$  در مقایسه با روز صفر در همان گروه و #  $p < 0.05$  در مقایسه با روز مشابه در گروه های مختلف می باشد.

جدول ۱- میزان کلسترول سرم در روزهای مختلف بعد از انجام عمل UUO در گروه های مختلف

روز	گروه				
	کنترل	Sham	Sham/SIM	UUO	UUO/SIM
صفر	۹۳/۸۲±۲/۱۶	۹۵/۲۲±۳/۷۵	۹۴/۹۴±۲/۹۴	۹۵/۷۷±۴/۴۶	۹۴/۷۶±۳/۳۸
۳	۹۵/۴۸±۱/۱۹	۹۶/۲۹±۲/۳۴	۹۴/۳۵±۱/۷۳	۹۸/۱۳±۵/۰۵	۹۰/۵۹±۴/۱۲
۷	۹۴/۳۶±۲/۵۸	۹۳/۱۸±۳/۵	۹۴/۵۶±۳/۳۷	۱۰۷/۵۲±۴/۳۸	۹۰/۵۱±۳/۸
۱۴	۹۵/۶۹±۲/۴۳	۹۴/۸۷±۱/۴۵	۹۵/۷۲±۱/۲۴	۱۱۸/۸۴±۴/۱۴	۹۲/۵۳±۴/۰۵

جدول ۲- میزان اوره سرم در روزهای مختلف بعد از انجام عمل UUO در گروه های مختلف

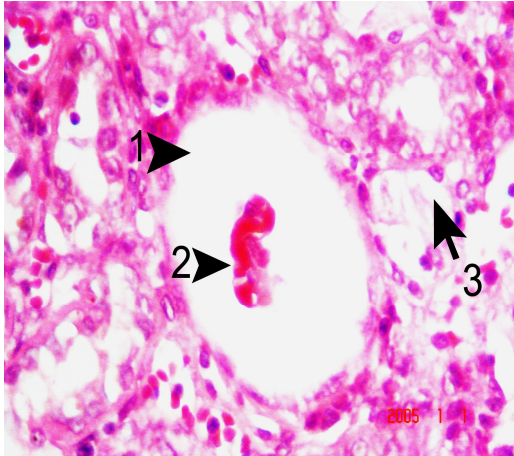
روز	گروه				
	کنترل	Sham	Sham/SIM	UUO	UUO/SIM
صفر	۹/۵۵±۱/۷۲	۱۰/۶۸±۲/۴	۱۱/۲۴±۱/۴۵	۱۱/۸۷±۲/۰۵	۱۲/۴۶±۲/۴۳
۳	۱۰/۱۳±۱/۴۵	۱۱/۷۷±۱/۶۵	۱۰/۹±۲/۷۲	۲۵/۵۱±۲/۷۶	۲۱/۳۹±۲/۳۳
۷	۹/۱۲±۱/۸۸	۱۱/۵۹±۲/۲۴	۱۰/۶۴±۲/۵۷	۵۳/۸۴±۳/۴۸	۳۸/۷۳±۲/۸۸
۱۴	۱۰/۵۴±۲/۰۱	۱۰/۳۵±۲/۳۶	۹/۸۶±۱/۹	۸۸/۶۹±۵/۱۲	۷۵/۶۶±۳/۱۶

جدول ۳- میزان کراتینین سرم در روزهای مختلف بعد از انجام عمل UUO در گروه های مختلف

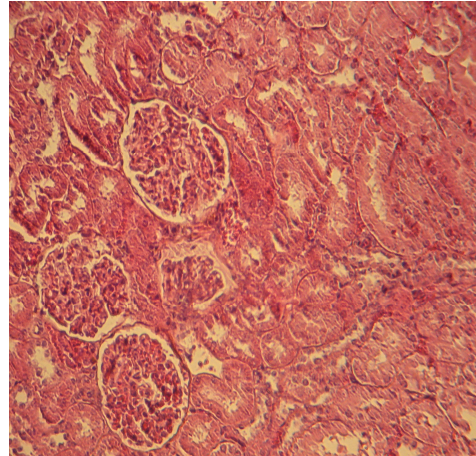
روز	گروه				
	کنترل	Sham	Sham/SIM	UUO	UUO/SIM
صفر	۰/۷۱±۰/۰۵	۰/۶۹±۰/۰۳	۰/۷±۰/۰۵	۰/۶۶±۰/۰۴	۰/۶۸±۰/۰۳
۳	۰/۷۲±۰/۰۴	۰/۷±۰/۰۱	۰/۶۸±۰/۰۷	۰/۹۷±۰/۰۵	۰/۸۲±۰/۰۴
۷	۰/۷۵±۰/۰۳	۰/۷۱±۰/۰۲	۰/۷۲±۰/۰۶	۱/۳۲±۰/۰۷	۱/۱۵±۰/۰۶
۱۴	۰/۸۱±۰/۰۳	۰/۷۳±۰/۰۵	۰/۷۷±۰/۰۳	۲/۳۷±۰/۰۸	۱/۹۳±۰/۰۹

عروق خونی طبیعی بود (شکل شماره ۱). به دلیل مشابه بودن تصاویر بافتی گروه کنترل و Sham از ارابه تصاویر مربوط به گروه Sham خودداری شده است.

از نظر نتایج تغییرات بافتی، در گروه کنترل و Sham هیچ گونه تغییری در بافت کلیه مشاهده نشد و بافت کلیه از نظر کپسول بومن، گلومرولها، سلول های توبولی، بافت بینابینی و

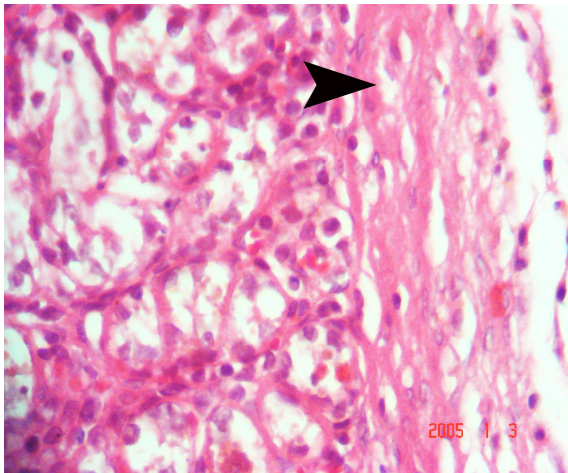


شکل ۳- نمای ریزبینی از اتساع و آتروفی شدید گلوبولار کلیوی (پیکان ۱ و ۲) به همراه تغییرات استحالته در توبول‌های نزدیک (پیکان ۳) در گروه UUO توجه شود (رنگ‌آمیزی هماتوکسیلین-ائوزین، بزرگنمایی ۴۰×).

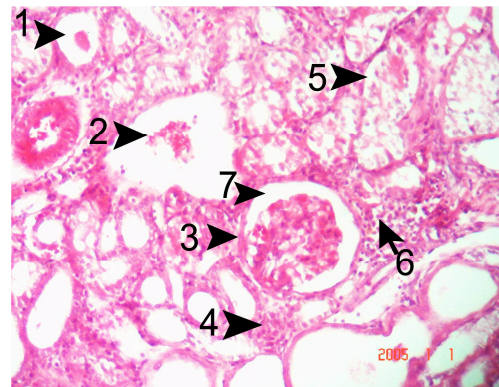


شکل ۱- به طبیعی بودن کپسول بومن، گلوبول‌ها، سلول‌های توبولی، بافت بینابینی و عروق خونی در گروه کنترل توجه شود (رنگ‌آمیزی هماتوکسیلین-ائوزین، بزرگنمایی ۱۰×).

در گروه UUO در پی انسداد حالب اتساع فضای کپسول بومن، آتروفی شدید گلوبولوی و توبولی، اسکروز پیرامون کپسول بومن و اتساع فضای آن، تجمع سلول‌های تک‌هسته‌ای در بافت بینابینی کلیه، دژنراسیون منتشر و شدید سلول‌های توبولی، افزایش ضخامت لایه اپی‌تلیالی کپسول بومن، خیز پیرامون عروقی، فیروز بافت بینابینی کلیه، خون‌ریزی، تغییرات استحالته در توبول‌های نزدیک، تورم آبکی سلول‌های توبول‌ها، فیروز زیر کپسولی به همراه تورم آبکی و نکروز سلول‌های توبولی مشاهده گردید (شکل شماره ۲ تا ۴).



شکل ۴- نمای ریزبینی از فیروز زیر کپسولی (پیکان) به همراه تورم آبکی و نکروز سلول‌های توبولی در گروه UUO توجه شود (رنگ‌آمیزی هماتوکسیلین-ائوزین، بزرگنمایی ۴۰×).

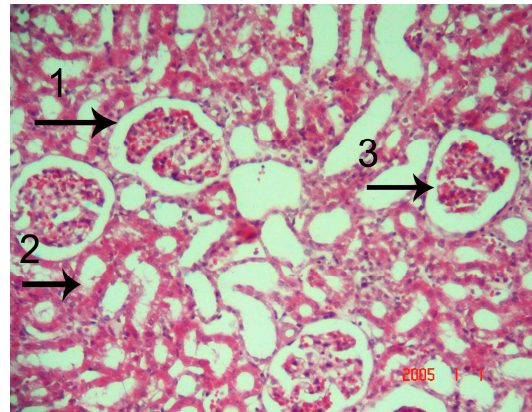


شکل ۲- نمای ریزبینی از اتساع فضای کپسول بومن و آتروفی شدید گلوبولوی (پیکان ۱ و ۲)، اسکروز پیرامون کپسول بومن (پیکان ۳)، تجمع سلول‌های تک‌هسته‌ای در بافت بینابینی کلیه (پیکان ۴ و ۵)، دژنراسیون منتشر و شدید سلول‌های توبولی در گروه UUO. به افزایش ضخامت لایه اپی‌تلیالی کپسول بومن و خیز پیرامون عروقی (پیکان ۱ و ۵) توجه شود (رنگ‌آمیزی هماتوکسیلین-ائوزین، بزرگنمایی ۱۰×).

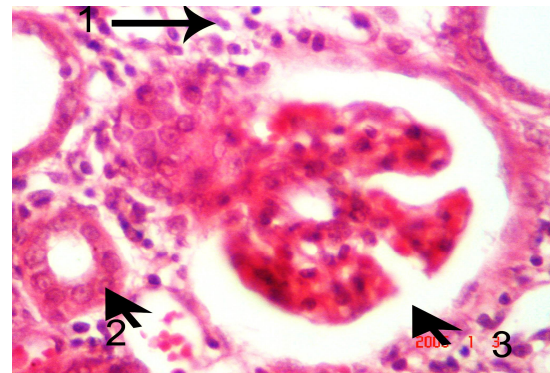
تجویز سیمواستاتین در زمان انسداد حالب در گروه UUO/SIM توانست آسیب‌های ناشی از انسداد حالب را در بافت کلیه کاهش دهد. به طوری که تنها در بعضی از مناطق تغییرات استحالته بسیار ملایم و آتروفیک کلافه گلوبولوی، خیز و هجوم ملایم سلول‌های تک‌هسته‌ای، اتساع ملایم فضای کپسول بومن بدون اسکروز غشای کپسول و نفوذ ملایم بافت فیروز در پیرامون توبول‌های کلیوی مشاهده شد و توبول‌های نزدیک و دور بیشتر از حالت طبیعی هیستولوژیکی برخوردار بودند (شکل ۵ تا ۷).

## بحث

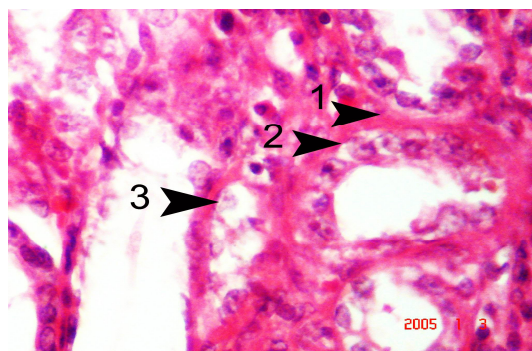
نتایج این مطالعه نشان داد که در پی انسداد یک طرفه حالب در موش صحرایی میزان کلسترول، اوره و کراتینین سرم افزایش می‌یابد. علائم بالینی و پاسخ‌های فیزیوپاتولوژیک انسداد جریان ادرار تحت تاثیر عوامل مختلفی هستند. از این عوامل می‌توان محل انسداد، شدت و دوره انسداد، حضور یا فقدان عفونت دستگاه ادراری و دوطرفه یا یک طرفه بودن انسداد قسمت فوقانی دستگاه ادراری را نام برد. آنوری، ازوتمی و اورمی همراه با انسداد کامل میزنای مشاهده شده‌اند. بعد از ۴۸ ساعت در پی انسداد میزنای، معمولاً چند علامت غیر طبیعی در بیوشیمی خون مشاهده می‌شود ولی ۴۸ تا ۷۲ ساعت بعد، معمولاً علائم بالینی و تغییرات شیمیایی به سرعت پیشرفت می‌نمایند. در اثر انسداد کامل میزنای تغییرات ریخت‌شناسی و عملکردی با هم به وجود می‌آیند. انسداد یک طرفه و تدریجی حالب با احتباس ادرار و تخریب پارانشیم کلیه همراه است و منجر به بزرگی کلیه می‌شود. همچنین نشان داده‌اند که در پی انسداد حالب میزان سرمی کلسترول به دلیل تولید لیپوپروتئین‌های با مقادیر کلسترول و تری‌گلیسرید بالا در کبد، افزایش می‌یابد [۱، ۲، ۱۵، ۱۶]. این نتایج با یافته‌های تحقیق حاضر مبنی بر افزایش میزان کلسترول، اوره و کراتینین سرم هم‌خوانی دارد. از طرف دیگر انسداد باعث بروز تغییرات شدید بافتی در کلیه شد. در این تحقیق در پی انسداد حالب، اتساع فضای کپسول بومن، آتروفی شدید گلوبولوی و توبولی، اسکروز پیرامون کپسول بومن و اتساع فضای آن، تجمع سلول‌های تک‌هسته‌ای در بافت بینابینی کلیه، دژنراسیون منتشر و شدید سلول‌های توبولی، افزایش ضخامت لایه اپی‌تلیالی کپسول بومن، خیز پیرامون عروقی، فیبروز بافت بینابینی کلیه، خون‌ریزی، تغییرات استحالته در توبول‌های نزدیک، تورم آبکی سلول‌های توبول‌ها، فیبروز زیرکپسولی به همراه تورم آبکی و نکروز سلول‌های توبولی مشاهده گردید. مطالعات گذشته نشان داده است که انسداد یک طرفه حالب در موش صحرایی می‌تواند منجر به فیبروز توبولی بینابینی، گلوبولواسکلروزیس، نفوذ سلول‌های التهابی و التهاب بافت بینابینی گردد. Klahr و همکاران (۱۹۹۱) و (۱۹۹۴) نشان دادند که در پی انسداد حالب فیبروز توبولی بینابینی، اتساع فضای کپسول بومن، آتروفی شدید گلوبولوی و توبولی و تجمع سلول‌های تک‌هسته‌ای روی می‌دهد [۱، ۲]. Kaneto و همکاران (۱۹۹۴) و Gonzalez و همکاران (۱۹۸۸) نشان دادند که بعد از انسداد حالب، فیبروز و التهاب بافت بینابینی کلیه روی می‌دهد [۱۳، ۱۷]. Moriyama و همکاران (۲۰۰۰) و Lange و Sperandio و همکاران (۲۰۰۵) نشان دادند که انسداد حالب



شکل ۵- به نمای ریزبینی از گلوبولوی و توبول‌های کلیه گروه درمان شده با داروی سیموآستاتین توجه شود. در این نگاره تنها در بعضی از مناطق بافتی تغییرات استحالته بسیار ملایم و آتروفیک کلافه گلوبولوی (پیکان ۱، ۲ و ۳) قابل مشاهده می‌باشد (رنگ‌آمیزی هماتوکسیلین-اوتوزین، بزرگنمایی ۱۰×).



شکل ۶- به نمای ریزبینی از گلوبولوی و توبول‌های کلیه گروه درمان شده با داروی سیموآستاتین توجه شود. در این نگاره اتساع ملایم فضای کپسول بومن به همراه ساختار طبیعی یک توبول نزدیک (پیکان ۲) خیز و هجوم ملایم سلول‌های تک‌هسته‌ای (پیکان ۱، ۲ و ۳) قابل مشاهده می‌باشد (رنگ‌آمیزی هماتوکسیلین-اوتوزین، بزرگنمایی ۴۰×).



شکل ۷- نمای ریزبینی از تغییرات ملایم دژنراتیو سلول‌های توبولی کلیه (پیکان ۲ و ۳) گروه درمان شده با داروی سیموآستاتین. به نفوذ ملایم بافت فیبروز در پیرامون توبول‌های کلیوی (پیکان ۱) توجه شود (رنگ‌آمیزی هماتوکسیلین-اوتوزین، بزرگنمایی ۴۰×).

مشخص شده است که استاتین‌ها با مهار تجمع ماکروفاژها در بافت توبولی بینابینی کلیه باعث کاهش فیروز کلیوی می‌شوند و این عمل مستقل از نقش استاتین‌ها در پایین آوردن چربی خون می‌باشد. در مطالعات دیگر نشان داده‌اند که استاتین‌ها با کاهش تعداد ماکروفاژها در روز سوم و دهم بعد از انسداد یک طرفه حالب و همچنین با کاهش تولید استنوپوتین (OPN) و عامل محرک کلونی ماکروفاژ (M-CSF) باعث کاهش التهاب می‌شوند. با توجه به نقش OPN و M-CSF در التهاب و تجمع سلول‌های التهابی به ویژه ماکروفاژها، مهار تولید این سیتوکین‌ها توسط سیمواستاتین ممکن است مهمترین عامل کنترل التهاب و فیروز کلیه باشد [۷]. مطالعات همچنین نشان داده‌اند که استاتین‌ها باعث کاهش تولید مولکول‌های چسبناک سلول‌های آندوتلیال می‌شوند [۲۰] که خود این مولکول‌ها در تجمع ماکروفاژها دخیل هستند. به نظر می‌رسد که در نفروپاتی‌های ناشی از انسداد یک طرفه حالب، استاتین‌ها با کاهش تولید OPN و مهار غیرمستقیم روی آنژیوتانسین II (توسط OPN) نقش خود را اعمال می‌کنند [۱۶]. مشخص شده است که OPN محرک قوی تولید آنژیوتانسین II می‌باشد [۲۱]. ادعا شده است که سیمواستاتین باعث مهار فعال شدن سلول‌های توبولی و مهار تمایز سلولی در کلیه شده و از فیروز جلوگیری می‌کند. تغییر شکل فیروبلاست‌ها به میوفیروبلاست‌ها در پی انسداد یک طرفه حالب در اثر آنژیوتانسین II اتفاق می‌افتد [۷]. با توجه به نقش غیرمستقیم استاتین‌ها در مهار آنژیوتانسین II [۱۶] اثر کاهش فیروز به دور از انتظار نیست. از طرفی دیگر، استاتین‌ها باعث مهار فعالیت عامل هسته‌ای کاپا - ب (κB) می‌شوند [۱۵]. مشخص شده است که مهار عامل هسته‌ای κB می‌تواند باعث کاهش تولید عامل محرک کلونی ماکروفاژ (M-CSF) گردد [۲۲].

#### نتیجه‌گیری

نتایج این مطالعه نشان داد که انسداد حالب، باعث کاهش عملکرد کلیه و آسیب شدید بافت کلیه می‌شود. تجویز هم‌زمان سیمواستاتین باعث بهبود عملکرد و کاهش آسیب‌های بافتی ناشی از انسداد حالب شد. البته نقش حفاظتی سیمواستاتین در بیماری‌های کلیوی انسان همانند انسداد حالب نیاز به پژوهش‌های بیشتری دارد.

باعث نفوذ سلول‌های التهابی و فیروز بافت بینابینی کلیه می‌شود [۱۴، ۱۸]. این نتایج با یافته‌های پاتولوژیک این مطالعه همخوانی دارد. نتایج این مطالعه نشان داد که سیمواستاتین باعث بهبود عملکرد کلیه، در پی انسداد حالب شد. سیمواستاتین در این مطالعه باعث کاهش میزان سرمی کلسترول، اوره و کراتینین و کاهش آسیب‌های بافتی ناشی از انسداد حالب شد. مطالعات مختلف نشان داده‌اند که سیمواستاتین، دارای اثرات حفاظتی در بعضی از بافت‌ها می‌باشد. به طوری که Namazi (۲۰۰۸) نشان داد که سیمواستاتین سمیت کبدی و کلیوی ناشی از سیس پلاتین را در موش‌های صحرایی کاهش می‌دهد [۸]. همچنین Ivanovski و همکاران (۲۰۰۸) نشان دادند که در پی نارسایی مزمن کلیوی تجربی در موش سوری، سیمواستاتین آسیب‌های کلیوی ناشی از این آسیب را کاهش می‌دهد [۹]. Panichi و همکاران (۲۰۰۸) در بیماران مبتلا به بیماری‌های مزمن کلیه، با تجویز سیمواستاتین از شدت آسیب عضله‌ی قلبی در پی نارسایی کلیه کاستند [۱۰]. در مطالعه دیگری، Sonmez و همکاران (۲۰۰۸) در نمونه سندروم نفروتیک تجربی در موش‌های صحرایی نشان دادند که سیمواستاتین می‌تواند آسیب‌های ناشی از تنش اکسیداتیو را کاهش داده و همچنین باعث بهبود پروتئینوری و کاهش آسیب گلوومرول-ها گردد [۱۱]. Wanner و همکاران (۱۹۹۷) نشان داده‌اند که مهارکننده‌های هیدروکسی متیل گلوکاریل کوآ ردوکتاز می‌توانند در پی پیوند قلب و کلیه از هیپرکلسترولمی بعد از پیوند عضو جلوگیری کرده و باعث کاهش وقوع رد پیوند کلیه شوند [۱۲]. این نتایج حفاظتی با یافته‌های این مطالعه هم‌خوانی دارد. ساز و کارهای مختلفی را برای اثر حفاظتی استاتین‌ها در بافت‌های مختلف مطرح کرده‌اند. انسداد یک طرفه حالب می‌تواند به سرعت و با شدت زیادی باعث ارتشاح سلول‌های التهابی به بافت بینابینی کلیه گردد. به نظر می‌رسد که تنش اکسیداتیو نقش کلیدی در آغاز و ادامه التهاب بعد از انسداد دارد که نتیجه آن آسیب توبول‌های کلیوی و فیروز بافت بینابینی می‌باشد [۱۸، ۱۹]. از طرف دیگر مطالعات نشان داده‌اند که سیمواستاتین دارای اثرات آنتی‌اکسیدانی در بافت کلیه در پی آسیب ناشی از مواد شیمیایی و جراحی می‌باشد [۳-۶]. با توجه به نقش آنتی‌اکسیدانی سیمواستاتین چنین می‌توان پیشنهاد کرد که احتمالاً این دارو با ساز و کار مشابه، باعث کاهش آسیب کلیوی در پی انسداد حالب می‌شود. همچنین

#### References:

[1] Klahr S. New insights into the consequences and mechanisms of renal impairment in obstructive nephropathy. *Am J Kidney Dis* 1991;18:689-99.

- [2] Klahr S, Pukerson ML. The pathophysiology of obstructive nephropathy, The role of vasoactive compounds in the hemodynamic and structural abnormalities of the obstructed kidney. *Am J Kidney Dis* 1994;23:219-23.
- [3] Bayorh MA, Ganafa AA, Eatman D, Walton M, Feuerstein GZ. Simvastatin and losartan enhance nitric oxide and reduce oxidative stress in salt-induced hypertension. *Am J Hypertens* 2005;18(11):1496-502.
- [4] Inman SR, Davis NA, Mazzone ME, Olson KM, Lukaszek VA, Yoder KN. Simvastatin and L-arginine preserve renal function after ischemia/reperfusion injury. *Am J Med Sci* 2005;329(1):13-17.
- [5] Işeri S, Ercan F, Gedik N, Yüksel M, Alican I. Simvastatin attenuates cisplatin-induced kidney and liver damage in rats. *Toxicology* 2007;230(2-3):256-64.
- [6] Rugale C, Delbosch S, Mimran A, Jover B. Simvastatin reverses target organ damage and oxidative stress in Angiotensin II hypertension: comparison with apocynin, tempol, and hydralazine. *J Cardiovasc Pharmacol* 2007;50(3):293-298.
- [7] Vieira JM, Mantovani E, Rodrigues LT, Dellê H, Noronha IL, Fujihara CK, et al. Simvastatin attenuates renal inflammation, tubular transdifferentiation and interstitial fibrosis in rats with unilateral ureteral obstruction. *Nephrol Dial Transplant* 2005;20(8):1582-91.
- [8] Namazi H. Letter by Namazi regarding article "Simvastatin attenuates cisplatin-induced kidney and liver damage in rats". *Toxicology* 2008;247(2-3): 161.
- [9] Ivanovski O, Szumilak D, Nguyen-Khoa T, Nikolov IG, Joki N, Mothu N, et al. Effect of simvastatin in apolipoprotein E deficient mice with surgically induced chronic renal failure. *J Urol* 2008;179(4):1631-6.
- [10] Panichi V, Mantuano E, Paoletti S, Santi S, Manca Rizza G, Cutrupi S, et al. Effect of simvastatin on plasma asymmetric dimethylarginine concentration in patients with chronic kidney disease. *J Nephrol* 2008;21(1):38-44.
- [11] Sonmez A, Yilmaz MI, Korkmaz A, Topal T, Caglar K, Kaya A, et al. Hyperbaric oxygen treatment augments the efficacy of cilazapril and simvastatin regimens in an experimental nephrotic syndrome model. *Clin Exp Nephrol* 2008;12(2):110-8.
- [12] Wanner C, Krämer-Guth A, Galle J. Use of HMG-CoA Reductase Inhibitors after Kidney and Heart Transplantation: Lipid-Lowering and Immunosuppressive Effects. *BioDrugs* 1997;8(5):387-93.
- [13] Kaneto H, Morrissey J, McCracken R, Reyes A, Klahr S. Enalapril reduces collagen type IV synthesis and expansion of the interstitium in the obstructed rat kidney. *Kidney Int* 1994;45:1637-47.
- [14] Lange-Sperandio B, Forbes MS, Thornhill B, Okusa MD, Linden J, Chevalier RL. A (2A) adenosine receptor agonist and PDE (4) inhibition delays inflammation but fails to reduce injury in experimental obstructive nephropathy. *Nephron Exp Nephrol* 2005;100(3):e113-e23.
- [15] Massy ZA, Guijarro C. Statins: effects beyond cholesterol lowering. *Nephrol Dial Transplant* 2001;16(9):1738-1741.
- [16] Park JK, Muller DN, Mervaala EM. Cerivastatin prevents angiotensin II-induced renal injury independent of blood pressure-and cholesterol-lowering effects. *Kidney Int* 2000;58(4):1420-30.
- [17] Gonzalez AG, Vadillo OF, Perez TR. Experimental diffuse interstitial renal fibrosis. A biochemical approach. *Lab Invest* 1988;59:245-52.
- [18] Moriyama T, Kawada N, Nagatoya K, Horio M, Imai E, Hori M. Oxidative stress in tubulointerstitial injury: therapeutic potential of antioxidants towards interstitial fibrosis. *Nephrol Dial Transplant* 2000;6:47-9.
- [19] Zhou Z, Kang YJ. Cellular and subcellular localization of catalase in the heart of transgenic mice. *J Histochem Cytochem* 2000;48:585-94.
- [20] Serrano CV Jr, Yoshida VM, Venturinelli ML, D'Amico E, Monteiro HP, Ramires JA, et al. Effect of simvastatin on monocyte adhesion molecule expression in patients with hypercholesterolemia. *Atherosclerosis* 2001;157(2):505-12.
- [21] Xie Y, Sakatsume M, Nishi S, Narita I, Arakawa M, Gejyo F. Expression, roles, receptors, and regulation of osteopontin in the kidney. *Kidney Int* 2001;60(5):1645-57.
- [22] Wardle EN. Nuclear factor kappaB for the nephrologist. *Nephrol Dial Transplant* 2001;16(9):1764-68.