بررسی تاثیر تخلیه کیست هیداتید با هدایت التراسونوگرافی از طریق پوست

دکتر نادر جمال زاده *، دکتر علی غفوری **، دکتر محمد خواجوی ***

خلاصه

سابقه و هدف : با توجه به شیوع کیست هیداتید و عدم موفقیت درمانهای طبی و عدم امکان درمان جراحی در همه بیماران و با توجه به گزارشات موفقیت آمیز تخلیه با هدایت سونوگرافی از طریق پوست و به منظور بررسی تجربی آن در کشور، این تحقیق در مبتلایان به کیست هیداتید کبدی مراجعه کننده به بیمارستان فیض اصفهان در سالهای ۷۶-۱۳۷۴ انجام شد.

مواد و روشها : تحقیق به روش نیمه تجربی روی تعداد ۸ کیست هیداتید و ۵ بیمار در سنین ۴۴-۱۸ سال صورت پذیرفت. تشخیص بیماران براساس علایم بالینی التراسونوگرافی و آزمایش IFAT بود. عمل با هدایت التراسونوگرافی نوع Aloka با استفاده از سوزن شیبا شماره ۱۹ انجام گرفت . پس از وارد کردن سوزن به داخل کیست مایع آن تخلیه و معادل ۵۰ درصد حجم آن از محلول الکل یا نمک هیپرتونیک بعنوان ضد اسکولکس Scolecidal تزریق و بعد از ۳۰ دقیقه آسپیره شد. نمای سونوگرافی و ابعاد کیست قبل از تخلیه ثبت گردید . به بیماران به میزان ۴۰۰ میلی گرم آلبندازول روزانه ۱۰ روز قبل و ۲۰ روز بعد از درناژ داده شد. بیماران از ۶ تا ۲۶ ماه و به طور متوسط ۱۷ ماه پیگیری گردیدند و در هر پیگیری آزمایش IFAT ، نمای سونوگرافی ، اندازه کیست بررسی و ثبت شد. تغییرات اندازه کیست با آزمون Paired T-test و نتیجه آزمایش با آزمون Mc-Nemar مورد قضاوت آماری قرار گرفت.

یافته‌ها : درمان در بیماران از نظر آزمایش IFAT و نمای سونوگرافی و اندازه کیست موفقیت آمیز بود ($P<0/05$) . آنافیلاکسی ، عود و انتشار در شکم مشاهده نگردید . علایمی از مسمومیت با الکل دیده نشد.

نتیجه گیری : با توجه به یافته‌های این تحقیق و تجربیات آن در خارج از کشور ، انجام تخلیه کیست هیداتید از طریق پوست با هدایت التراسونوگرافی در مبتلایان به کیست هیداتید بویژه در بیماران مبتلا به بیماریهای زمینه‌ای ، قلبی ، تنفسی و سنین بالا توصیه می‌گردد.

واژگان کلیدی: کیست هیداتید ، تخلیه از راه پوست ، ماده ضد اسکولکس

* دانشگاه علوم پزشکی و خدمات بهداشتی ـ درمانی کاشان ، گروه رادیولوژی

** دانشگاه علوم پزشکی و خدمات بهداشتی ـ درمانی اصفهان ، گروه جراحی

*** دانشگاه علوم پزشکی و خدمات بهداشتی ـ درمانی اصفهان ، گروه رادیولوژی

مقدمه

کیست هیداتید نوعی بیماری انگلی است که به وسیله مرحله لاروی گونه‌های جنس اکینوکوکوس ایجاد می‌شود. این بیماری در مناطقی که دامداری رواج دارد ، شایع‌تر است. حدود $\frac{2}{3}$ کیستهای هیداتید در کبد تشکیل می‌گردد (۱). درمان رایج کیست هیداتید جراحی است اماگاهی با Morbidity یا عوارض بعد از عمل وگاهی مرگ و میر همراه می‌باشد (۳، ۲).

نظر به اینکه به علل مختلف از جمله بیماریهای زمینه‌ای ، سنین بالا ، انجام عمل جراحی مقدور نیست وکارآیی و مفید بودن درمان طبی نیز هنوز مورد سوال است ، نیاز به نوعی تحقیق در درمان کیست هیداتید که با عوارض کمتر و قابل انجام در تمام بیماران باشد ضروری به نظر می‌رسد. اولین بار در سال ۱۹۸۵ Muller تخلیه کیست هیداتید را از طریق پوست (Percotuneous Drainage) مطرح نمود (۴) و بدنبال آن چندین گزارش تحقیقاتی در این رابطه منتشر شد (۹، ۸ ، ۷ ، ٦ ، ۵) اما به دلایل مختلف از جمله نگرانی از عوارض آن ، سابقه مهارت رادیولوژیستها برای انجام کارهای تهاجمی (interventional radiology) و ... موجب گردید که در کشور ما گزارش منتشر شده‌ای مشاهده نگردد و فقط مقاله‌ای از صارمی که نتایج تجربیات خود را در ایران وخارج ازکشور در یک مقاله خارجی منتشر کرده است ، در دسترس می‌باشد(۱۰). از این رو با توجه به شیوع بیماری در کشور و شیوع بیشتر بیماری در کبد و به منظور تعیین تاثیر تخلیه کیست هیداتید با هدایت سونوگرافی از طریق پوست این تحقیق روی مبتلایان به کیست هیداتید کبدی مراجعه کننده به بیمارستان فیض اصفهان طی سالهای ۷٦-۱۳۷۴ انجام گرفت.

مواد و روشها

تحقیق به روش نیمه تجربی Quasi Experimental و از نوع Sequential صورت پذیرفت. در بیمارانی که با درد شکمی و درد پهلو مراجعه کرده بودند، ابتدا سونوگرافی به عمل آمد و درصورت وجود ضایعه کیستی Univesicular در کبد یا طحال آزمایش (Indirect Fluorescent Antibody Test) IFAT و تست کازونی برای بیماران درخواست گردید. در صورت مثبت بودن IFAT ، نمونه‌ها بعنوان مبتلا به کیست هیداتید تلقی می‌شدند و پس از کسب رضایت کتبی بیمار، خصوصیات سن،جنس ، محل کیست ، ابعاد کیست وسابقه جراحی در فرم اطلاعاتی ثبت می‌گردید.

برای انجام این کار ابتدا محل کیست توسط دستگاه سونوگرافی نوع Aloka مشخص و با استفاده از سوزن شیبا شماره ۱۹ بوسیله متخصص رادیولوژی تخلیه و معادل ۵۰ درصد حجم تخلیه شده از محلول Scolecidal تزریق و پس از ۳۰ دقیقه آسپیره می‌گردید، در حین آسپیراسیون در صورت مشاهده آنافیلاکسی، تب ، خارش و ... موارد در پرونده بیماران ثبت می‌شد. به میزان ۴۰۰ میلی‌گرم آلبندازول در دو دوز جداگانه صبح و شب برای کلیه بیماران ۱۰ روز قبل و ۲۰ روز

بعد از درناژ به صورت خوراکی تجویز می‌گردید. در پیگیری بیماران اثر درمانی بر ابعاد کیست ، تغییر نمای سونوگرافی ، آزمایش IFAT بررسی و نتایج در همان فرم اطلاعاتی ثبت می‌شد. گرافی قفسه صدری ۶ ماه بعد و سی تی اسکن شکم و لگن یک سال بعد جهت بررسی Seeding کیست به عمل آمد و در فرم اطلاعاتی ثبت می‌گردید. در دو مورد به دلیل ارتباط کیست با مجاری صفراوی از کاتتر Percutaneous بعنوان درناژ طولانی مدت استفاده شد و بیماران به صورت سرپایی هفته‌ای یک بار مراجعه و پس از کاهش میزان ترشحات کیست به کمتر از ۱۰ سی سی در روز کاتتر خارج گردید . این عمل در یک مورد ۷۰ روز بعد و در مورد دیگر ۷۵ روز بعد صورت گرفت. تغییرات اندازه کیست با آزمون Paired T- test و نتیجه آزمایش با آزمون Mc Nemar مورد قضاوت آماری قرار گرفت .

یافته‌ها

در این تحقیق تعداد ۵ بیمار که ۳ نفر آنها زن و ۲ نفر مرد و دارای تعداد ۸ کیست بودند ، مورد بررسی واقع شدند. سن بیماران از ۱۸ تا ۴۴ سال بود. ۷ کیست (۸۷/۵ درصد) در کبد و ۱ کیست (۱۲/۵ درصد) در طحال قرار داشت. نمای ظاهری تخلیه شده کیست در ۶ مورد کدر و در ۲ مورد شفاف و نتیجه کشت میکروبی مایع کیست در همه بیماران منفی بود. ۳ بیمار به دلیل درد شکم و ۲ بیمار به خاطر درد پهلو مراجعه کرده بودند . در ۴ مورد (۵۰ درصد) الکل بعنوان ماده Scolecidal و در ۴ مورد دیگر (۵۰ درصد) محلول نمک هیپرتونیک استفاده گردید. میزان مایع تزریقی معادل نصف مایع تخلیه شده که از حداقل ۶ سی سی تا ۱۵۰ سی سی و حجم آسپیره شده از ۱۲ تا ۳۵۰ سی سی می‌باشد. مدت پیگیری از ۶ ماه تا ۲۶ ماه بطور متوسط ۱۷ ماه بود. ابعاد کیست‌ها قبل از عمل به طور متوسط ۷۱×۷۱ میلی‌متر (از ۳۰×۳۰ تا ۹۰×۹۰ میلی‌متر) و بعد از عمل به طور متوسط ۴۳×۴۳ میلی‌متر (از صفر تا ۵۵×۵۵ میلی‌متر) کاهش یافت . Paired T-test نشان داد که این تاثیر به لحاظ آماری معنی دار است ($P<0/05$).

نمای کیست طی پیگیری بعد از تخلیه در التراسونوگرافی بیانگر آن است که در ۳ مورد (۳۷/۵ درصد) کاهش اندازه همراه با نمای Solid هیپواکو (Psedotumor) ، در ۳ مورد (۳۷/۵ درصد) کاهش ابعاد همراه با جدا شدن لایه ژرمینال بود. در ۲ مورد (۲۵ درصد)محو کامل کیست از محل دیده شد. در ۲ مورد از کاتتر Percutaneoue به دلیل ارتباط کیست‌ها با مجاری صفراوی استفاده‌شدکه‌درشکل (۱) نمای کیست‌ها قبل از گذاشتن کاتتر و در شکل (۲) ، ۴۵ روز بعد از گذاشتن کاتتر و همچنین در شکل (۳)، ۶ ماه بعد از خارج شدن کاتترها نشان داده شده است. به گونه‌ای که در شکل (۳) مشاهده می‌شود کیست قدامی کبد کاملاً محو شده و بجای آن کلسیفیکاسیون (Calcification) ایجاد شده است و در کیست خلفی

کبد یک ناحیه Hypodens همراه با کلسیفیکاسیون با نمای تومور کاذب (Psedotumor) دیده می‌شود.

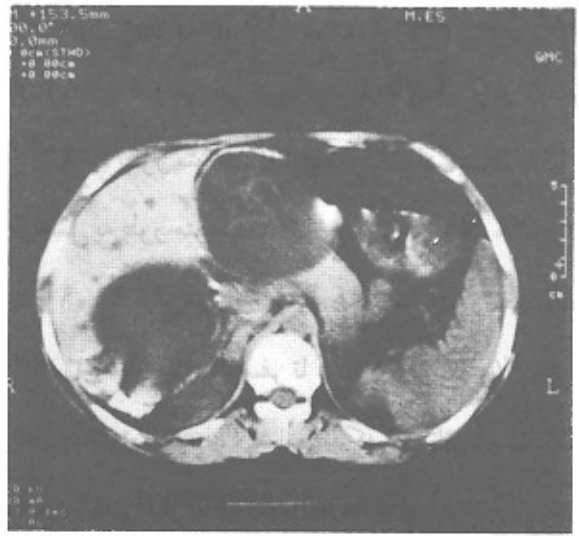

شکل ۱ـ نمای کیست‌ها قبل از گذاشتن کاتتر

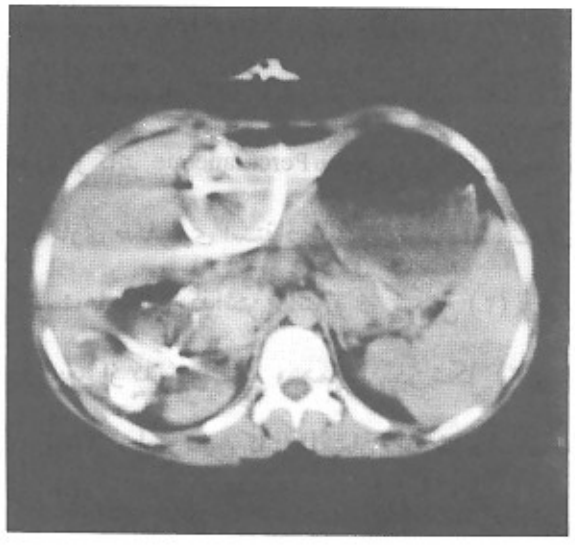

شکل ۲ـ نمای کیست‌ها ۴۵ روز بعد از گذاشتن کاتتر

شکل ۳ـ نمای کبد ۶ ماه بعد از خارج کردن کاتترها

تحقیق نشان داد از ۸ بیماری که قبل از تخلیه تست IFAT آنها مثبت بود ، پس از تخلیه تنها ۱ نفر IFAT مثبت داشت (جدول ۱).

جدول ۱ـ تاثیر تخلیه کیست هیداتید با هدایت سونوگرافی از طریق پوست براساس آزمایش IFAT در مبتلایان به کیست هیداتید مراجعه کننده به بیمارستان فیض اصفهان در سالهای ۱۳۷۴ـ۷۶

IFAT بعد از تخلیه / IFAT قبل از تخلیه	مثبت	منفی	جمع
مثبت	۱	۷	۸
منفی	۰	۰	۰
جمع	۱ (۱۲/۵)	۷ (۸۷/۵)	۸ (۱۰۰)

Mc Nemar's test نشان داد که این تاثیر به لحاظ آماری معنی دار است (P<۰/۰۰۰۵).

در طی مدت پیگیری ، عود یا انتشار کیست در شکم بیماران مشاهده نگردید و در هیچ مورد آنافیلاکسی حین انجام کار بروز نکرد. آزمایشات خونی و کبدی بعد از درناژ طبیعی بودند. در بیمارانی که برای آنها الکل به عنوان ماده اسکولیسیدال بکار رفته بود ،علایمی از مسمومیت با الکل یا تغییرات رفتاری به چشم نخورد.

بحث

مهمترین نگرانی در انجام Percutaneous Drainge کیست هیداتید Spillage مایع کیست می‌باشد. ولی محققان بسیاری تخلیه کیست هیداتید را در کشورهای خود انجام داده و نتایج موفقیت خود را بدون عود گزارش نموده‌اند. Filice و همکاران در سال ۱۹۹۰ در کشور ایتالیا درمان کیست هیداتید را از طریق تخلیه از راه پوست روی ۵ بیمار مبتلا به کیست هیداتید کبدی انجام دادند و موفقیت در درمان بدون هیچ گونه عارضه و عود را در یک پیگیری ۱۰ تا ۲۶ ماهه مشاهده کردند. نوع ماده اسکولیسیدال مصرفی این محققان اتانول ۹۵ درصد بود که به میزان $\frac{1}{3}$ حجم تخلیه شده تزریق می‌گردید (۵). در سال ۱۹۹۱ محمد سلطان و همکاران در کشور هندوستان تعداد ۲۱ کیست هیداتید را با هدایت سونوگرافی تخلیه و نمک هیپرتونیک را به عنوان ماده اسکولیسیدال تزریق کردند. ابعاد کیست‌ها با نمای Solid هیپواکو (Psedotumor) طی پیگیری ۵/۵±۱۴ ماهه از ۴±۷/۵ سانتی‌متر به ۱/۳±۴/۱ سانتی‌متر کاهش یافت (۶).

در سال ۱۹۹۲ Antunio Giorgio و همکاران تعداد ۱۶ مورد کیست هیداتید را به صورت دوبار تخلیه و تزریق به فاصله ۳ روز درمان نمودند و در پیگیری حداقل ۸ ماهه خود کاهش اندازه و نمای Solid و یا محو کامل کیست را از محل مشاهده کردند(۷). Bulent Acunas در سال ۱۹۹۲ تعداد ۱۵ کیست هیداتید را به روش Percutaneous Drainage و تزریق سالین هیپرتونیک درمان و در پیگیری ۶ تا ۱۶ ماهه خود کاهش اندازه بدون هیچ گونه علایمی از عود یا Seeding را گزارش کرد (۸). در سال ۱۹۹۵ صارمی تعداد ۳۲ بیمار با کیست هیداتید را از طریق Percutaneous درمان و در چند بیمار از Catheter Drainage استفاده نمود.وی در پیگیری ۹ تا ۴۸ ماهه خود هیچ گونه عودی مشاهده نکرد (۹،۱۰).

در این تحقیق ابعاد متوسط کیست‌ها از ۷۱×۷۱ میلی‌متر به ۴۳×۴۳ میلی‌متر کاهش یافت (P<۰/۰۵) و آزمایش IFAT از ۱۰۰ درصد مثبت قبل از تخلیه به ۱۲/۵ درصد مثبت بعد از تخلیه تقلیل یافت و واکنشهای آنافیلاکتیک حین تخلیه مشاهده نگردید. در این تحقیق در ۲ مورد به دلیل ارتباط با مجاری صفراوی از درن طولانی مدت استفاده شد که

در تحقیق‌های قبلی کمتر از آن به کار گرفته شده بود. درنهای فوق نیز با هدایت سونوگرافی از طریق پوست برای بیماران گذاشته شد. در تحقیق حاضر و تحقیقات دیگران از ماده اسکولیسیدال الکل ۹۵ درصد و یا نمک هیپرتونیک استفاده گردید که ممکن است سوال شود که مکانیسم اثر این مواد چگونه است ؟ در تحقیقات به عمل آمده توسط Beun و Rudan (۱۲) عدم تحرک و Fixation سلولهای لایه ژرمینال ۳ دقیقه پس از تماس با الکل دیده شد و الکل به عنوان عامل کشنده و Dehydration اسکولکس شناخته گردید. نمک هیپرتونیک نیز با مکانیسم اسمز موجب لیز اسکولکس می‌شود (۸).

یک نگرانی وجود دارد که آیا این روش برای متخصص رادیولوژی عوارض دارد یا نه ؟ در جواب باید خاطر نشان ساخت که حداقل ۱۰ سال است که این روش در کشورهای مختلف در حال انجام می‌باشد و احتمال عودکیست در مقایسه با جراحی بسیار کمتر است . زیرا هیچ گونه دستکاری روی کیست انجام نشده ، کیست ها باز نمی‌گردند ، تمام کارهای لازم از طریق یک سوزن باریک با شماره ۲۱ـ۱۹ انجام می‌شود و سوزن از اطراف ضخامتی از کبد یا بافت اسکار وارد می‌گردد، عمل انجام گرفته از داخل کبد Transhepatic بر خلاف عمل جراحی که از داخل شکم Transperitoneal است صورت می‌پذیرد. تمام غشا داخلی کیست در تماس با ماده اسکولیسیدال قرار می‌گیرد و اسکولکس‌ها و لایه زاینده (Germinal Layer) غیرفعال می‌شوند ولی در جراحی باقی ماندن قسمت بسیار کوچکی از کیست در محل موجب عود مجدد کیست به دلیل فعال بودن و زنده ماندن قسمت باقیمانده ، هر چند بسیار کوچک به طوری که در دید چشم نباشد ، می‌گردد.

البته این روش دارای محاسن بسیار زیاد دیگری نیز هست ، از جمله زمان بستری بیمار دربیمارستان حدود ۴۸ـ۲۴ ساعت خواهد بود ، نیاز به بیهوشی عمومی ندارد ، در کلیه بیماران با بیماریهای زمینه‌ای یا قلبی ـ تنفسی و یا سایر عللی که بیهوشی در آنها غیر ممکن است قابل انجام می‌باشد. مدت زمان انجام آن روی بیمار بسیار کم است. هیچ گونه آثاری از عمل انجام گرفته بر پوست بیمار باقی نخواهد ماند، مخارج انجام در مقایسه با جراحی بسیار کمتر خواهد بود، مدت زمان از کارافتادگی بیمار و عدم امکان انجام فعالیتهای روزانه یا شغلی بسیار کم می‌باشد، به دلیل عدم بازشدن شکم و پریتوئن و دستکاریهای داخل شکمی عوارض جراحی لاپاراتومی در این روش کمتر است.

با توجه به این توضیحات به نظر می‌رسد که Percutaneous Drainage یک روش درمانی ایمن (Safe) ، ارزان و قابل انجام در بیماران مبتلا به کیست هیداتید تک حفره‌ای باشد و با یمن پروردگار امید

می‌رود که در آینده‌ای نه چندان دور ، با تامین وسایل لازم ، کلیه کیست‌هایی را که Multivesicular بوده و یا واجد Septation یا Daughter cyst از طریق Percutaneous درمان گردد.

تشکر و قدردانی

از زحمات و همکاریهای جناب آقای دکتر علی غفوری و آقای دکتر محمد خواجوی در شروع و اجرای تحقیقات صمیمانه تشکر و قدردانی می‌شود.

References:

1. Kune GA. Morris DL. Hydatid disease. in: Schwarts SL. Ellis H (eds). Maingot's abdominal operations Appleton and Lange. 1990; 1225-1226.
2. Barros J L. Hydatid disease of the liver AMJ, surg 1978; 135 : 597-600.
3. Mottaghian H. Saidi, F. Postoperative recurrence of hydatid disease Br. J. Surg 1978; 65: 237-242.
4. Muller PR, Duwsonsl, Ferrucci JT. Nardi GC Hepatic Echinococat cyst: Successful percutaneousy drainage. Radiology 1985; 155: 627-28.
5. Filicec, Piroluf, Brunetti E. A new therapeutic approach for hydatid liver cysts : Aspiration and alcohol injection under sonographic guidance.. Am Gastroentrol. 1990; 98: 1366-1368.
6. Sultan M. Alizargar S. Mahajan R. Echinococcus granulosus cysts in the liver: Management with percutaneaus Drainage, Radiology 1991; 180: 141-145.
7. Giorgio A. Taruntinol, Francica G, Mariniello N, Aloisiot, unrlocular hydatid liver cyst : Treatment with Vs- guided double percutaneous aspiration and alcohol injection, Radiology 1992; 184 : 705-710.
8. Acunas B, Rozanes L, Celik L, Purely cystic Hydatid disease of the liver : Treatment with percutaneous aspiration and injection of hypertonic saline. Radiology 1992; 182 : 541-543.
9. Saremi F. Percutaneaus Drainage of hydatid cysts : Use of new cutting device to avoid

leakage. AJR 1992; 158 : 83-85.

10. Mc Namara T. Saremi F. Thlydatiol cyst of the liver : Long - Term refucts of percutuneas treatment using a cutting instrument. AJR 1995; 165: 1163-1167.

11. Goldstein H, Carlyled. Treatment of smptomatic hepatic cyst by percutaneouoi Instillation of puntipaque AMJ 1976; 127: 850-853.

12. Bean WJ, Radan BA. Hepatic cysts treatment with alcohol AJR 1985; 144: 237-241.