بررسی تاثیر استروئید تزریقی در مبتلایان به ورم ملتحمهٔ بهاره مقاوم به درمان

دکتر داود آقادوست * ، دکتر محمد زارع **

خلاصه

سابقه و هدف : با توجه به شیوع بیماری ورم ملتحمهٔ بهاره در منطقه کاشان و مقاومت بعضی از بیماران به درمانهای رایج ، این تحقیق به منظور بررسی تاثیر استروئید تزریقی در درمان مبتلایان به ورم ملتحمهٔ بهاره مقاوم به درمان مراجعه کننده به کلینیک چشم پزشکی شماره ۲ و بیمارستان متینی کاشان در سالهای ۷۶-۱۳۷۵ انجام گرفت .

مواد و روشها : تحقیق به روش کارآزمایی بالینی نیمه تجربی روی ۲۱ بیمار (۴۲ چشم) صورت پذیرفت . بیماران کسانی بودند که با تشخیص بیماری ورم ملتحمهٔ بهاره ، ابتدا با روش استاندارد معمول (قطره پردنیزولون استات ۱ درصد هر ۴-۲ ساعت و قطره نفازولین + آنتازولین هر ۶ ساعت همراه باکرومولین سدیم هر ۶ ساعت یک قطره به مدت یک هفته) درمان شدند ولی در پیگیری حداقل ۳ ماه ، علایم و ناراحتی‌های بیمار مجدداً عود کرد و این علایم مزاحم فعالیت روزانه آنها بود. سپس با روش تزریق ۰/۵ سی سی (۲۰ میلی گرم) از محلول تریامسینولون استانوئید در بالای تارس از راه ملتحمه به آرامی تزریق گردید و بیماران به مدت ۷-۳ ماه پیگیری شدند. نتایج با آزمون MC Nemae's مورد قضاوت آماری قرار گرفت .

یافته ها: تخفیف علایم (سوزش ، خارش ، آب‌ریزش ، ترس از نور و ...) در تمام بیماران در هفته اول پس از تزریق دیده شد (صد در صد) . اندازهٔ پاپی‌های پشت پلک ، لبه لمب در عرض ۴-۳ هفته کوچک گردید (صد در صد) یک ماه پس از تزریق ، در ۳ بیمار (۱۴/۳ درصد) شکایت و عود مجدد بیماری دیده شد که با تزریق مجدد در یک بیمار بهبودی نسبی حاصل گشت. در طول پیگیری عارضه جانبی مشاهده نگردید (صفر درصد) . همه بیماران روش درمانی را بخوبی تحمل کردند.

نتیجه‌گیری : با توجه به پاسخ سریع بالینی ، تخفیف ناراحتی بیمار ، کوچک شدن اندازه پاپی‌های پشت پلک و لمب در مبتلایان به ورم ملتحمهٔ بهاره مقاوم به درمانهای رایج پس از تزریق استروئید در پلک ، سهولت انجام کار و نداشتن عارضه جانبی ، روش اخیر می‌تواند بعنوان یکی از روشهای موثر در درمان بیماران مورد استفاده قرار گیرد.

واژگان کلیدی: ورم ملتحمهٔ بهاره مقاوم ، استروئید تزریقی ، تارس

* دانشگاه علوم پزشکی و خدمات بهداشتی ـ درمانی کاشان ، گروه چشم

** دانشگاه علوم پزشکی و خدمات بهداشتی ـ درمانی شهید بهشتی تهران ، گروه چشم

مقدمه

ورم ملتحمهٔ بهاره (Allergic Vernal Keratoconjunctivitis) یک بیماری التهابی دو طرفه پردهٔ ملتحمه چشم‌ها است که در طول سال وجود داشته و در بعضی از فصول مانند بهار و تابستان شدت می‌یابد (۲ ، ۱) . این بیماری در کودکان و بالغین جوان دیده می‌شود (۳) . در حدود یک درصد از مراجعین به درمانگاههای چشم پزشکی در جهان را مبتلایان به این بیماری تشکیل می‌دهند (۱) و در کاشان در یک مطالعه ۲/۱۵ درصد از مراجعین به درمانگاه چشم پزشکی به ورم ملتحمهٔ بهاره مبتلا بودند (۴). شدت علایم این بیماری از آب ریزش خفیف و خارش مختصر چشم‌ها تا ترس از نور شدید ، ترشح مخاطی زیاد از چشم‌ها و زخم قرنیه (Shield ulcer) ، متغیر است.برحسب‌شدت علایم،بیماری‌باعث درجات مختلف ناتوانی و عدم کارآیی فرد می‌گردد (۳،۱) . درمانهای رایج این بیماری ، در موارد خفیف ، استفاده از کمپرس سرد ، بستن چشم‌ها ، استفاده از تنگ کننده‌های عروق موضعی و آنتی هیستامین موضعی برای کاهش علایم بیماری می‌باشدو در موارد شدیدتر، قطره کرومولین سدیم ، یک تقویت کننده دیوارهٔ سلولهای التهابی (Mastcells) ، تجویز می‌گردد (۵) ، استروئیدهای موضعی و داروهای ضد التهابی غیراستروئیدی و سیکلوسپورین برای تخفیف ناراحتی‌های بیمار ضرورت دارد (۸ ، ۷ ، ۶). در بعضی از بیماران با ورم ملتحمهٔ بهاره که پاپی‌های پشت پلک و لبهٔ لمب بزرگ هستند و یا زخم قرنیه از نوع Shield ulcer وجود دارد ، روشهای درمانی فوق اثر چشمگیر نداشته و اغلب بیماران به علت شدت ناراحتی چشمی قادر به فعالیت روزانه خود ، که اغلب تحصیل است ، نمی‌باشند (۳ ، ۱).

ناتوانی روشهای مرسوم درمانی و بروز عوارض جانبی استروئیدهای موضعی در دراز مدت در پلک‌ها و چشم مانند پتوز ، میدریاز ، بالارفتن فشار داخل چشمی ، منجر به استفاده از استروئید تزریقی در پلک مبتلایان به ورم بهاره اولین بار توسط آقای Douglass و همکارانش در دانشگاه کالیفرنیا طی سال ۱۹۹۵ شد و پاسخ بالینی مناسب مشاهده گردید (۹). با توجه به شیوع بیماری ورم ملتحمهٔ بهاره در منطقه کاشان و همچنین شایع بودن موارد مقاوم به درمانهای رایج و به منظور بررسی تاثیر استروئید تزریقی در درمان این بیماران پژوهش در مراجعین به کلینیک چشم پزشکی شماره ۲ و بیمارستان متینی کاشان در سال ۷۶-۱۳۷۵ انجام گرفت.

مواد و روشها

این پژوهش به روش نیمه تجربی (Quasi experimental) روی بیمارانی که بطور مستمر مراجعه نمودند صورت پذیرفت.بیمارانی‌که‌با شکایت خارش ، آب ریزش ، درد و ترشح مخاطی در چشم‌ها و ترس از نور مراجعه کرده و در معاینه علایم بیماری ورم ملتحمهٔ بهاره مانند پاپی‌های بزرگ در پشت پلک بالا و یا لمب ، همراه با قرمزی چشم ها را داشتند و از نظر بالینی تشخیص ورم ملتحمهٔ بهاره توسط متخصص چشم داده شده بود ، برای مطالعه مد نظر قرار گرفتند. برای تمام این بیماران صرف نظر از انواع روشهای درمانی گذشته ، یک دوره درمان کلاسیک جهت بیماری ورم ملتحمهٔ بهاره صورت پذیرفت که شامل قطره پردنیزولون استات یک درصد هر ۴-۲ ساعت ، قطره نفازولین + آنتازولین هر ۶ ساعت و قطره کرومولین سدیم (Opticrom) ۴ درصد به مدت یک

هفته که بعد از این مدت فقط قطره کرومولین سدیم ادامه پیدا کرد. پس از پیگیری یک ماه اول در ۲۱ بیمار عود مجدد تمام علایم و نشانه‌ها دیده شد و اگر شدت این علایم به صورتی بود که مزاحم فعالیت روزانه بیمار می‌گردید و یا باعث ناراحتی شدید او می‌شد. پس از توجیه روش جدید درمانی به بیمار و یا والدین او و کسب رضایت شفاهی اقدام به تکمیل فرم اطلاعاتی که شامل سن ، جنس ، شغل ، مدت زمان بیماری ، تعداد دفعات عود بیماری و انواع درمانهای قبلی بود ، می‌گردید. قبل از انجام هرگونه اقدام درمانی معاینه فیزیکی کامل چشم‌ها با توجه به دید بیمار ، وضعیت ملتحمه و افتالموسکوپی صورت گرفته و یافته‌ها ثبت شد. بیمار را روی تخت بصورت Supine خوابانیده ، در دو چشم یک قطره بی‌حسی تتراکائین ۰/۵ درصد ریخته و ۳۰ ثانیه بعد پلک چشم‌ها را برگردانیده و با اپلیکاتور آغشته به تتراکائین روی ملتحمه تارس وبالای آن را کاملاً بی‌حس کرده و مقدار ۰/۵ سی سی (۲۰ میلی‌گرم) از محلول تزریقی تریامسینولون استانوئید ۵ میلی‌متر بالاتر از لبه بالایی تارس در فضای بالقوه بین ملتحمه و عضله مولر ، با استفاده از سرنگ ظریف انسولین (gauge 30) توسط متخصص چشم ، به آرامی تزریق گردید. بعد از تزریق تمام داروهای موضعی بیمار قطع شده ، فقط قطره کرومولین سدیم (Opticrom) با دوز هر ۶ ساعت یک قطره ادامه یافت. بیمار در هفته اول ، دوم ، سوم و چهارم ، سه ماه و شش ماه بعد از تزریق معاینه گردیده و شکایات او و یافته‌های بالینی در فرم اطلاعاتی ثبت می‌شد ، سپس داده‌های فرم اطلاعاتی طبقه‌بندی ، استخراج و با آزمونهای آماری مناسب (مانند Mc Nemar's) مورد تجزیه و تحلیل قرار گرفت. شکل زیر محل تزریق استروئید رانشان می‌دهد.

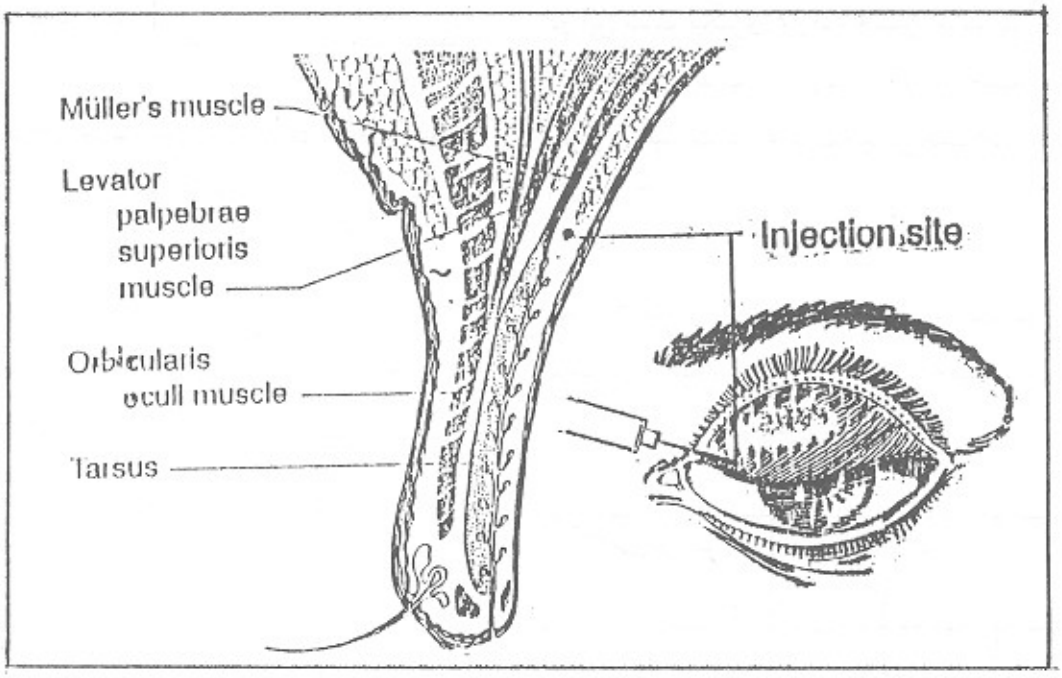

یافته‌ها

تحقیق روی ۲۱ بیمار (۴۲ چشم) که ۱۴ نفر مرد (۶۶/۷ درصد) و ۷ نفر زن (۳۳/۳ درصد) بودند ، انجام شد. میانگین سنی بیماران ۳/۹±۱۲/۸ سال (حداقل ۸ سال و حداکثر ۲۳ سال) بود. میانگین مدت بیماری ۰/۹ ± ۳/۷ سال (حداقل ۲ و حداکثر

۷ سال) بود .

در جداول (۱) و (۲) بترتیب شکایات و یافته‌های بالینی بیماران مبتلا به ورم ملتحمهٔ بهاره مقاوم به درمان‌های رایج مراجعه کننده به بیمارستان متینی کاشان را نشان می‌دهد.

جدول ۱ـ فراوانی شکایت چشمی نزد مبتلایان به ورم ملتحمه بهاره مقاوم به درمان مراجعه کننده به بیمارستان متینی کاشان سال ۷۶ـ۱۳۷۵

فراوانی / شکایت بیمار	تعداد	درصد
خارش‌وسوزش چشم	۲۱	۱۰۰
آب ریزش چشم	۱۸	۸۵/۷
ترس از نور چشم	۱۷	۸۰/۹
درد چشم	۱۷	۸۰/۹
ترشحات مخاطی چشم	۱۰	۴۷/۶

جدول ۲ـ فراوانی علایم چشمی در مبتلایان به ورم ملتحمه بهاره مقاوم به درمان مراجعه کننده به بیمارستان متینی کاشان سال ۷۶ـ۱۳۷۵

فراوانی / علامت چشمی	تعداد	درصد
قرمزی‌ملتحمه (هیپرمی)	۲۱	۱۰۰
پاپی‌های‌بزرگ‌پشت‌پلک بالا	۲۱	۱۰۰
ضخیم شدن لمب (Trantas' dots)	۷	۳۳/۳
کراتیت نقطه‌ای سطح قرنیه (SPK)	۱۰	۴۷/۶
زخم سپری (Shield)	۴	۱۹

در پیگیری هفته اول بعد از درمان تمام ناراحتی‌های چشمی بیمار (Symptoms) مانند سوزش ، خارش ، آب‌ریزش از چشم‌ها ، ترس از نور و ترشحات مخاطی کاهش یافت (صد در صد) . همچنین در معاینات هفته اول ، دوم و سوم بعد از درمان (در تمام بیماران) یافته‌های بالینی مانند هیپرمی ملتحمه ، اندازه پاپی‌ها و نقاط ترانتاس،اندازه‌زخم‌قرنیه‌وکراتیت (Shield ulcer) نقطه‌ای کاهش چشمگیری نشان داد (صد در صد). در پیگیری ماه اول به بعد تنها در ۳ بیمار کلیه علایم و ناراحتی‌های بیمار شروع به عود کرد (در ۱۴/۳ درصد) . در این سه بیمار با اینکه تزریق تریامسینولون تکرار شد ، اما علایم بیماری کاملاً فروکش نکرد و در دو بیمار همچنان ادامه یافت (۹/۵ درصد) .

در ۶ـ۳ ماه پیگیری از بیماران مورد جدیدی از عود ورم ملتحمه بهاره دیده نشد (۸۵/۷ درصد). تمام بیماران روش درمان را به آسانی تحمل کردند و در این مدت پیگیری عارضه چشمی مانند پتوز ، تغییر رنگ پوست پلک ، میدریاز ، افزایش فشار داخل چشم و تغییرات سر عصب بینایی مشاهده نگردید (جدول ۳).

جدول ۳ـ تاثیر تزریق استروئید بر جلوگیری از عود بیماری ورم ملتحمه بهاره مقاوم به درمان در مراجعین به بیمارستان متینی کاشان سال ۷۶ـ۱۳۷۵

وجود بیماری / مراحل درمان	دارد	ندارد	جمع
قبل از درمان	۲۱ (۱۰۰)	۰ (۰)	۲۱ (۱۰۰)
بعد از درمان	۳ (۱۴/۳)	۱۸ (۸۵/۷)	۲۱ (۱۰۰)

همانطور که جدول (۳) نشان می‌دهد استروئیدتزریقی در بالای تارس مبتلایان قادر است بنحو چشمگیری بیماری را کنترل کرده و از عود مجدد آن جلوگیری نماید ($P<0/05$).

بحث

تحقیق نشان داد که تزریق تریامسینولون استانوئید در بالای تارس پلک بالای مبتلایان به ورم بهارهٔ مقاوم به درمان‌های معمول باعث بهبود بیماری در ۸۵/۷ درصد از بیماران می‌شود. در مطالعه Douglas و همکاران طی سال ۹۵-۱۹۹۱ آمریکا روی ۱۲ بیمار موفقیت ۱۰۰ درصد داشته‌اند (۹) که این اختلاف ممکن است به علت نوع و کیفیت داروی تزریق شده ، تکنیک تزریق و ... باشد.

در این تحقیق در هفته اول بعد از درمان ، در تمام بیماران ، ناراحتی چشمی مانند درد ، آب‌ریزش ، ترس‌ازنور،قرمزی‌چشم‌هاوترشح مخاطی فروکش کرد (صد در صد) و در معاینات هفته اول تا سوم یافته‌های بالینی مانند اندازه پاپی‌های پشت پلک ، اندازه نقاط ترانتاس (Trantas's dots) روی لمب ، علایم قرنیه (SPK،نقص اپی‌تلیوم‌وزخم‌سپری)بهبودی چشمگیری نشان دادند (صد در صد) که در مطالعه Douglas نیزشکایت‌تمام بیماران برطرف شده و یافته‌های چشمی نیز بهبودی قابل توجهی را نشان می‌داد (۹).

در این تحقیق در پیگیری و معاینه یک ماه بعد از درمان در ۳ مورد (۱۴/۳ درصد) بتدریج شکایت بیمار افزایش یافته و علایم بیماری بخصوص یافته‌های قرنیه عود مجدد داشت . اما درمطالعه Douglas و همکاران در پیگیری بیماران حداکثر تا ۴/۵ سال عود بیماری را گزارش نکردند که این اختلاف ممکن است تفاوت در سیستم ایمنی بیماران باشد (۱۰ ، ۲ ، ۱) .

در این پژوهش بیماران بمدت حداقل ۳ ماه و حداکثر ۷ ماه پیگیری شدند و هیچ عارضهٔ جانبی ناشی از مصرف استروئید در چشم مثل پتوز ، تغییر رنگ پلک ناشی از تزریق ، میدریاز ، افزایش فشار چشم و تغییرات سر عصب بینایی مشاهده نگردید (صفر درصد) . در مطالعه Douglas و همکاران در یک بیمار (۹ درصد) افزایش فشار چشم دیده شد که علت این اختلاف ممکن است در مدت پیگیری بیماران باشد زیرا در این پژوهش حداکثر زمان پیگیری ۷ ماه و حداقل ۳ ماه بوده است اما در مطالعه Douglas و همکارانش بیماران را حداکثر تا ۴/۵ سال پیگیری کردند (۹) و ممکن است شرایطی در چشم آن بیمار وجود داشته است که او را در معرض گلوکوم نیز قرار داده است (Steroid responder) (۹ ، ۲ ، ۱).

در این تحقیق حداکثر بیماران (۶۲ درصد) در دو ماه اول بهار به کلینیک مراجعه کرده و تحت درمان قرارگرفتند که نشان دهنده شدت علایم بیماری در فصل بهار می‌باشد (۴ ، ۳ ، ۲ ، ۱) .

متوسط سنی بیماران در این تحقیق ۱۲/۸±۳/۹ سال بود و در سایر مطالعات نیز گزارش شده است که بیماری در کودکان و بالغین جوان با متوسط سنی ۱۲ سال دیده می‌شود(۴ ، ۳ ، ۲ ، ۱) .

در این پژوهش ۶۶/۷ درصد از بیماران پسر و ۳۳/۳ درصد دختر بودند که در مطالعه باقری و همکاران طی سال ۱۳۷۴ درکاشان نیز تعداد پسران با ورم ملتحمهٔ بهاره دو برابردختران بود(۴) و در مطالعه Douglas و همکاران نیز ۶۷ درصد بیماران پسر و ۳۳ درصد دختر گزارش شده‌اند (۹).

در تمام مطالعات شکایت چشمی بیمار و یافته‌های بالینی یکسان است (۹ ، ۴) و در پاتوژنز آن عوامل مختلفی مانند IgE ، IgG ، ایمنی سلولی (CMI) ، ائوزینوفیل‌هاوبازوفیل‌هانقش دارند (۱۰ ، ۵ ، ۳ ، ۲ ، ۱) .

در پایان تحقیق می‌توان با احتیاط نتیجه گیری کرد که تزریق استروئید در بالای تارس مبتلایان به ورم ملتحمه بهارهٔ مقاوم به درمانهای رایج موثر است و

ممکن است به عنوان یک روش درمانی آن را توصیه کرد. از آنجایی که تکنیک آن آسان می‌باشد، بیمار آن را تحمل می‌کند ، عارضه جانبی ندارد و روش ارزانی نیز محسوب می‌گردد. اما قبل از آنکه این روش را در تمام بیماران با ورم ملتحمهٔ بهاره بکار رود باید دانست که این بیماری خوش خیم بوده و در نهایت خودبخود خوب می‌شود ، بنابراین از بکار بردن استروئیدها با دوز بالا ، مگر در مواردی که ضرورت دارد ، خودداری شود (۱۱) و اگر بیماری به روشهای رایج مقاوم بود از تزریق استفاده گردد و بیماران را به مدت بسیار طولانی موردپیگیری قرار داد تا عوارض درازمدت استروئید در چشم را بتوان شناسایی کرد. آیا از این روش می‌توان در درمان Giant Papillary Conjunctvitis ثانوی به استفاده از لنزهای تماسی نرم نیز سود جست یانه ، سوالی است که در این خصوص مطالعه و تحقیق جدیدی می‌باشد.

References:

1. Allansmith MR. Vernal Conjunctivitis. Duane's clinical ophthalmology. ed . Vol 4; 1994 : 1-8.
2. Arffa RC. Immunologic disorders. Grayson's disease of the cornea. ed 3. New York Mosby; 1991: 445-52.
3. American Academy of ophthalmology, External disease and cornea section 8, 1996: 134-136.
۴ - باقری ع . خاکسار م . بررسی اپیدمیولوژیک مبتلایان به ورم ملتحمه بهاره در شهر کاشان سال ۱۳۷۴ . فیض (دانشگاه علوم پزشکی کاشان). ۱۳۷۶ ؛ ۲ : ۵۲-۳۹ .
5. Kray KT. Cromolyn sodium in seasonal allergic conjunctivitis. J Allergy Clin Immunol. 1989; 76: 623.
6. Aberson MB. Allansmith MR. Effects of topically applied ocular decongestants and antihistamine. Am J Ophth. 1980; 90: 254-257.
7. Aberson MB. Aspirin therapy in vernal conjuctivitis. Am Ophth. 1983; 95: 502-505.
8. Secchi AG Tognon Ms Leonardi A. Topicaluse of cyclosporine eye drop in the treatment of vernal keratoconjunctivitis. Am Ophth. 1990; 110: 641-645.
9. Douglass H. Supratarsal injection of corticosteroid in treatment of refractory vernal keratoconjunctivitis. Am Ophth. 1996; 121: 243-249.
10. Fried lauder MG. Cyr R. Ocular finding in systemic cutaneous basophil hypersensitivity, Invest Ophth. Vis Sci. 1979; 18 : 964.
۱۱ - جوادی م. چند نکته‌درمورد ورم ملتحمه بهاره. مجله چشم پزشکی بینا (ضمیمه). ۱۳۷۶؛ ۲ (۴) :