تاثیر لیزر دی اکسید کربن بر لیشمانیوز جلدی راجعه

دکتر علی اصیلیان * ، دکتر حمیدرضا هدایتی * ، دکتر سید فخرالدین صدر **

خلاصه

سابقه و هدف: با توجه به شیوع لیشمانیوز جلدی راجعه و مقاوم بودن بیماری به اکثر روشهای درمانی و موفقیت درمانی با لیزر دی اکسید کربن در بیماران لیشمانیوز جلدی حاد، به منظور تعیین تاثیر لیزر دی اکسید کربن بر لیشمانیوز جلدی راجعه ، این تحقیق بر روی افراد مراجعه کننده به بیمارستان الزهرا اصفهان انجام گرفت.

مواد و روشها: پژوهش حاضر به روش کارآزمایی بالینی (Clinical trial) از نوع نیمه تجربی صورت پذیرفت. تشخیص بیماری براساس علایم بالینی، سابقه قبلی به ابتلا و درمانها گذاشته شد. آزمایش‌ها مستقیم و به صورت بیوپسی بودند و بیماران در دسترس در دوران بارداری و شیردهی نبودند. تاثیر لیزر بر مبنای تحمل بیماران ، عوارض و نیز بهبودی بیماری بر حسب وجود یا عدم وجود تدول فعال ، پس از یک سال پی‌گیری تعیین گردید. لیزر از نوع Lasersonic LS500 (ساخت آلمان) با توان ۸ وات و تراکم قدرت ۱۰/۱۹ وات بر سانتی‌متر مربع می‌باشد.

یافته‌ها: از ۲۴ بیمار مورد بررسی، ۲۱ بیمار دارای پی‌گیری حداقل یک سال در سنین ۱۴/۸±۱۶/۶ سال قرار داشتند که ۱۳ نفر آنها زن بودند. مدت ابتلا ۳/۹±۴/۱ سال می‌باشد. درمان قابل تحمل و عوارض درد و سوزش ، خشکی پوست و مختصر اریتم با درمان بعدی برطرف شدند. در ۲ مورد عدم پاسخ و در ۹۰/۵ درصد بیماران درمان گردیدند.

نتیجه گیری: درمان با لیزر دی اکسید کربن می‌تواند روش درمانی موثری بر لیشمانیوز راجعه باشد. تحقیقات بیشتر را بویژه از نوع تجربی کامل توصیه می‌گردد.

واژگان کلیدی : تک یاخته ، لیشمانیوز جلدی راجعه، لیزر دی اکسید کربن

* دانشگاه علوم پزشکی و خدمات بهداشتی ـ درمانی اصفهان ، گروه پوست

** دانشگاه علوم پزشکی و خدمات بهداشتی ، درمانی کاشان ، گروه داخلی

مقدمه

لیشمانیوزها ، گروهی از بیماریهای تک یاخته‌ای هستند که به علت گونه‌های مختلف جنس Leishmania ایجاد می‌شوند. این انگل‌ها ، اعضا راستهٔ Kinetoplastida و خانواده trypanosomatida هستند (۱). انواع بالینی آن عبارتند از : جلدی که خود شامل چهار شکل موضعی ، منتشر ، راجعه و لیشمانیوز پوستی بعد از کالاآزار (Post Kalaazar) می‌باشد. ، جلدی- مخاطی و احشایی که این انواع توسط گونه‌های مختلف و در مناطق جغرافیایی متفاوت به وجود می‌آیند (۲). این تظاهرات بالینی مختلف ، بستگی به تداخل عمل پیچیده بین خاصیت تهاجمی ، تروپیسم و بیماری‌زایی انگل و پاسخ‌های ایمنی میزبان که تحت تاثیر عوامل ارثی است ، دارد (۳). کل افراد مبتلا در دنیا ، ۱۲ میلیون نفر است و در هر سال ۵۰۰ هزار مورد جدید لیشمانیوز احشایی و ۱/۵ میلیون مورد از سایرانواع،دیده‌می‌شود. ۹۰درصدمواردجلدی‌در افغانستان ، ایران ، عراق ، عربستان صعودی و سوریه مشاهده می‌گردد. لیشمانیوز جلدی در ایران یک بیماری بومی به حساب می‌آید. لیشمانیوز راجعه (L. recidivans= L.R) یا لیشمانیوز عود کننده (recurrent L.) که به نامهای دیگری چون لیشمانیوز مزمن و یا لیشمانیوز لوپویید هم نامیده شده است ، نوعی لیشمانیوز جلدی می‌باشد که با پیدایش ضایعه‌های جدید در مرکز یا در محیط اسکاریک ضایعه بهبود یافته قبلی مشخص می‌گردد. عامل آن در لیشمانیوز راجعه دنیای قدیم (در خاور میانه) L.Tropica و در لیشمانیوز راجعه دنیای جدید (در آمریکای مرکزی و جنوبی) L.Braziliensis است. ضایعه‌های آن تمایل به مقاومت در مقابل درمان داشته و مزمن می‌شوند (۲) و ممکن است برای سال‌های زیاد به آهستگی گسترش پیدا کنند و باعث تخریب بافتی و تغییر شکل شدید گردند. شیوع آن ۱ تا ۳ درصد لیشمانیوزخا می‌باشد. درمانهای متفاوت سیستمیک از ترکیبات آنتی موان ، آلوپورینول ریبوزید ، گلوکانتیم و درمان های موضعی سولفات پارومومایسین ۱۵ درصد ، تارترات پتاسیم آنتی موان ۵ درصد، کلوتریمازول انجام می‌گیرد (۲،۳،۴،۵) ولی این نوع لیشمانیوز جلدی به اکثر روش‌های درمانی مقاوم است. اشعه لیزر یک روش فیزیکی نسبتاً جدید است که از سال ۱۹۷۰ تاکنون به صورت موفق در درمان بیماری‌های پوستی به کار رفته است. از لیزر دی اکسید کربن توسط Babajev و همکارانش در روسیه (۶) و Redrigves و همکارانش در کوبا (۷) در درمان لیشمانیوز جلدی حاد با موفقیت استفاده شده امّا تاکنون گزارشی از درمان لیشمانیوز راجعه با این روش منتشر نگردیده است. با توجه به اثربخشی مفید لیزر دی اکسید کربن در مطالعه‌های فوق، تصور این بود که این روش می‌تواند در درمان لیشمانیوز راجعه هم مفید و موثر باشد. از این رو به منظور تعیین اثربخشی لیزر دی‌اکسید کربن در درمان لیشمانیوز راجعه این تحقیق بر روی بیماران مراجعه کننده به بیمارستان الزهرا و مطب خصوصی در شهر اصفهان انجام گرفت.

مواد و روشها

تحقیق به روش کارآزمایی بالینی (Clinical trial) از نوع نیمه‌تجربی و مستمر صورت پذیرفت. تشخیص بیماری براساس علایم بالینی ، سابقه قبلی از ابتلا به سالک، درمانهای به عمل آمده برای آن ، آزمایش‌های مستقیم قبلی ، آزمایش مستقیم در موقع مراجعه ، بیوپسی در بعضی موارد و اندمیک بودن بیماری در منطقه بود. بیمارانی وارد مطالعه شدند که :

- تشخیص بیماری آنها براساس معیارهای فوق محرز

باشد.

- در دسترس و حاضر به همکاری جهت مراجعه‌های بعدی و پی گیری باشند.

- دوران بارداری و شیردهی را سپری نکنند.

برای بیماران پرونده‌ای تشکیل و خصوصیات سن ، جنس، آدرس ، محل ضایعه ، نتیجه آزمایش انگل‌شناسی و عکس قبل از عمل بررسی و ثبت گردید. از بیمار یا والدین آنها رضایت‌نامه کتبی دریافت شد. ضایعه با تزریق مقدار کافی لیدوکایین همراه با اپی‌نفرین، در زیر و اطراف آن ، بی‌حس می‌گردید. سپس با رعایت شرایط ایمنی، نور لیزر دی اکسید کربن از نوع Lasersonic LS500 (ساخت آلمان) با توان ۸ وات ، تراکم قدرت (ایرادیانس) ۱۰/۱۹ وات بر سانتی‌متر مربع و فلوانس (Fluense) ۵/۰۹۵ ژول بر سانتی‌متر مربع و شکل موج ضربان‌دار (Pulsed beam) از نوع تبخیر کننده با ضربان‌های ۰/۵ ثانیه‌ای و حرکت رنگ‌پاش مانند ، به سطح ضایعه و ۲-۱ میلی‌متر اطراف به ظاهر سالم آن تابانده می‌شد. آن گاه با نوک گاز استریل آغشته به نرمال سالین سرد، سطح ضایعه با فشار نوک انگشت تمیز و دبرید می‌گردید و نور لیزر دوباره روی ضایعه تابانده می‌شد و باز دبرید می‌گردید. این کار تا وقتی که سفتی و گرانولوم زیر دست حس نشود و رنگ ضایعه شبیه بافت طبیعی اطراف گردد (قهوه‌ای رنگ) تکرار می‌گشت که به طور کلی ۵-۳ بار تابش نور کفایت می‌کرد. سپس سطح ضایعه با نرمال سالین شستشو و با گاز آغشته به پماد اریترومایسین ۲ درصد یا جنتامایسین پانسمان می‌شد. محل انجام لیزر دارای سیستم تهویه جهت تخلیه دود حاصل از لیزر بود و روشهای زیر جهت مراقبت از زخم به کار می‌رفت:

- تمیز کردن روزانه با آب اکسیژنه ۳ درصد

- استعمال موضعی کرم اریترومایسین ۲ درصد و پانسمان بعد از آن

- ادامه مراقبت از زخم تا اپی تلیالیزه شدن مجدد

- استفاده از کرم ضد آفتاب بعد از ترمیم ضایعه

- استفاده از کرم بتامتازون در صورت اریتم مداوم

جهت کنترل درد نیز استامینوفن و استامینوفن کدیین تجویز گردید.

بیماران هر هفته تا سه هفته و سپس در ماههای اول، پنجم و دوازدهم بعد از عمل ، از نظر مشخصات ضایعه ، ترمیم و اپی تلیالیزاسیون مجدد ، ایجاد عوارض (اسکارهیپرتروفیک و پیگماتاسیون بعد از عمل) و یا عدم پاسخ به درمان معاینه می‌شدند و نتایج در پرونده آنها ثبت می‌گردید. در صورت عدم وجود ندول گرانولوماتو در اطراف یا داخل اسکار قبلی بعد از یک سال بیمار بهبود یافته تلقی می‌شد و در صورت وجود ندول فعال، عدم پاسخ به درمان محسوب می‌گردید.

یافته‌ها

مطالعه بر روی ۲۴ بیمار مبتلا به لیشمانیوز راجعه انجام گرفت و ۳ مورد برای پی‌گیری بعدی مراجعه نکردند که از مطالعه حذف شدند. از ۲۱ مورد بقیه، ۱۳ نفر (۶۱/۹ درصد) مونث و ۸ نفر (۳۸/۱ درصد) مذکر بودند. بیماران در سنین ۱۴/۸±۱۶/۶ سال و محدوده سنی ۵ تا ۶۰ سال قرار داشتند. میانگین سن زنان ۱۷/۶ سال و مردان ۱۳/۲ سال بود. ۱۱ مورد محل ضایعه در طرف چپ و ۱۰ مورد در طرف راست صورت مشاهده گردید. مدت ابتلا به لیشمانیوز ۳/۹±۴/۱ سال و از حداقل کمتر از یک سال و حداکثر ۱۲ سال می‌باشد. آزمایش مستقیم از ضایعه در موقع مراجعه در ۷ مورد (۳۳/۳ درصد) مثبت و در ۱۴ مورد بقیه (۶۶/۷ درصد) منفی بود. بیماران حداقل یک سال مورد پی‌گیری قرار گرفتند. طی مدت پی‌گیری ، زخم

به وجود آمده بعد از لیزر ، در عرض ۱ تا ۳ هفته ترمیم شد و بیماران درمان را به خوبی تحمل کردند و بعد از عمل به جز چند مورد سوزش یا درد مختصر که با مسکن و یا خشکی پوست که با مالش مرتب پماد آنتی‌بیوتیک موضعی تسکین یافت و مختصر اریتم که با مصرف موضعی کرم بتامتازون بهبودی پیدا کرد، مشکل دیگری وجود نداشت. در جدول (۱) وضعیت درمان لیشمانیوز ارایه گردیده و نشان می‌دهد که در ۲ مورد (۹/۵ درصد) عدم پاسخ به درمان وجود داشت و در ۹۰/۵ درصد بقیه ، عدم وجود ندول گرانولوماتو در اطراف یا داخل اسکار قبلی و یا بهبود یافته مشاهده گردید.

جدول ۱- توزیع وضعیت درمان لیشمانیوز جلدی راجعه با لیزر دی‌اکسید کربن بیمارستان الزهرا اصفهان

فراوانی / وضعیت درمان	تعداد	درصد
بهبودی	۱۴	۶۶/۷
بهبودی همراه پیگمانتاسیون بعد از عمل	۳	۱۴/۳
بهبودی همراه اسکارهیپرتروفی	۲	۹/۵
ندول فعال	۲	۹/۵
جمع	۲۱	۱۰۰

از ۳ بیمار بهبود یافته همراه پیگمانتاسیون بعد از عمل و ۲ مورد بیمار دارای بهبودی همراه با اسکار هیپرتروفی خفیف با درمان‌های مناسب بعدی ، این عوارض برطرف شدند. در ۲ بیمار دارای ندول فعال ، آزمایش مستقیم آنها منفی و در هر دو نفر طرف راست صورت آنها گرفتار بود. یک مورد ندول وسط ضایعه و مورد دیگر ، تعدادی ندول کوچک در اطراف ضایعه به چشم خورد. تصاویر (۱) و (۲) وضعیت یک بیمار مبتلا **را قبل و بعد از درمان نشان می‌دهد.**

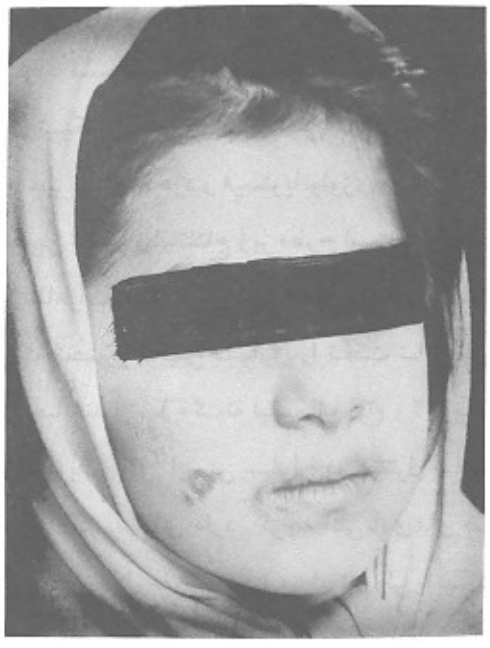

تصویر ۱- بیمار شماره ۱ قبل از درمان

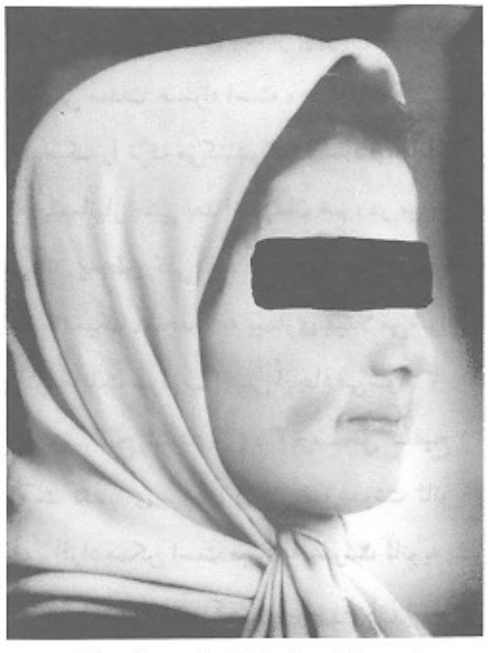

تصویر ۲- بیمار شماره ۱ بعد از درمان

بحث

تحقیق نشان داد که لیزر دی اکسید کربن در درمان لیشمانیوز جلدی راجعه (لوپویید) موفق است. کاربرد

اشعه لیزر در درمان لیشمانیوز جلدی با موفقیت همراه بود (۶،۷) امّا تاکنون گزارشی از نتایج درمان آن بر لیشمانیوز راجعه وجود نداشت و یا لااقل در دسترس قرار نگرفت امّا در مورد تظاهرات بالینی لیشمانیوز، آنالیز ایمونوفنوتیپیک زیر گروههای سلولی ضایعات، محل ضایعه، سیر بیماری، عود و هیستوپاتولوژی و نیز لیزر دی اکسید کربن تفسیر و استنتاج زیر مطرح است.

تظاهرات بالینی لیشمانیوز جلدی، متفاوت است. عواملی که تصویر بالینی بیماری را تحت تاثیر قرار می‌دهند عبارتند از: ۱- گونه لیشمانیا (۳)، ۲- پاسخ ایمنی میزبان (۳): ایمنی سلولی در کنترل عفونت لیشمانیایی نقش مرکزی دارد. گرچه آنتی‌بادی‌های ضد لیشمانیال، در خلال عفونت تولید می‌شوند، ولی با بهبودی بیماری ارتباطی ندارند. استعداد ابتلا به بیماری هم به استعداد ماکروفاژی و هم به پاسخ لنفوسیت‌های T بستگی دارد (۴). لیشمانیوز جلدی بعد از بهبودی معمولاً با یک ایمنی طولانی مدت همراه است، حتی در افرادی که مناطق اندمیک را ترک می‌کنند، که احتمالاً به علت این است که لیشمانیاز حتی بعد از درمان هم، در میزبان زنده باقی می‌ماند. به طور کلی فقط ۱ درصد موارد بهبود یافته در مناطق اندمیک، مجدداً به بیماری مبتلا می‌شوند. ولی عود بیشتر به علت سرکوب ایمنی ایجاد می‌شود. ۳- تعداد انگل‌های تلقیح شده (۴)، ۴- محل تلقیح (۴)، ۵-وضعیت تغذیه‌ای میزبان (۴)، ۶- عفونت ثانویه: تا ۱۰ درصد افراد ممکن است مبتلا به عفونت ثانویه بشوند.

آنالیز ایمونوفنوتیپیک زیر گروههای سلولی در ضایعات لیشمانیوز جلدی موضعی نشان دهنده T- لنفوسیت‌های فعال شده فراوانی است که در سطح خود IL-9 (CD25-Positive)، گیرنده ترانسفرین (CD71-Positive) یا مولکول‌های MHC Class θ را ظاهر می‌سازند. در ضایعات لیشمانیوز جلدی موضعی، تعداد تقریباً مساوی از T - لنفوسیت‌های (CD4 Positive) helper/inducer و Suppressor/ cytotoxic (CD8 Positive) وجود دارند. به علاوه در حالی که اکثریت سلول‌های T در نمونه‌های بیوپسی، TCR $\alpha\beta$ Complex را حمل می‌کنند، ۳۰-۲۰ درصد از سلول‌های T در ضایعات در مراحل اولیه، TCR $\gamma\delta$ Complex را دارند. T - لنفوسیت‌های $\gamma\delta$ هم چنین در ضایعات پوستی جذام و در گرانولوم‌های فعال تجمع پیدا می‌کنند و در مراحل اولیه دفاع ایمنی شرکت می‌نمایند. آنالیز پروفیل‌های سیتوکین در سه فرم بالینی لیشمانیوز جلدی نشان دهنده آن است که سیستم ایمنی میزبان، یک نقش تنظیم کننده ایمنی در تظاهر بیماری دارد. در لیشمانیوز جلدی لوکالیزه، سیتوکین‌های اصلی، IL- 2 -INF- γ می‌باشند، در حالی که در لیشمانیوز جلدی - مخاطی و لیشمانیوز جلدی منتشر IL-10، IL-4 غالب هستند. بنابراین تولید INF-γ و IL-2 باعث ترمیم ضایعات و بهبودی بیماری می‌شود و تولید IL-4 و IL-10 با پیشرفت و انتشار بیماری همراه است. دو زیر گروه جداگانه از لنفوسیت‌های T-Helper در ایجاد مقاومت و یا استعداد ابتلا به بیماری دخالت دارند. یک زیر گروه به نام T-Helperهای نوع (Th1) که INF-γ و IL-2 تولید می‌کنند و با فعال کردن ماکروفاژها، پاسخ ایمنی سلولی را تقویت می‌کنند، آن‌ها را T-Helper های حفاظتی هم می‌گویند (Protective T- Helper) (۳) بنابراین سلول های Th1 در یک بیماری کلینیکی خفیف یا خود به خود ترمیم شونده دخالت دارند. بر عکس سلول‌های Th2، که IL-4 و IL-5 و IL-10 تولید می‌کنند، پاسخ‌های هومورال را تقویت کرده ولی پاسخ‌های ایمنی سلولی را مهار می‌کنند، بنابراین منجر به یک عفونت منتشر می‌گردند آنها را disease-enhancing helper cell هم می‌گویند.

لیشمانیوز راجعه یکفرم Hyperergic لیشمانیوز جلدی است که بیشتر صورت را مبتلا می‌کند (۵) و در

ایران شایع است. با پول‌های قرمز مایل به قهوه‌ای یا زرد مایل به قهوه‌ای ، معمولاً نزدیک یک اسکار ضایعه قدیمی لیشمانیوز جلدی یا در داخل اسکار ایجاد می‌شود. این پاپول‌ها به هم وصل شده و ایجاد یک پلاک خیلی شبیه به لوپوس وولگاریس می‌کنند. حتی ندول‌های ژله سیب مانند (apple-jelly) ایجاد می‌شوند. ضایعات اغلب در تابستان بدتر می‌گردند و ممکن است زخمی شوند یا ایجاد حلقه‌های متحدالمرکز، و اشکال حلقوی کنند (۴). فرم‌های نادر کلوییدال و وروکو روی اندام‌های تحتانی ایجاد می‌شوند. یک فرم پسوریازیفرم هم ممکن است ایجاد شده و نواحی بزرگی از بدن را بپوشاند. لیشمانیوز راجعه از نظر کلینیکی معادل جذام توبرکولویید است و نتیجه یک واکنش خاصی در میزبان است که در آن علی‌رغم ازدیاد حساسیت تشدید شده ، ایمنی سلولی نمی‌تواند ضایعه را ترمیم کند. معمولاً اسمیر و کشت منفی است ولی تست جلدی لیشمانین ، قویاً مثبت است و تست‌های CMI هم مثبت هستند (۴). مکانیسم فرضی برای این فرم عود کننده بیماری ، فعال شدن مجدد ارگانیسم‌های نهفته است و مدت زمان نهفتگی از ۱۵-۱ سال متغیر است. ولی مشخص کردن گونه‌ها در ضایعات اولیه و ضایعات عود کننده نشان داده است که ۵۰ درصد سوش‌های عود کننده از سوش اولیه متفاوت بوده‌اند که نشان دهنده عفونت مجدد اگزوژن به جای فعال شدن مجدد می‌باشد. بعضی مولفین می‌گویند وقتی عفونت با L.Major بیش از ۶ ماه دوام می‌آورد و L.Tropica در طی ۲ سال ترمیم نشود ، عفونت مزمن نامیده می‌شود (۲) و این لیشمانیوز جلدی مزمن دو نوع است : ۱- لیشمانیوز مزمن لوپوییید (chronic lupoid leish= CLL) ۲- لیشمانیوز جلدی عود کننده (recurrent recidivans leish=RCL) تفاوت این دو در سیر آنهاست. RCL یک ضایعه عود کننده است و مشخص می‌شود با ظهور پاپول‌های قهوه‌ای مایل به قرمز محیطی در اطراف اسکار که منجر به یک نمای حلقوی می‌گردد ولی CLL هرگز ترمیم نمی‌شود و همیشه وجود دارد و ضایعات پلاکی یا ندولی مداوم همراه با اسکار وجود دارند و از نظر کلینیکی و هیستولوژیک شبیه به لوپوس وولگاریس هستند (۲).

هیستوپاتولوژی - (۱۲) درماتوپاتولوژی lever لیشمانیوز مزمن را از لیشمانیوز راجعه ، دو شکل متفاوت از هم می‌داند. لیشمانیوز مزمن ، ضایعات اولیه‌ای است که بیشتر از ۲ سال و احتمالاً چندین سال ادامه داشته باشد.

در بافت شناسی ، هیپرتروفی اپی‌تلیالی به درجات متغیر وجود دارد که در برخی موارد، می‌تواند پسودواپی‌تلیوماتو شود. ممکن است گرانولوم‌های با حدود مشخص مثل گرانولوم‌های لوپوس وولگاریس وجود داشته باشد ولی نکروز کالوئوز وجود ندارد. گاهی می‌توان تعداد کمی انگل را در ضایعات دید. در لیشمانیوز راجعه، تغییرات هیستولوژیک ، ترکیبی از یافته‌های لیشمانیوز حاد و مزمن است . در درم، ارتشاح ماکروفاژها، سلول‌های لنفوییید و تعدادی پلاسماسل و همچنین گرانولوم‌های توبرکولویید دیده می‌شود. تعداد انگل متفاوت است. در بعضی موارد ، پیدا کردن آنها مشکل است و در موارد دیگر، به تعداد زیاد وجود دارند.

به هر حال لیشمانیوز راجعه به اکثر فرم‌های درمان خیلی مقاوم است . ما لیزر دی اکسید کربن را در درمان لیشمانیوز راجعه به کار بردیم. لیزر دی اکسید کربن یک لیزر با موج مداوم (Continuous wave laser) با طول موج ۱۰۶۰۰nm می‌باشد که می‌توان آن را با روش منقطع (Shuttered mode) یا ضربان دار (Superpulsed mode) هم به کار برد. محیط آن گاز دی اکسید کربن و کروموفور هدف آن آب است (۶). این لیزر با گرم کردن سریع آب داخل و خارج سلولی ، تا بالاتر از نقطه جوش آب ، ایجاد تبخیر می‌کند و در نتیجه یک دودی از بخار آب و قطعات بافتی

تولید می‌شود (۷). بر حسب این که اشعه متمرکز (Focused) یا غیرمتمرکز (defocused) باشد، دو اثر درمانی متفاوت ایجاد می‌شود:

۱- برش (excisional function) ۲- تبخیر ablation یا (vaporization function) برای برش، اشعه متمرکز و برای تبخیر، اشعه غیرمتمرکز به کار می‌رود. بنابراین بر حسب نوع اثر درمانی که مورد نظر است (برش یا تبخیر) باید فاصله لیزر تا سطح پوست را تغییر داد. موقعی که منبع اشعه به سطح پوست نزدیک‌تر باشد، اشعه به صورت متمرکز است که ایجاد یک سطح مقطع (spot size) کوچک می‌کند که باعث تولید درجه حرارت بالا برای برش بافت می‌گردد. قطر اشعه ۰/۲ میلی‌متر یا کمتر برای برش به کار می‌رود. در روش غیرمتمرکز منبع اشعه از سطح پوست دورتر می‌شود و ایجاد یک سطح مقطع بزرگ‌تر (۸-۲ میلی‌متر) با دانسیته قدرت کمتر می‌کند که باعث تبخیر ضایعه می‌گردد. اغلب با قدرت‌های ۵-۴ وات، می‌توان تبخیر کافی به دست آورد ولی می‌توان از قدرت‌های ۱۰-۱ وات یا بیشتر استفاده کرد (۶).

نتیجه‌گیری

نتایج ما در این مطالعه مقدماتی، نشان‌دهنده آن است که درمان با لیزر دی اکسید کربن می‌تواند به عنوان یک درمان موثر در لیشمانیوز راجعه مطرح باشد.

References:

1. Farah FS. sidney N. Frankenburg KS. Protozoan and helminth infections. In: Fizpatrick TB (Ed). Color Atlas and Synopsis of Clinical Dermatology. 4th ed. Vol 2. McGraw - Hill; 1993: 272-2777.
2. Lerner EA. Grevelink SA. Leishmaniasis. In: Arndt LR (Ed). Cutaneous Medicine and Surgery 1st Ed. Vol 2. Philadelphia: WB Saunders; 1996: 1163-1170.
3. Pearson RD. Leishmania species: visceral cutaneous and mucosal leishmaniasis. In: Mandell, Douglas and Bennett's Principles and Practice of Infectious Disease. 4th ed. New York: Churchill- Livingstone; 1995: 2428-2435.
4. Momeni Az. Aminjavaher M. Treatment of recurrent cutaneous leishmaniasis. Int J Dermatol. 1995; 34: 129-133.
5. Schallreuter KU. Lembe KR. Successful topical treatment of chronic cutaneous leishmaniasis with paramomycin sulfate and methylbenzethonium chloride. Hautorzt. 1994; 45: 783-786.
6. Babjev KB. Babajev OG. Treatment of clusing a Co_2 laser. WHO Bull. 1991; 69: 103-106 .
7. Ridrigvez AP. Chistlakave IA. The successful treatment with Co_2 laser. Rev. Cubanna Med. 1990; 42: 197-202.