

Structural changes of cardiac tissue in response to boldenone supplementation with or without alcoholic extract of jujuba fruit during resistance training in male Wistar rats

Ahmadi M^{1*}, Abbassi-Dalooi A², Ziaolhagh SJ³, Yahyaei B⁴

1- Department of Physical Education and Sport Sciences, Yadegar-e-Imam Khomeini (RAH) Shahre-Rey Branch, Islamic Azad University, Tehran, I. R. Iran.

2- Department of Physical Education and Sport Sciences, Ayatollah Amoli Branch, Islamic Azad University, Amol, I. R. Iran.

3- Department of Exercise Physiology, Shahrood Branch, Islamic Azad University, Shahrood, I. R. Iran.

4- Department of Medical Sciences, Shahrood Branch, Islamic Azad University, Shahrood, I. R. Iran.

Received May 26, 2017; Accepted October 28, 2017

Abstract:

Background: Abuse of anabolic androgenic steroids has been linked to a variety of different cardiovascular side effects. The use of medicinal herbs has been shown to reduce disease and cardiovascular disorders. This study aimed at examining the structural changes of the cardiac tissue in response to boldenone supplementation along with the alcoholic extract of jujuba during resistance training in male Wistar rats.

Materials and Methods: In this experimental study, 30 male Wistar rats aged 8-12 weeks (weight 202±9.34 g) were randomly divided into five groups: control, boldenone, extract of jujuba+boldenone, boldenone+resistance training and boldenone+resistance training+extract of jujuba. The resistance training program included climbing the ladder for 8 weeks, 3 days a week, 1 session training in a day and each session consisted of the 3 sets and 5 repetitions. Injection was conducted in depth in the hamstring once a week, on an appointed day. After anesthesia, autopsy was performed and the cardiac tissue was isolated.

Results: The results showed that boldenone caused tissue damage, hyperemia, abnormal cytoplasm and unclear and dispersed nuclei. In the boldenone+resistance training group, the heart tissue had high levels of hyperemia and the muscle cells were a little abnormal. In the boldenone+jujube group, appearance of the tissue was normal and a restorative effect was evident in the tissue.

Conclusion: It seems that boldenone can cause structural damage to the heart tissue and the resistance training along with the jujube extract can reduce some of the cardiovascular disorders (necrosis and inflammation) caused by the use of anabolic steroids.

Keywords: Boldenone, Cardiac tissue, jujuba, Resistance training, Rats

* Corresponding Author.

Email: mahmadi1376@gmail.com

Tel: 0098 912 447 6623

Fax: 0098 21 5522 9351

Conflict of Interests: No

Feyz, Journal of Kashan University of Medical Sciences, February, 2018; Vol. 21, No 6, Pages 534-542

Please cite this article as: Ahmadi M, Abbassi-Dalooi A, Ziaolhagh SJ, Yahyaei B. Structural changes of cardiac tissue in response to boldenone supplementation along with the alcoholic extract of jujuba fruit during resistance training in male Wistar rats. *Feyz* 2018; 21(6): 534-42.

تغییرات ساختاری بافت قلب در پاسخ به مکمل‌یاری بولدنون با و بدون عصاره الکی میوه عناّب طی یک دوره تمرین مقاومتی در رت‌های نر ویستار

مژگان احمدی^{۱*}، آسیه عباسی دلویی^۲، سید جواد ضیاءالحق^۳، بهروز یحیایی^۴

خلاصه:

سابقه و هدف: سوء استفاده از استروئیدهای آندروژنی آنابولیک (AAS) با عوارض قلبی-عروقی مرتبط است. استفاده از گیاهان دارویی در کاهش بیماری‌ها و اختلالات قلبی-عروقی نشان داده شده است. هدف از این تحقیق مطالعه تغییرات ساختاری بافت قلب در پاسخ به مکمل‌یاری بولدنون همراه با عصاره الکی میوه عناّب طی یک دوره تمرین مقاومتی در موش‌های صحرایی می‌باشد.

مواد و روش‌ها: در این مطالعه تجربی تعداد ۳۰ سر موش صحرایی نر نژاد ویستار با سن ۱۲-۸ هفته و میانگین وزن 20.2 ± 9.34 گرم به‌طور تصادفی در پنج گروه کنترل، بولدنون، عصاره عناّب+بولدنون، بولدنون+تمرین مقاومتی و بولدنون+تمرین مقاومتی+عصاره عناّب تقسیم شدند. پروتکل تمرین مقاومتی شامل صعود از نردبان به مدت ۸ هفته، ۳ روز در هفته، ۱ جلسه تمرین در روز و هر جلسه شامل سه ست و ۵ تکرار بود. تزریق دارو یک‌بار در هفته، در یک روز مقرر در عضله خلف رانی به‌صورت عمیق انجام شد. پس از بیهوشی، کالبد شکافی انجام و بافت قلب برداشته شد.

نتایج: نتایج نشان داد در گروه بولدنون تخریب بافتی، پرخونی، سیتوپلاسم غیرطبیعی و هسته‌های نامشخص و پراکنده وجود دارد. در گروه بولدنون+تمرین مقاومتی بافت قلب دارای درجات زیادی از پرخونی بوده و سلول‌های عضلانی نیز مقداری غیرنرمال بودند. در گروه بولدنون و عصاره عناّب مشخصات ظاهری بافت نرمال و اثرات ترمیمی نیز در بافت مشهود بود.

نتیجه‌گیری: استفاده بولدنون موجب وارد شدن آسیب به ساختار بافت قلب شده و تمرین مقاومتی و مصرف عصاره عناّب برخی از اختلالات قلبی-عروقی (نکروز و التهاب) ناشی از مصرف استروئیدهای آنابولیک را کاهش می‌دهند.

واژگان کلیدی: بولدنون، بافت قلب، عناّب، تمرین مقاومتی، موش‌های صحرایی

دو ماه‌نامه علمی-پژوهشی فیض، دوره بیست و یکم، شماره ۶، بهمن و اسفند ۱۳۹۶، صفحات ۵۴۲-۵۴۴

مقدمه

بولدنون (Boldenone) و پیش‌ماده آن، بولدینون (Boldione).

مشتقات تستوسترون هستند و به‌عنوان استروئیدهای آندروژنی آنابولیک استفاده می‌گردند [۲]. مصرف نادرست AAS باعث بروز اختلال عملکردی کبد [۳]، آسیب تاندون‌ها [۴]، اختلال در غدد درون‌ریز و سیستم ایمنی بدن، تغییرات پوست و سیستم چربی، تغییرات سیستم انعقاد خون و دستگاه ادراری-تناسلی و اختلالات قلبی-عروقی می‌شود [۵]. تجویز دوزهای بالای آنابولیک آندروژنیک استروئیدها یک عمل گسترده در میان ورزشکاران برای افزایش توده بدون چربی بدن و قدرت عضلانی است [۶]. در میان اثرات تایید شده هورمونی و سمی متعدد AAS، طی سال‌های اخیر به‌طور ویژه‌ای روی اثرات قلبی-عروقی آن‌ها توجه شده است [۶]. متعاقب مصرف AAS افزایش فشار خون و مقاومت عروق محیطی در مطالعات تجربی نشان داده شده است. همچنین اثرات آنها روی عضله قلب، در درجه اول هیپرتروفی بطن چپ با عملکرد دیاستولی محدود، تایید شده است [۷]. عوارض قلبی شدید مانند نارسایی قلبی، فیبریلاسیون بطنی، ترومبوز بطن، انفارکتوس میوکارد، یا مرگ ناگهانی قلبی در ورزشکاران قدرتی با سوء استفاده کوتاه مدت AAS نیز گزارش شده است [۸-۱۰]. از سوی دیگر، ورزش و تمرین می‌تواند موجب تغییرات معنی‌دار

هورمون‌ها به‌طور طبیعی توسط انسان‌ها و حیوانات تولید شده و منجر به تغییرات ریختی، فیزیولوژی و بیوشیمی می‌شوند. استروئیدهای آندروژنی آنابولیک (Anabolic androgenic steroids; AAS) مشتقات مصنوعی از هورمون جنسی مردانه، تستوسترون، هستند که ساخت پروتئین، رشد عضله، و تولید سلول‌های خونی قرمز را افزایش می‌دهند و از این‌رو توسط ورزشکاران برای افزایش توده عضلانی و بهبود عملکرد ورزشی مورد استفاده قرار می‌گیرند [۱].

۱ گروه تربیت بدنی و علوم ورزشی، واحد یادگار امام خمینی (ره) شهر ری، دانشگاه آزاد اسلامی، تهران، ایران

۲ گروه تربیت بدنی و علوم ورزشی، واحد آیت الله آملی، دانشگاه آزاد اسلامی، آمل، ایران

۳ گروه فیزیولوژی ورزشی، واحد شاهرود، دانشگاه آزاد اسلامی، شاهرود، ایران

۴ گروه پزشکی، واحد شاهرود، دانشگاه آزاد اسلامی، شاهرود، ایران

* نشانی نویسنده مسئول:

شهر ری، دانشگاه آزاد اسلامی، گروه تربیت بدنی و علوم ورزشی واحد یادگار امام خمینی (ره)

تلفن: ۰۹۱۲۴۴۷۶۶۲۳

پست الکترونیک: mahmadi1376@gmail.com

تاریخ دریافت: ۹۶/۳/۵

تاریخ پذیرش نهایی: ۹۶/۸/۶

دوره نویس: ۰۲۱ ۵۵۲۲۹۳۵۱

تمرین مقاومتی و استفاده از مکمل‌های گیاهی طبیعی وجود دارد؛ بنابراین انجام تحقیق در این زمینه ضروری به نظر می‌رسد. با توجه به موارد یاد شده تحقیق حاضر برای بررسی تغییرات ساختاری بافت قلب در پاسخ به مکمل‌یاری بولدنون همراه با عصاره الکلی میوه عناب طی یک دوره تمرین مقاومتی در موش‌های صحرایی نر انجام گرفت.

مواد و روش‌ها

جامعه آماری تحقیق تجربی حاضر موش‌های صحرایی نر نژاد ویستار آزمایشگاه دانشکده فیزیولوژی شاهرود بودند که از میان آن‌ها تعداد ۳۰ سر موش صحرایی با سن ۱۲-۸ هفته و وزن اولیه 20.2 ± 9.34 گرم به‌عنوان نمونه آماری انتخاب شدند. نمونه آماری به‌روش نمونه‌گیری انتخابی هدف‌دار با توجه به شرایط وزنی و سنی انجام شد. سپس، حیوانات به‌صورت تصادفی در پنج گروه کنترل، بولدنون، عصاره عناب+بولدنون، بولدنون+تمرین مقاومتی و بولدنون+تمرین مقاومتی+عصاره عناب با شش سر موش در هر گروه تقسیم شدند. گروه‌های مورد مطالعه در قفسه‌های مخصوص جوندگان از جنس PVC با درپوش توری فلزی که کف آن‌ها با تراشه‌های تمیز چوب پوشانده شده بود، تقسیم شدند. نمونه‌ها در اتاقی با دمای 22 ± 1.4 درجه سانتی‌گراد، رطوبتی معادل ۶۵ تا ۷۵ درصد، چرخه ۱۲ ساعته تاریکی و روشنایی، با در دسترس بودن غذای فشرده و آماده مخصوص موش، ساخت کارخانه خوراکی گرگان و آب مصرفی تصفیه شده شهری در ظرف آب‌خوری از جنس PVC نگهداری شدند. استروئید آنابولیک بولدنون یک‌بار در هفته و در روز مقرر راس ساعت معین (۱۱ صبح)، ۵ میلی‌گرم به‌ازاء هر کیلوگرم وزن بدن در عضله خلف رانی به‌صورت عمیق تزریق شد. گروه کنترل نیز طبیعی سالیین به تعداد همان هفته‌های گروه تجربی دریافت می‌کردند [۲۵]. در گروه بولدنون+تمرین مقاومتی+عصاره عناب، تزریق دارو پنجشنبه هر هفته انجام شده و عصاره عناب از شنبه تا چهارشنبه مصرف می‌شد.

پروتکل تمرین مقاومتی

برنامه تمرینی شامل هشت هفته صعود از نردبان ۷۶ سانتی‌متری با ۴۷ پله و عرض ۱۹ سانتی‌متر بود؛ هر جلسه تمرین شامل سه ست با پنج تکرار بود که در فاصله بین هر ست یک دقیقه استراحت وجود داشت. تمرین پس از بستن وزنه به دم موش انجام می‌شد. برنامه تمرینی در هفته اول با وزنه‌های بسته شده به دم موش‌ها به میزان ۵۰ درصد IRM هر حیوان (محاسبه شده در روز قبل از شروع تمرین) شروع و دنبال شد؛ این میزان ۱۰ درصد

در مورفولوژی بافت قلب از جمله افزایش اندازه حفره بطن چپ، ضخامت دیواره و افزایش توده قلب شود که به‌عنوان قلب ورزشکار شناخته شده است [۱۱]. این تعادل و تعدیل فیزیولوژیکی برگشت پذیر است و توسط رگ‌زایی مورد نیاز و جدید دنبال می‌شود، زیرا هیپرتروفی عضله به‌عنوان نتیجه سازگاری عضله قلب در پاسخ به افزایش فعالیت بدنی رخ می‌دهد [۱۲]. بنابراین، ترکیبی از این عوامل ممکن است افراد را به آسیب میوکارد مستعد کند. با این حال، سازگاری عضله قلبی به‌قرار گرفتن در معرض دوز بالای استروئیدهای آنابولیک اندروژنیک و استفاده از مکمل‌های گیاهی و ارتباط آن با فعالیت‌های بدنی به‌طور ضعیفی درک شده است. استفاده از گیاهان دارویی جهت حفاظت از سلول‌های برخی اندام‌ها در مقابل التهاب و سمیت مورد استفاده قرار گرفته است [۱۳]. عناب با نام علمی *Zizyphus jujube mill* از گذشته‌های دور به‌عنوان گیاه دارویی مصرف داشته، همچنین از میوه، برگ و حتی ریشه این گیاه به‌طور گسترده در کشورهای شرق آسیا در درمان بیماری‌های مختلف استفاده می‌شود [۱۴، ۱۵]. مشخص شده است که میوه عناب غنی از کربو-هیدرات‌ها، فیبر، پروتئین، چربی، ویتامین‌های ضروری و مواد معدنی است [۱۶]. همچنین مشخص شده که این میوه حاوی اسیدهای چرب، بتا-کاروتن، آلفا-توکوفرول، هفت ترکیب فنلی شامل کاتین، کافئیک اسید، اپی‌کاتچین، فرولیک اسید، روتین، اسید پی-هیدروکسی بنزوئیک، و کلروژنیک اسید می‌باشد [۱۷]. نشان داده شده است که بسیاری از گیاهان شفادهنده سنتی ارزش دارویی دارند و می‌توانند برای جلوگیری، کاهش یا درمان بسیاری از بیماری‌های انسانی از جمله بیماری‌های قلبی-عروقی استفاده شوند [۱۸]. برآورد شده است که ۷۰ الی ۸۰ درصد از مردم در سراسر جهان به‌طور عمده از داروهای گیاهی برای مراقبت‌های اولیه خود بهره می‌برند. استفاده از گیاهان دارویی در درمان بیماران مبتلا به نارسایی احتقانی قلب، فشار خون سیستولیک، آرتروز، و آترواسکلروز نشان داده شده است [۱۹-۲۲]. در همین راستا، خواص درمانی متعددی نیز برای عناب به اثبات رسیده که از جمله آن‌ها می‌توان به خاصیت ضدالتهابی آن اشاره کرد [۲۳، ۱۵]. همچنین، نشان داده شده است که تمرین به همراه مصرف عناب می‌تواند از بروز بیماری‌های قلبی-عروقی جلوگیری کند [۲۴]. با توجه به مصرف گسترده استروئیدهای آنابولیک اندروژنیک توسط ورزشکاران و اثرات جانبی آن‌ها روی ساختار بافت قلب، نتایج این تحقیق می‌تواند به شناخت بهتر ورزشکاران از اثرات این داروها کمک نماید. همچنین، اطلاعات کمی در مورد اثرات استروئیدهای آنابولیک اندروژنیک بر پاسخ ساختار بافت قلب طی

تأثیر عصاره میوه عناب و تمرین مقاومتی بر بافت قلب، ...

عکس‌برداری گردید. در هر زمینه تعداد سلول‌های تغییر یافته شمارش شده و درجه تغییرات سلولی و بافتی از شدت ۰ تا ۳ (درجه ۰؛ عدم مشاهده تغییر، درجه ۱؛ تغییرات خفیف، درجه ۲؛ تغییرات متوسط و درجه ۳؛ تغییرات شدید) درجه‌بندی شدند. در متغیر تغییرات سلولی مشاهدات شامل تغییر در شکل ظاهری سلول، اندازه، رنگ و میزان سیتوپلاسم، رنگ و شکل هسته و تغییرات نکروتیک (درجات مرگ سلولی) بود و در متغیر التهاب وجود سلول‌های التهابی در ناحیه بررسی شد.

نتایج

تجزیه و تحلیل داده‌ها با استفاده از آزمون تحلیل واریانس یک‌طرفه نشان داد که تغییرات معنی‌داری در میانگین وزن موش‌ها در گروه‌های مختلف وجود دارد. با مقایسه آماری داده‌ها به روش t همبسته نشان داده شد که وزن گروه‌های بولدنون، بولدنون+ عصاره عناب، بولدنون+تمرین مقاومتی، بولدنون+تمرین مقاومتی+ عناب در مرحله پس‌آزمون در مقایسه با مرحله پیش‌آزمون در گروه‌های تجربی نسبت به گروه کنترل افزایش معنی‌داری داشته است. همچنین، بین وزن دو گروه بولدنون+عصاره عناب با گروه بولدنون+تمرین مقاومتی+عناّب اختلاف معنی‌داری وجود داشت. در جدول شماره ۱ تفکیک و درجه‌بندی تغییرات پدید آمده در متغیرهای مورد ارزیابی بافت قلب در گروه‌های مختلف نشان داده شده است. نتایج نشان داد مصرف مکمل بولدنون موجب وارد آمدن آسیب به بافت عضله قلبی و سلول‌های عضله قلبی می‌شود (جدول شماره ۱). همچنین، مصرف مکمل بولدنون موجب نکروز و پرخونی در بافت قلب می‌شود. در گروه عصاره عناب، تغییرات بافتی عضله قلب، سلول‌های عضلانی و پرخونی خفیف مشاهده شد. به‌علاوه، عصاره عناب به‌همراه تمرینات مقاومتی نکروز بافت عضله قلبی را کاهش داد (جدول شماره ۱). تفسیر بافت‌شناسی مربوط به فتومیکروگراف‌های به‌دست آمده از نمونه‌های قلب گروه‌های مورد آزمایش در شکل‌های شماره ۱ تا ۵ ارائه شده است. نتایج فتومیکروگراف تهیه شده از قلب موش‌های صحرایی گروه کنترل نشان داد، بافت قلب دارای مشخصات طبیعی بافتی بوده و سیتوپلاسم سلولی اسیدوفیل و هسته‌های بازوفیلیک با حاشیه طبیعی دیده می‌شود. اتصالات بین سلولی مشخص بوده و هیچ‌گونه خون‌ریزی، التهاب و مشخصات غیرطبیعی مشاهده نشد (شکل شماره ۱). در گروه بولدنون تصاویر موجود نشان‌دهنده تخریب بافتی، پرخونی، سیتوپلاسم غیرطبیعی و هسته‌های نا- مشخص و پراکنده بود. فلش سفید سلول فاقد هسته و فلش سیاه

در هر هفته افزایش یافت و به ۱۰۰ درصد در هفته پایانی رسید. حیوانات در طول ۲ هفته قبل از شروع تمرینات با صعود از نردبان آشنا شدند که در صورت امتناع با تحریک دستی وادار به صعود می‌شدند. برنامه تمرینی به‌مدت ۸ هفته، سه روز در هفته، روزی ۱ جلسه و هر جلسه شامل ۳ ست و ۵ تکرار ادامه یافت [۲۶].

تهیه عصاره عناب

میوه تازه عناب از شهرستان بیرجند تهیه شده و پس از شستن در دمای ۴۰ درجه به‌مدت یک هفته خشک شد. سپس، هسته از میوه جدا و پودر شد. عصاره از پودر به‌دست آمده به- وسیله عصاره اتانول ۷۰ درصد استحصال شد [۱۳]. عصاره عناب به‌دست آمده در آب مقطر حل شده و به‌صورت خوراکی با دوز ۶۰۰ میلی‌گرم به اژده هر کیلوگرم از وزن بدن برای ۵ روز در هفته مصرف شد.

نمونه‌گیری از بافت قلب

در پایان مطالعه پس از ۵۶ روز، حیوانات به‌مدت ۱۲ ساعت ناشتا نگه داشته شدند. سپس، نمونه‌ها وزن شده و برای نمونه‌گیری بیهوش شدند. بیهوشی با استفاده از دسیکاتور محتوی پنبه آغشته به کلروفورم، محصول شرکت مرک آلمان، انجام شد. پس از بیهوشی، با ثابت کردن حیوان روی تخته جراحی جوندگان کالبد شکافی انجام شده و بلافاصله بافت قلب برداشته شد. نمونه‌ها پس از جداسازی در فرمالین ۱۰ درصد ثابت شده و سپس جهت انجام روش‌های معمول بافت‌شناسی آماده شدند. پس از انجام مراحل معمول، از بافت‌ها برش‌هایی با ضخامت ۵ میکرون به‌دست آمد. برش‌ها با هماتوکسیلین و ائوزین رنگ‌آمیزی شده و مورد مطالعه قرار گرفتند. جهت ارزیابی مقاطع تهیه شده از میکروسکوپ استفاده شده و از تمامی لام‌ها تصویر تهیه شد. در این تحقیق اصول اخلاقی کار با حیوانات آزمایشگاهی، از جمله در دسترس بودن آب و غذا، شرایط نگه‌داری مناسب و عدم اجبار در تمرینات مدنظر قرار گرفت. همه آزمایشات براساس خط‌مشی‌های قرارداد هلسینکی اجرا شد.

نحوه اندازه‌گیری تغییرات ساختاری در بافت قلب

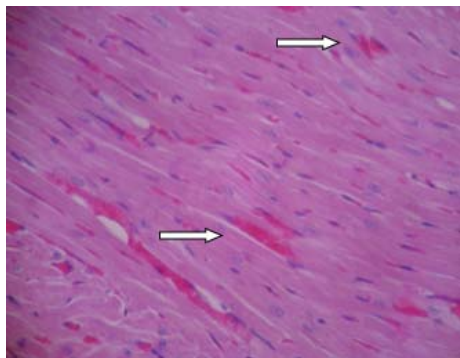
متغیرهای مورد ارزیابی در بافت قلب شامل تغییرات کلی بافت قلب، سلول‌های عضلانی، نکروز، التهاب و پرخونی بود که شدت و درجه تغییرات مذکور براساس مشاهدات میکروسکوپی و تهیه فتومیکروگراف صورت گرفت. در هر لام در زیر میکرو-سکوپ و با بزرگ‌نمایی ۴۰۰، حداقل ۴ زمینه مشاهده شده و

سلول تخریب شده را نشان می‌دهد. شدت آسیب در بافت قلب این گروه زیاد برآورد می‌شود (شکل شماره ۲).

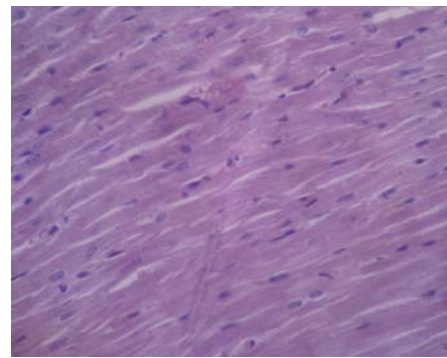
جدول شماره ۱- درجه‌بندی تغییرات پدید آمده در متغیرهای مورد ارزیابی بافت قلب در گروه‌های مختلف مطالعه

گروه	تغییرات بافتی عضله قلب	سلول‌های عضلانی	نکروز	التهاب	پرخونی
کنترل	۰	۰	۰	۰	۰
بولدنون	۲	۲	۲	۱	۲
بولدنون+تمرین مقاومتی	۱	۱	۰	۰	۲
بولدنون+عصاره عناب	۱	۱	۰	۰	۱
بولدنون+ تمرین مقاومتی + عصاره عناب	۲	۲	۰	۱	۲

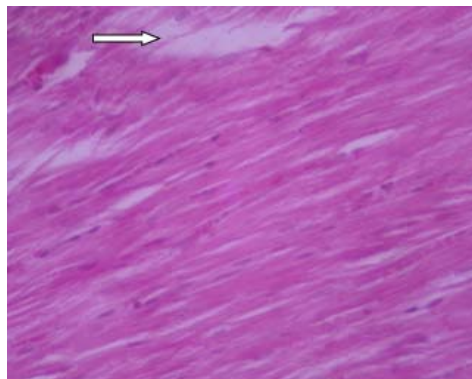
تغییرات مشاهده شده از عدد ۰ تا ۳ درجه بندی گردیده است. درجه ۰؛ عدم مشاهده تغییر، درجه ۱؛ تغییرات خفیف، درجه ۲؛ تغییرات متوسط و درجه ۳؛ تغییرات شدید



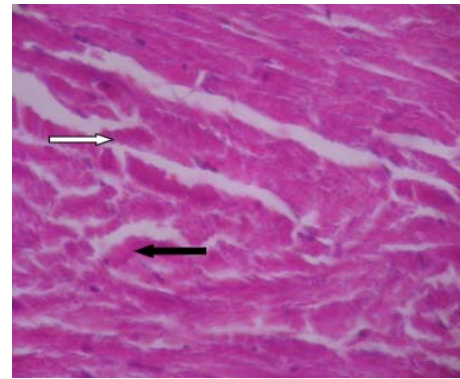
شکل شماره ۳- فتومیکروگراف تهیه شده از بافت قلب در گروه بولدنون+تمرین مقاومتی (H&E×۴۰۰)



شکل شماره ۱- فتومیکروگراف تهیه شده از بافت قلب در گروه کنترل (H&E×۴۰۰)



شکل شماره ۴- فتومیکروگراف تهیه شده از بافت قلب در گروه بولدنون+عناب (H&E×۴۰۰)



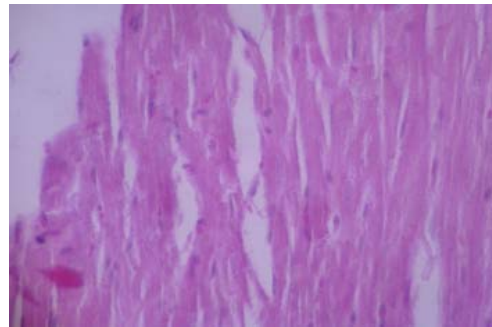
شکل شماره ۲- فتومیکروگراف تهیه شده از بافت قلب در گروه بولدنون (H&E×۴۰۰)

تصاویر حاصل از نمونه‌های گروه بولدنون+تمرین مقاومتی+عصاره عناب نشان‌دهنده سلول‌های غیرطبیعی، هسته‌های نامنظم و نا-مشخص، پرخونی، بی‌نظمی و ازهم‌گسیختگی بافتی مشخص بوده و نیز بافت در حال روند تخریبی ادامه‌دار است (شکل شماره ۵).

در گروه بولدنون+تمرین مقاومتی بافت قلب دارای درجات زیادی از پرخونی (فلش سفید) بوده و سلول‌های عضلانی نیز مقداری غیرطبیعی به نظر می‌رسند (شکل شماره ۳). در گروه بولدنون+عصاره عناب مشخصات ظاهری بافت طبیعی بود، لیکن اثرات ترمیمی نیز در بافت مشهود بود (شکل شماره ۴).

تأثیر عصاره میوه عناب و تمرین مقاومتی بر بافت قلب، ...

افزایش می‌دهند، تعدیل می‌شوند [۳۵]. افزایش یون کلسیم نفوذ-پذیری میتوکندری را تحت تأثیر قرار می‌دهد و منجر به رهایی عوامل آپوپتوزیک مانند سیتوکروم C، عامل القا کننده آپوپتوز، و کاسپاز ۹ می‌شود. قابل ذکر است که دوز استروئیدهای آندروژنی آنابولیک با مرگ ناگهانی قلبی، انفارکتوس قلبی، بازسازی بطن و کاردیومیوپاتی به آپوپتوز مربوط می‌شود [۳۶]. این یافته‌ها ممکن است مشاهدات بالینی را توضیح دهند که استروئیدهای آندروژنی آنابولیک بدون ترومبوز کرونر می‌توانند به مرگ یا تصلب شریان قلبی منجر شوند. تمرین مقاومتی به‌عنوان عامل هایپرتروفی قلبی ایتریک شناخته می‌شود که در آن یک پاسخ تطبیقی در سراسر دیوار بطن چپ توزیع می‌شود؛ هرچند که فاکتورهای زیادی در هایپرتروفی عضله قلبی با ورزش اثرگذارند [۳۱]. در پژوهش حاضر آسیب سلول‌های عضله قلبی مشاهده شد که می‌توان آن را با هایپرتروفی فیزیولوژیکی ورزشی مرتبط دانست. این هایپرتروفی فیزیولوژیکی ورزشی حاصل مشارکت ساخت پروتئین است که به‌طور عمده منجر به افزایش طول تارچه می‌شود. افزایش در مقدار شبکه سارکوپلاسمیک و مقدار میتوکندری نیز مشاهده می‌شود که این افزایش متناسب با افزایش غلظت کلاژن است. بنابراین، استروئیدهای آنابولیک خودشان به‌تنهایی باعث هایپرتروفی قلب می‌شوند. در حقیقت مطالعات قبلی افزایش گیرنده‌های آندروژن قلبی را در انسان‌ها و حیوانات گزارش نموده‌اند. علاوه بر این، مدارکی دال بر افزایش مسیرهای فعالیت آندروژن در هایپرتروفی قلبی و بالارفتن بیان گیرنده‌های آندروژنی در قلب هایپرتروفی شده موجود است [۳۷]. نتایج تحقیق حاضر نشان داد که عصاره عناب التهاب بافت عضله قلبی و سلول‌های عضله قلبی را کاهش داده و تغییرات بافت عضله قلبی تا حدودی بهبود می‌یابد؛ به‌طوری‌که در گروه عصاره عناب تغییرات اندک بافتی عضله قلب، سلول‌های عضلانی و پرخونی خفیف مشاهده شد. مطالعات قبلی اثرات حفاظت کبدی و همچنین ضدالتهابی عصاره عناب را نشان داده‌اند [۲۳، ۱۵، ۱۳]؛ با این وجود، تاکنون تأثیر حفاظتی عناب بر بافت قلب مورد بررسی قرار نگرفته است. نتایج تحقیق حاضر با یافته‌های ابراهیمی و همکاران (۲۰۱۱) که نشان دادند درمان با دوز ۶۰۰ میلی‌گرم به ازای هر کیلوگرم وزن بدن عناب بهبود قابل توجه در نکرور کبدی ناشی از تراکلرید کربن ایجاد می‌کند و کاهش التهاب سلول‌های پورتال را موجب می‌شود، مطابقت دارد. همچنین در گروه مداخله عناب ۴۰۰ میلی‌گرم در مطالعه آن‌ها، تخریب و نکرور سلول‌ها تا اندازه‌ای دیده می‌شد که کاهش التهاب سلول‌های پورتال را موجب می‌شود. تغییرات سلول‌های کبدی تا حدی طبیعی بود. علاوه بر این در گروه مداخله عناب ۲۰۰ میلی‌گرم نکرور سلول-



شکل شماره ۵- فتومیکروگراف تهیه شده از بافت قلب در گروه بولدنون+تمرین مقاومتی+عناب (H&E×۴۰۰)

بحث

نتایج تحقیق حاضر نشان داد مصرف بولدنون به‌همراه ۸ هفته تمرین مقاومتی منجر به آسیب‌های سلول‌های عضله قلبی می‌شود که این آسیب‌ها در گروه‌های بولدنون، تمرین مقاومتی+ بولدنون، بولدنون+تمرین مقاومتی+عصاره عناب بیشتر بود. اثرات مزمن سوء استفاده از استروئیدهای آندروژنی آنابولیک بر عملکرد و ساختار برخی اندام‌های بدن گزارش شده است [۲۹-۲۷]. در همین راستا، محققان نشان داده‌اند که سوء استفاده از استروئیدهای آندروژنی آنابولیک تغییر در ساختار قلب، اندازه و ضخامت بطن و همچنین محتوای بافت همبند قلب را به همراه دارد. نتایج تحقیق حاضر نیز با یافته‌های قبلی مطابقت دارد [۳۲-۳۰]؛ به‌طوری‌که در این تحقیق نیز آسیب به بافت عضله قلبی و سلول‌های عضله قلبی، نکرور و پرخونی در گروه‌های بولدنون مشاهده شد. سلول‌های غیرطبیعی، هسته‌های نامنظم و نامشخص، پرخونی، بی‌نظمی و از-هم‌گسیختگی بافتی مشخص بوده و بافت در حال تخریب بود. مکانیسم عمل فیزیولوژیک و دارویی استروئیدهای آندروژنی آنابولیک بر ساختار و عملکرد قلب به‌طور واضح مشخص نشده است. استروئیدهای آندروژنی آنابولیک به گیرنده‌های آندروژنی در قلب و شریان‌های اصلی متصل می‌شوند و سطوح فیزیولوژیک (به عنوان مثال، تستوسترون) ممکن است تأثیر مثبتی روی عروق کرونر از طریق رهاسازی نیتریک اکساید اندوتلیال و مهار تون عضلانی عروق صاف داشته باشند [۳۳]. مطالعات حیوانی نشان داده‌اند سوء استفاده از استروئیدهای آندروژنی آنابولیک مانند ناندربولون با دوز بالا ممکن است این پاسخ گشاد کننده عروق را معکوس کرده و منجر به پیش‌برد اثرات رشد آن بر بافت قلب، به‌عنوان کاردیومیوپاتی هیپرتروفیک شده و به دنبال آن مرگ برنامه ریزی شده سلول را موجب گردد [۳۴]. این اثرات به احتمال زیاد توسط آبشارهای پیامبر گیرنده ثانویه غشاء که جریان یون کلسیم داخل سلولی و فراخوان یون کلسیم از شبکه سارکوپلاسمی را

مورد اثر واقعی دوز خاص استروئیدها در بافت قلب دشوار است. در مطالعه حاضر از دوز بالای استروئید (بیش از ۲۰ میلی گرم به ازای هر کیلوگرم وزن بدن در هفته) استفاده شد و باعث تغییرات بافت قلب گردید. در مطالعات قبلی میزان تغییرات حاصل از تجویز استروئید بر بافت قلب متغیر می باشد؛ بدین معنی که تجویز استروئید طی تمرین به صورت وابسته به دوز بر بافت قلب تاثیر می گذارد. تجویز دوزهای بالای آنابولیک آندروژنیک استروئیدها یک عمل گسترده در میان ورزشکاران برای افزایش توده بدون چربی بدن و قدرت عضلانی است [۶] و نتایج تحقیقات حاکی از اثرات دوزهای مختلف استروئیدهای آنابولیک آندروژنیک بر بافت عضله قلب می باشد [۳۷،۳۹،۹]. این نتیجه مهم است؛ چراکه ورزشکاران استفاده کننده از استروئید باید آگاه باشند که دوزهای بالای استروئیدها و مشتقات آنها موجب بهبود عملکرد دستگاه قلبی-عروقی نمی شوند. باتوجه به این که اکثر دیواره قلب از سلولهای عضله قلب تشکیل شده، یافته های تحقیق حاضر با نتایج مربوط به اندازه گیری قطر سلول در تحقیق Sretenović و همکاران (۲۰۱۶) هم خوان بوده و این یافته ها را تایید می کند [۳۹]. Ren و همکاران (۲۰۱۲) نیز نشان دادند که استروئید ناندرون هیپرتروفی قلبی را القاء می کند [۳۸].

نتیجه گیری

نتایج تحقیق حاضر نشان داد که بولدونون موجب وارد شدن آسیب به بافت عضله قلبی و ایجاد نکروز و پرخونی در بافت قلب می شود. همچنین، تمرین مقاومتی و عصاره میوه عناب برخی از اختلالات قلبی-عروقی (نکروز و التهاب) ناشی از مصرف استروئیدهای آنابولیک را کاهش می دهند.

تشکر و قدردانی

این تحقیق با حمایت معاونت محترم پژوهشی دانشگاه آزاد اسلامی واحد یادگار امام خمینی (ره) شهر ری انجام شده است. بدین وسیله نویسندگان مراتب تشکر و قدردانی خود را از آن معاونت محترم اعلام می دارند.

References:

[1] Martinez-Quintana E, Saiz-Udaeta B, Marrero-Negrin N, Lopez-Merida X, Rodriguez-Gonzalez F, Nieto-Lago V. Androgenic anabolic steroid, cocaine and amphetamine abuse and adverse cardiovascular effects. *Int J Endocrinol Metab* 2013; 11(4).

ها و التهاب پورتال کبدی به میزان بیشتر دیده شد و بهبود کم تر از دو گروه دیگر ایجاد شد [۱۳]. در تحقیق حاضر نیز عناب با دوز ۶۰۰ میلی گرم به ازای هر کیلوگرم وزن بدن باعث بهبود کامل نکروز بافت قلبی و کاهش تغییرات بافتی عضله قلب و سلول های عضلانی شده. همچنین التهاب و پرخونی بافت قلب را کاهش داد. باتوجه به نتایج ابراهیمی و همکاران (۲۰۱۱)، احتمالاً پاسخ التهابی، نکروز و تغییرات بافتی به مصرف عناب وابسته به دوز می باشد [۱۳]؛ هرچند در تحقیق حاضر دوزهای مختلف عناب مورد استفاده قرار نگرفت. شاید بتوان با تجویز دوزهای مختلف عناب نتایج را بهتر تفسیر نمود. همچنین مقایسه نتایج به دست آمده از تحقیقات مختلف اغلب به دلیل ترکیبات عصاره که تا حد زیادی به منطقه جغرافیایی، تنوع، سن گیاه، روش خشک کردن و روش استخراج عصاره وابسته است، دشوار می باشد. به نظر می رسد درمان با عصاره عناب می تواند اثرات آسیب بافتی و التهاب عضله قلبی ناشی از مسمومیت بولدونون را کاهش دهد. البته نباید دوز تجویز عناب را نیز نادیده گرفت؛ به طوری که شاید با تغییر میزان دوز مصرفی عناب و تجویز آن در دوزهای مختلف بتوان به نتایج روشن تری دست یافت. بهر حال تحقیقات بیشتری در این زمینه مورد نیاز می باشد. از طرف دیگر، نتایج تحقیق حاضر نشان داد تجویز عصاره عناب به همراه تمرینات مقاومتی نمی تواند آسیب ایجاد شده به بافت قلبی و سلول های عضله قلبی را کاهش دهد؛ به طوری که در گروه عصاره عناب+تمرین مقاومتی آثار پرخونی و التهاب مشاهده شد، همچنین تغییرات بافتی عضله قلب و سلول های عضلانی در این گروه دیده شد. مطالعات تاکید کرده اند که تمرین به همراه عصاره عناب با تاثیر مثبت بر فاکتورهای خطرزای قلبی-عروقی می تواند از بروز بیماری های قلبی-عروقی پیشگیری نماید [۲۸]. محققان تایید کرده اند که استروئیدها بر ضخامت بطن قلب به صورت وابسته به دوز تاثیر می گذارند و در مطالعات مختلف اثر دوزهای بالا (۱ تا ۱۰ میلی گرم به ازای کیلوگرم در هفته) بر قلب بررسی شده است [۳۸]. باتوجه به عدم شباهت تجویز دوز استروئیدهای آندروژنی آنابولیک، و برنامه های تمرینات و مدت زمان درمان های تجربی در مطالعات مختلف، نتیجه گیری در

[2] Cannizzo FT, Zancanaro G, Spada F, Mulasso C, Biolatti B. Pathology of the testicle and sex accessory glands following the administration of boldenone and boldione as growth promoters in veal calves. *J Vet Med Sci* 2007; 69(11): 1109-16.
[3] Van Amsterdam J, Opperhuizen A, Hartgens F. Adverse health effects of anabolic-androgenic

- steroids. *Regul Toxicol Pharmacol* 2010; 57(1): 117-23.
- [4] Battista V, Combs J, Warne WJ. Asynchronous bilateral Achilles tendon ruptures and rostenedioluse. *Am J Sports Med* 2003; 31(6): 1007-9.
- [5] Hartgens F, Kuipers H. Effects of androgenic-anabolic steroids in athletes. *Sports Med* 2004; 34(8): 513-54.
- [6] Akçakoyun M, Alizade E, Gundogdu R, Bulut M, Tabakcı MM, Açar G, et al. Long-term anabolic androgenic steroid use is associated with increased atrial electromechanical delay in male bodybuilders. *Biomed Res Int* 2014; 2014: 4515-20.
- [7] De Piccoli B, Giada F, Benettin A, Sartori F, Piccolo E. Anabolic steroid use in body builders: an echocardiographic study of left ventricle morphology and function. *Int J Sports Med* 1991; 12(4): 408-12.
- [8] Payne JR, Kotwinski PJ, Montgomery HE. Cardiac effects of anabolic steroid. *Heart* 2004; 90(5): 473-5.
- [9] Hassan AF, Kamal MM. Effect of exercise training and anabolic androgenic steroids on hemodynamics, glycogen content, angiogenesis and apoptosis of cardiac muscle in adult male rats. *Int J Health Sci* 2013; 7(1): 47-60.
- [10] Fineschi V, Riezzo I, Centini F, Silingardi E, Licata M, Karch SB. Sudden cardiac death during anabolic steroid abuse: morphologic and toxicologic finding in two fatal cases of bodybuilders. *Int J Legal Med* 2007; 121(1): 48-53.
- [11] Pluim BM, Zwinderman AH, van der Laarse A, van der Wall EE. The athlete's heart. A meta-analysis of cardiac structure and function. *Circulation* 2000; 25; 101(3): 336-44.
- [12] Ellison GM, Waring CD, Vicinanza C, Torella D. Physiological cardiac remodeling in response to endurance exercise training: cellular and molecular mechanisms. *Heart* 2012; 98(1): 5-10.
- [13] Ebrahimi S, Sadeghi H, Pourmahmoudi A, Askariyan SH, Askari S. Protective Effect of *Ziziphus Jujuba Mill*, on Liver Toxicity in Laboratory Rats. *Armaghane Danesh* 2011; 16(2): 172-80.
- [14] Pawlowska AM, Camangi F, Bader A, Braca A. Flavonoids of *Ziziphus Jujuba L.* and *Ziziphus spina-christi (L.) Willd (Rhamnaceae) fruits.* *Food Chem* 2009; 112(4): 858-62.
- [15] Al- Reza SM, Bajpai VK, Kang SC. Antioxidant and antilisterial effect of seed essential oil and organic extracts from *Ziziphus Jujuba*. *Food Chem Toxicol* 2009; 47(9): 2374-80.
- [16] Li JW, Fan LP, Ding SD, Ding XL, Nutritional composition of five cultivars of Chinese jujuba. *Food Chem* 2007; 103(2): 454-60.
- [17] Afzalpour ME, Abtahi Eivari H, Rezazadeh A, Solouki A. Effect of *Ziziphus jujuba* supplementation before One Session of Acute Resistance Exercise on the Serum Glutathione Peroxidase and Superoxide Dismutase Activity. *J Quarterly Horizon Med Sci* 2015; 21(2):97-104
- [18] Farnsworth NR, Soejarto DD. Global importance of medicinal plants. conservation of biodiversity with reference to indigenous herbal therapeutic agents. Cambridge University Press, Cambridge, UK. 1991; P. 25-51.
- [19] Heidari M, Norooz Zadeh R, Abbasi M. The use of herbal drugs in cardiovascular diseases: A review article. *Iran J Cardiovascular Nursing* 2013; 2(2): 70-7.
- [20] Mohanty IR, Gupta SK, Mohanty N, Joseph D, Deshmukh Y. The Beneficial Effects of Herbs in Cardiovascular Diseases. *Global J Med Res* 2012; 12(4): 39-58.
- [21] Mota AH. A Review of Medicinal Plants Used in Therapy of Cardiovascular Diseases. *Int J Pharmacogn Phytochem Res* 2016; 8; 572-91.
- [22] Baharvand-Ahmadi B, Bahmani M, Eftekhari Z, Jelodari M, Mirhoseini M. Overview of medicinal plants used for cardiovascular system disorders and diseases in ethnobotany of different areas in Iran. *J HerbMed Pharmacol* 2016; 5(1).
- [23] Taati M, Alirezaei M, Moshkatsadat M H, Rasouljan B, Moghadasi M, Sheikhzadeh F, et al. Protective effects of *Ziziphus Jujuba Mill* fruit extract against ethanol-induced hippocampal oxidative stress and spatial memory impairment in rats. *J Med Plant Res* 2011; 5(6): 915-21.
- [24] Niaki AG, Hosseini F, Roodbari F, Ahmadabad SR, Roodbari M. Effects of aerobic training, with or without *Ziziphus Jujuba Mill* extraction, on fundus nesfatin-1, ATP, HDL-C, and LDL concentrations in female rats. *J Phys Activ Health* 2013; 4(1): 9-16.
- [25] Abbassi Dalooi A, Ziaolhagh S J, Ziaolhagh S J, Fazelnia M. The Effects of 6 Weeks of Endurance Training and Consumption of Different Doses of Boldenone on Hematological Factors and Spleen Structure Changes in Male Wistar Rats. *Qom Univ Med Sci J* 2017; 11(4): 20-31
- [26] Sukho L, Rogers OF. Resistance Training, Muscle Mass and Function in the Rat. *An Int Electronic J* 2003; 1097-9751.
- [27] Frankenfeld SP, de Oliveira LP, Ignacio DL, Coelho RG, Mattos MN, Ferreira AC, et al. Nandrolone decanoate inhibits gluconeogenesis and decreases fasting glucose in Wistar male rats. *J Endocrinol* 2014; 220(2):143-53.
- [28] Tylicki A, Kawalko A, Sokolska J, Strumilo S. Effect of anabolic steroid nandrolone deaconate on enzymes in the heart, liver and muscle of rats and rat's electrophysiology. *Horm Metab Res* 2007; 39(4): 268-72.
- [29] Takahashi M, Tatsugi Y, Kohno T. Endocrinological and pathological effects of anabolic-androgenic steroid in male rat. *Endocr J* 2004; 51(4): 425-34
- [30] Frati P, Busardo FP, Cipolloni L, Dominici ED, Fineschi V. Anabolic androgenic steroids

- (AAS) related deaths: autptic, histopathological and toxicological findings. *Curr Neuropharmacol* 2015; 13(1): 146-59.
- [31] Tanno AP, das Neves VJ, Rosa KT, Cunha TS, Giordano FC, Calil CM, et al. Nandrolone and resistance training induce heart remodeling: role of fetal genes and implications for cardiac pathophysiology. *Life Sci* 2011; 89(17-18): 631-7.
- [32] Montisci M, El Mazloum R, Cecchetto G, Terranova C, Ferrara SD, Thiene G, et al. Anabolic androgenic steroids abuse and cardiac death in athletes: morphological and toxicological findings in four fatal cases. *Forensic Sci Int* 2012; 217(1-3): 13-8.
- [33] Rosano GM, Cornoldi A, Fini M. Effects of androgens on the cardiovascular system. *J Endocrinol Invest* 2005; 28 (3 Suppl): 32-8.
- [34] Zaugg M, Jamali NZ, Lucchinetti E, Xu W, Alam M, Shafiq SA, Siddiqui MA. Anabolic androgenic steroids induce apoptotic cell death in adult rat ventricular myocytes. *J Cell Physiol* 2001; 187(1): 90-5.
- [35] Lieberherr M, Grosse B. Androgens increase intracellular calcium concentration and inositol 1, 4, 5- triphosphate and diacylglycerol formation via a pertussis toxin-sensitive G-protein. *J Biol Chem* 1994; 269(10): 7217-23.
- [36] Kroemer G, Dallaporta B, Resche-Rigon M. The mitochondrial death/ life regulator in apoptosis and necrosis. *Annu Rev Physiol* 1998; 60: 619-42.
- [37] Rocha FL, Carmo EC, Roque FR, Hashimoto NY, Rossoni LV, Frimm C, et al. Anabolic steroids induce cardiac renin-angiotensin system and impair the beneficial effects of aerobic training in rats. *Am J Physiol Heart Circ Physiol* 2007; 293(6): 3575-83.
- [38] Ren R, Oakley RH, Cruz-Topete D, Cidlowski JA. Dual role for glucocorticoids in cardiomyocyte hypertrophy and apoptosis. *Endocrinology* 2012; 153(11): 5346-60.
- [39] Sretenović J, Zivkovic V, Srejavic I, Milosavljevic Z. The Effects of High Doses of Nandrolone Decanoate on Cardiac Muscle Tissue. *Ser J Exp Clin Res* 2016; 17(4): 303-8.