

گزارش یک مورد شکستگی دررفتگی چندبخشی مفصل ران نادر

دکتر حسین خطیبی^۱، دکتر رضا توکلی دارستانی^۱، مهندس ناصر ولایی^۲

خلاصه

سابقه و هدف: شکستگی و دررفتگیهای ناحیه هیپ، موارد شایعی از اورژانس‌های ارتوپدی را تشکیل می‌دهند. اما شکستگی و دررفتگی چندبخشی در ناحیه هیپ مورد نادری است که تا به حال گزارش نشده یا لااقل در بررسی پیشینه تحقیق در دسترس نبوده است. بنابراین به معرفی یک مورد مراجعه‌کننده به بیمارستان امام حسین(ع) در سال ۸۳ اقدام شده است.

معرفی مورد: بیمار آقای ۲۸ ساله‌ای است که در اثر تصادف با اتومبیل در حین موتورسواری دچار شکستگی گردن فمور، ساب تروکانتریک، لبه خلفی استابولوم، دررفتگی خلفی هیپ به همراه *Impaction Fracture* سر فمور بود که به صورت اورژانسی تحت عمل جراحی جاناندازی باز سر فمور و تثبیت شکستگی‌های موجود توسط *Cephalomedullary Nail* قرار گرفت و در یک پیگیری چهار ماهه موفقیت نسبی به دست آمد.

نتیجه‌گیری و توصیه‌ها: با توجه به مطرح بودن شکستگی و دررفتگی‌های چندبخشی ناحیه هیپ، طرح درمانی اجرا شده می‌تواند مؤثر باشد. توصیه به گزارش موارد مشابه موجود می‌شود.

واژگان کلیدی: شکستگی و دررفتگی‌های چندبخشی ناحیه هیپ.

۱- گروه جراحی مفاصل و استخوان، دانشگاه علوم پزشکی شهید بهشتی

۲- دانشگاه علوم پزشکی شهید بهشتی

مقدمه

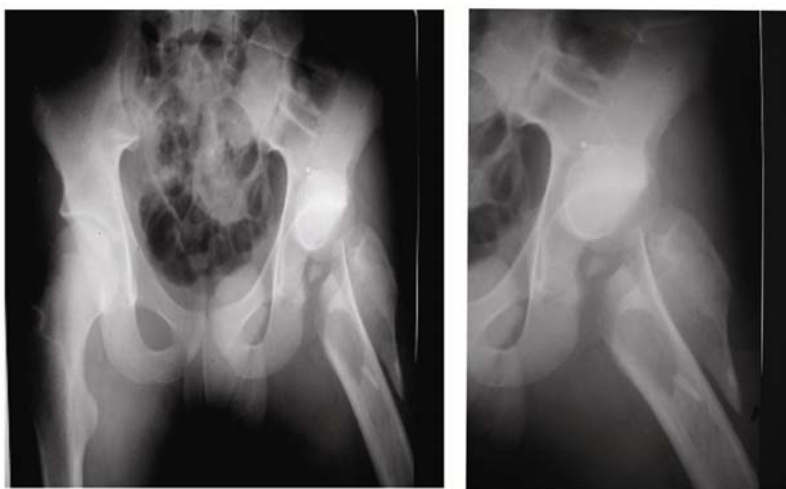
شکستگی‌ها و دررفتگی‌های مربوط به مفصل ران و اطراف آن شایع هستند و یکی از علل عمده مراجعه بیماران به کلینیک‌ها و اورژانس‌های ارتوپدی را تشکیل می‌دهند (۱). این شکستگی‌ها شامل شکستگی و دررفتگی سر فمور با یا بدون دررفتگی مفصل ران، شکستگی‌های گردن فمور با یا بدون دررفتگی مفصل ران، شکستگی ساب تروکانتریک، شکستگی ایترتروکانتریک، شکستگی لبه خلفی استابولوم هستند.

اما اینکه شکستگی گردن فمور با دررفتگی مفصل ران به همراه شکستگی لبه خلفی استابولوم و شکستگی ساب تروکانتریک همان طرف باشد مورد نادری است که تا به حال گزارش نشده است یا لاقلاً ما در بررسی مقالات موجود مشاهده نکردیم و نیز در هیچ یک از تقسیم‌بندی‌های رایج شکستگی‌ها وجود ندارد. نظر به نادر بودن شکستگی و اینکه شرح خصوصیات، اتیولوژی، نوع درمان و سیر بالینی می‌تواند مفید باشد، در این گزارش اقدام به معرفی یک مورد مراجعه‌کننده به بیمارستان امام حسین (ع) در سال ۸۳ شده است.

معرفی مورد

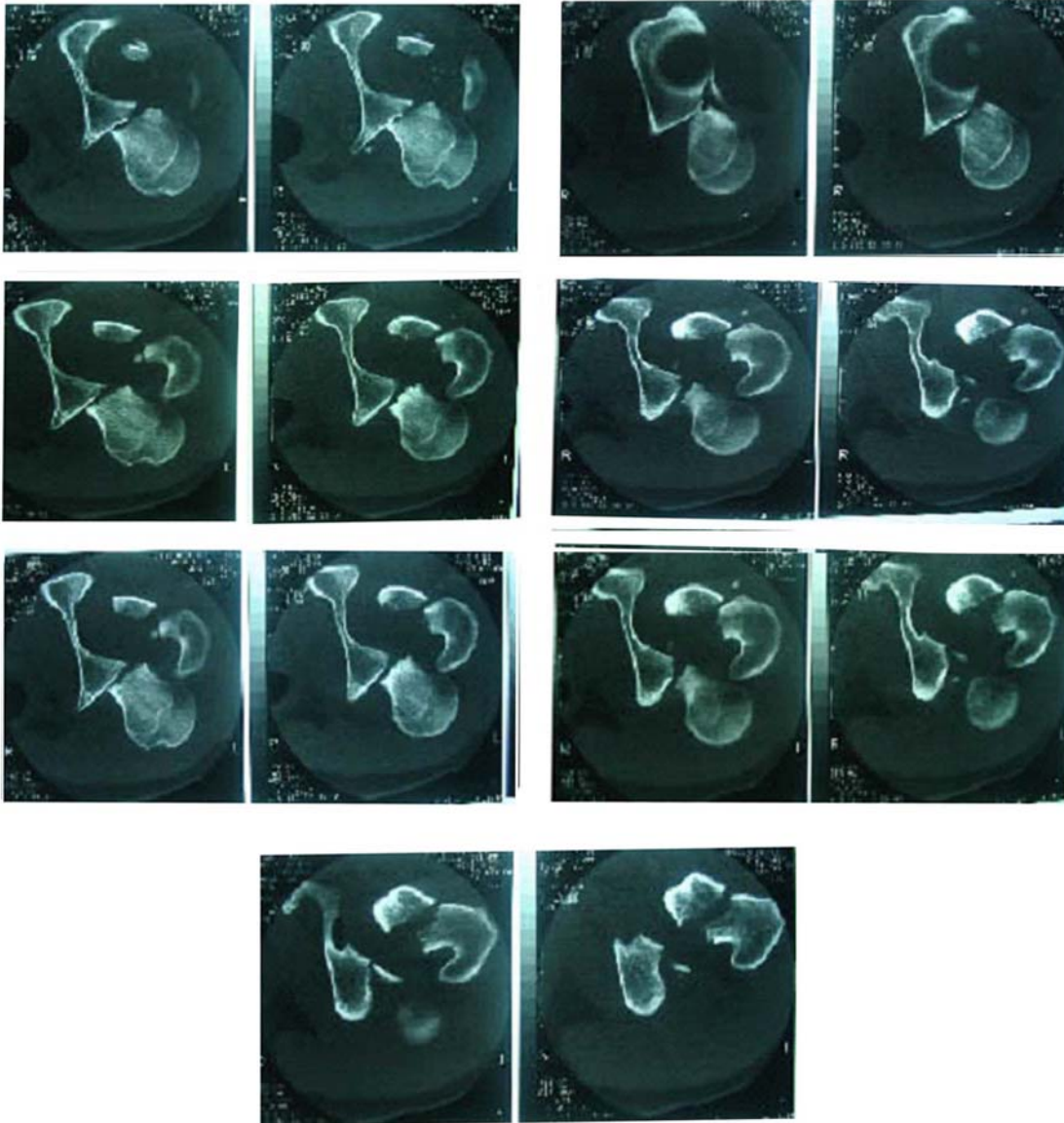
بیمار آقای ۲۸ ساله‌ای است که در اثر تصادف با اتومبیل در حین موتورسواری دچار سانحه شده و به اورژانس بیمارستان امام حسین (ع) مراجعه می‌کند. در بررسی اولیه‌ای که از بیمار به عمل آمد درد شدید اندام تحتانی سمت چپ به همراه تورم و اکیموز در ناحیه باسن چپ، کوتاه شدگی اندام و قرارگیری آن در وضعیت *Adduction, Internal Rotation, Flexion* وجود داشت. معاینه عصبی و عروقی اندام نرمال بود و زخم در ناحیه وجود نداشت. حرکت مفصل ران کاملاً محدود بود و حرکت مفصل زانو نیز محدودیت داشت، پس از اقدامات اولیه اورژانسی با شک اولیه به شکستگی و دررفتگی خلفی مفصل ران از بیمار رادیوگرافی به عمل آمد که مشخص شد وی دچار مشکلات زیر است:

- ۱- دررفتگی خلفی هیپ چپ.
- ۲- شکستگی گردن فمور سمت چپ با *comminution* شدید.
- ۳- شکستگی ساب تروکانتریک همان طرف.



شکستگی لبه خلفی استابولوم و *Impaction Fracture* سر فمور نیز مشاهده شد.

برای تعیین بهتر چگونگی قرارگیری قطعات و تأیید تشخیص از بیمار *CT* اسکن اورژانس در مقاطع *axial* به عمل آمد که علاوه بر تأیید موارد فوق،

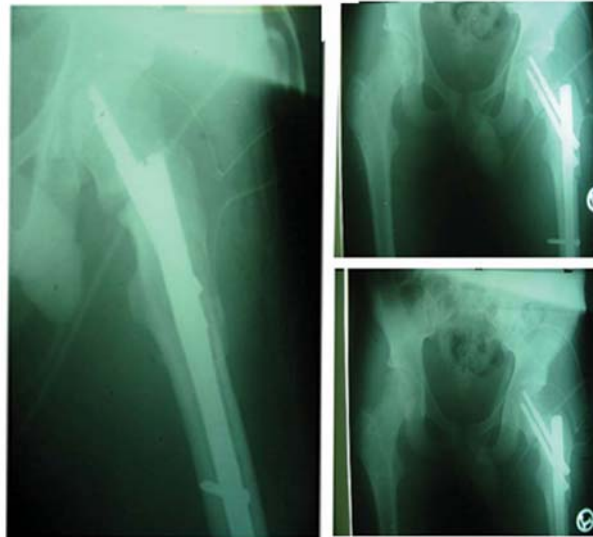


نرم باقی مانده متصل به استخوان آسیب نخورد، سپس شکستگی ساب تروکانتریک جاناندازی شده و توسط یک نوع *Cephalomedullary Nail (Multi functional nail)* که از محل *Priformis Fossa*

پس از تثبیت حال عمومی، بیمار به اتاق عمل منتقل شده و در آنجا در وضعیت *lateral* تحت بیهوشی عمومی قرار گرفت و از طریق *post approach* اقدام به جاناندازی سر فمور شد به نحوی که نسج

می‌داد، *Fixation* برای آن انجام نشد. در آخرین پیگیری پس از ۴ ماه، محل شکستگی گردن فمور جوش نخورده است ولی محل شکستگی ساب تروکانتریک در حال جوش خوردن است و سر استخوان فمور دچار علائم استئونکروز و کلاپس نشده است.

وارد شد شکستگی ساب تروکانتریک تثبیت شد. بعد شکستگی‌های گردن فمور جاناندازی شده و با گذاشتن دو عدد پیچ پروگزیمال *nail* شکستگی تثبیت شد و سپس پیچ‌های دیستال گذاشته شد. با توجه به اینکه شکستگی لبه خلفی استابولوم حدود ده درصد سطح لبه خلفی استابولوم را تشکیل



گزارش نشده و طبعاً در کتب مرجع نیز مطلبی رد این مورد نیامده است. زیرا اصولاً مفاهیمی در کتب مرجع وارد می‌شوند که مراحل را گذرانده باشند که در این مورد صادق نیست و این مورد یک مورد نادر است.

بررسی بیمار نشان داد که تا این مرحله پیگیری نتیجه درمان نسبتاً رضایت‌بخش بوده است اگرچه زمان پیگیری کوتاه است.

علل احتمالی موفقیت نسبی تا این مرحله می‌تواند، انتخاب *Posterior Approach* برای جاناندازی دررفتگی سر فمور باشد زیرا در این حالت آسیبی به عروق سالم باقی‌مانده در سمت قدامی وارد

بحث

نمونه، یک مورد شکستگی چندبخشی ناحیه مفصل ران است که شامل شکستگی‌های گردن فمور، لبه خلفی استابولوم و ساب تروکانتریک، دررفتگی خلفی مفصل ران و *Impaction Fracture* سر فمور بود. این نوع شکستگی تا به حال گزارش نشده است یا لااقل ما در بررسی مقالات موجود مشاهده نکرده‌ایم. در مورد شکستگی‌های هر کدام از بخش‌های زیر به تنهایی گزارشاتی در دسترس وجود دارد و در کتب مرجع نیز درباره خصوصیات و انواع روش‌های درمانی هر یک بحث شده است (۲ الی ۷) اما اتفاق افتادن همزمان تمام این موارد تاکنون

(۱۰). در صورت عدم پذیرش نمونه مورد بحث به علت ترس از ایجاد عوارض احتمالی ناشی از شدت ضایعه و روش جراحی در آینده، بیمار حتماً دچار نقص عضو و معلولیت دائمی در اثر بی‌استفاده شدن اندام تحتانی می‌شد که این امر اثرات نامطلوب فردی و اجتماعی فراوانی را برای وی در بر داشت. در پایان خواهشمندیم که در مراکز تروماتولوژی، نمونه‌های مشابه را پذیرش کرده و طرح درمانی را به کار گرفته و نتایج حاصل از آن را گزارش نمایند تا دیگران نیز در این تجارب سهیم باشند.

نمی‌شود، استفاده از تکنیک *Minimally Soft Tissue Dissection* برای رسیدن به سر فمور (۸)، فاصله زمانی کمتر از ۱۲ ساعت بین وقوع حادثه تا زمان انجام عمل جراحی که طبعاً باعث کاهش احتمال آسیب غضروفی و ایجاد *AVN* در سر فمور دررفته می‌شود (۹)، انجام *Anatomic Reduction* با *Rigid Fixation* و *Cephalomedullary Nail* برای شکستگی‌های گردن فمور و ساب تروکانتریک که از نظر بیومکانیک یکی از بهترین وسیله‌های موجود در تثبیت شکستگی‌ها در این منطقه است

References:

- 1-Rackwood C A & Wilkins,KE.Fracture in adult,Vol 2 ,philadelphia 2001,p1580
- 2-Konrath GA,Hamel AJ,Guerin J,et al .The biomechanical consequences of impaction injuries to the femoral head .Presented at the 14th Annual Meeting of the orthopaedic Trauma Association ,Vancouver,BC,October 8-11,1998.
- 3- Epstein HC,Wiss DA,Coze L. Posterior fracture dislocations of the hip with fractures of the femoral head .Clin Orthop 1985;201:9-17.
- 4-Hougard K,ThomsenPB.Traumatic posterior dislocations of the hip:Prognostic factors influencing the incidence of avascular necrosis of the femoral head .Arch Orthop Trauma Surg 1986;106:32-35.
- 5-French BG,Tornetta P.Use of an interlocked cephalomedullary nail for subtrochanteric fracture stabilization.Clin Orthop 1998;348:95-100.
- 6-Rantanen J,Aro HT.Intramedullary fixation of high subtrochanteric femoral fractures:a study comparing two implant designs,the Gamma nail and the intramedullary hip screw.J Orthop Trauma 1998;12(4):249-252.
- 7-Smith JT,Goodman SB,Tishenko G.Treatment of comminuted femoral subtrochanteric fractures using the Russel-Taylor reconstruction intramedullary nail .Orthopedics 1991;14:125-129.
- 8-Cante, T S,Campells Orthopeducs,Vol 3 ,Mosby 2003,p 2692
- 9- Rackwood C A & Wilkins,KE.Fracture in adult,Vol 2 ,philadelphia 2001,p 1579
- 10- Rackwood C A & Wilkins,KE.Fracture in adult,Vol 2 ,philadelphia 2001,p 1675