Original Article

Hippocampal neurogenesis in mice at different phases of the estrous cycle

Sadrollahi M[1], Ghorbanian MT[1*], Zavareh S[2]

1- Department of Cellular and Molecular Biology, School of Biology, Damghan University, Damghan, I. R. Iran.
2- Institute of Biological Sciences, Damghan University, Damghan, I. R. Iran.

Received March 18, 2014; Accepted July 26, 2014

Abstract:

Background: Sex differences in the morphology and function of the hippocampus have been reported in several species. Natural fluctuations of sex hormones during the estrous cycle affect the hippocampal neurogenesis of adult female. This study aimed to investigate the neurogenic changes in the hippocampus at different phases of estrous cycle.
Materials and Methods: Different stages of the estrous cycle of the NMRI mice (6-8) mice were determined by staining of vaginal smears. Also, the qualitative assessment of cell proliferation in the dentate gyrus of hippocampus was performed by Nissl staining and Ki-67 immunostaining marker (Ki-67). The apoptosis was determined using the TUNEL assay. Diameter of the hippocampal vessels was measured at different stages of the estrous cycle.
Results: In microscopic sections stained with Cresyl Violet observed cell density in proestrous stage of estrous cycle was greater than any other stages of the estrous cycle. Comparison of sections stained with immunohistochemistry for Ki-67 staining showed that cell proliferation at proestrous are more than any other stages. The statistical analysis showed that vessel diameter was significantly greater at the proestrous stage than diestrous and metestrous. Also, TUNEL assay showed that cell death in the proestrous stage had the least reactivity.
Conclusion: Proestrous stage of the estrous cycle was associated with increased cell proliferation and vessel diameter as well as reduced cell death in the dentate gyrus of the mice hippocampus.

Keywords: Sex differences, Hippocampus, Estrous cycle, Neurogenesis

* **Corresponding Author.**
Email: ghorbanian@du.ac.ir
Tel: 0098 912 5318 732
Fax: 0098 233 524 7146

Conflict of Interests: ***No***

Feyz, Journal of Kashan University of Medical Sciences October, 2014; Vol. 18, No 4, Pages 336-344

Please cite this article as: Sadrollahi M, Ghorbanian MT, Zavareh S. Hippocampal neurogenesis in mice at different phases of the estrous cycle. ***Feyz*** 2014; 18(4): 336-44.

[Downloaded from feyz.kaums.ac.ir on 2025-08-01]

بررسی نورون‌زایی در مراحل مختلف چرخه استروس در هیپوکامپ موش کوچک آزمایشگاهی

مجید صدرالهی [۱]، محمدتقی قربانیان [۲*]، سعید زواره [۳]

خلاصه:

سابقه و هدف: تفاوت‌های جنسی در مورفولوژی و عملکرد هیپوکامپ در گونه‌های مختلف گزارش شده‌اند. نوسانات طبیعی هورمون‌های جنسی در طی چرخه استروس، بر نورون‌زایی هیپوکامپ حیوان ماده بالغ اثر دارد. هدف از این مطالعه، بررسی تغییرات نورون‌زایی هیپوکامپ در مراحل مختلف چرخه استروس می‌باشد.

مواد و روش‌ها: در این مطالعه مراحل مختلف چرخه استروس موش کوچک آزمایشگاهی ماده نژاد NMRI با سن ۶-۸ هفته به‌روش رنگ آمیزی اسمیر واژن تعیین گردید. با رنگ‌آمیزی اجسام نیسل، سلول‌های عصبی هیپوکامپ و به‌روش ایمنوسیتوشیمی برای نشانگر Ki-67، تکثیر سلولی مورد بررسی قرار گرفت. هم‌چنین، آپوپتوز سلولی با روش آزمون TUNEL بررسی شد. قطر عروق ناحیه‌ی هیپوکامپ نیز در مراحل مختلف چرخه استروس مورد سنجش قرار گرفت.

نتایج: در مقاطع میکروسکوپی رنگ‌آمیزی شده با کرزیل ویوله، تراکم سلولی در مرحله‌ی پرواستروس بیشتر از سایر مراحل بود. مقایسه مقاطع رنگ آمیزی شده به‌روش ایمنوهیستوشیمی برای نشانگر Ki-67، نشان داد که تکثیر سلولی در مرحله‌ی پرواستروس بیشتر از سایر مراحل است. به‌علاوه، قطر عروق در مرحله‌ی پرواستروس به‌طور معنی‌داری بیشتر از مراحل دی استروس و مت استروس بود. هم‌چنین، با کمک آزمون TUNEL کمترین میزان مرگ سلولی در مرحله‌ی پرواستروس تشخیص داده شد.

نتیجه‌گیری: مرحله پرواستروس چرخه استروس موش کوچک آزمایشگاهی با افزایش تکثیر سلولی و قطر عروق و نیز کاهش مرگ سلولی در ناحیه شکنج دندانه‌ای هیپوکامپ همراه است.

واژگان کلیدی: تفاوت جنسی، هیپوکامپ، چرخه استروس، نوروژنز

دو ماه‌نامه علمی– پژوهشی فیض، دوره هجدهم، شماره ۴، مهر و آبان ۱۳۹۳، صفحات ۳۴۴-۳۳۶

مقدمه

نورون‌زایی در مغز بسیاری از گونه‌های پستانداران از جمله انسان در منطقه‌ی ساب ونتیکولار (SVZ) در مجاورت دیواره بطن جانبی و منطقه‌ی ساب گرانولار (SGZ) در امتداد لایه داخلی شکنج دندانه‌ای (DG) در داخل تشکیلات هیپوکامپ رخ می‌دهد [۲،۱]. تفاوت‌های جنسی در مورفولوژی و عملکرد هیپوکامپ گونه‌های مختلف گزارش شده‌اند. به‌طور طبیعی میزان استروژن، پروژسترون و گلوکورتیکوئید در ماده‌های بزرگسال در طی چرخه استروس (فحلی) نوسان دارد. اثرات این هورمون‌ها بر ساختار و عملکرد هیپوکامپ در ماده‌ها به‌خوبی اثبات شده [۳] و اثر آن‌ها بر تعدیل نورون‌زایی هیپوکامپ پستانداران بزرگسال مورد بررسی قرار گرفته است [۴].

این هورمون‌ها بر تکامل، رشد، تمایز، بلوغ و عملکرد سیستم عصبی مرکزی تاثیر دارند. در این میان استروژن نقش اساسی در تکوین سیستم عصبی مرکزی و هم‌چنین حمایت از عملکرد مغز در بزرگسالان برعهده دارد [۵]. با توجه به اثر نوروتروفیک و محافظت نورونی استروژن بر نورون‌ها در شرایط درون‌تنی و برون‌تنی، برخی محققان فرض کرده‌اند که استروژن ممکن است در SGZ و شکنج دندانه‌ای مغز پستانداران، فرآیندهای تکثیر و بقاء نورون‌های جدید را تحت تاثیر قرار دهد [۶]. همراه با چرخه استروس، استروژن در مغز می‌تواند باعث تغییر ساختار دائمی و هم‌چنین گذرا باشد [۳]. در شکنج دندانه‌ای موش‌های صحرایی ماده، نوسانات تکثیر سلولی در طی چرخه استروس نشان داده شده است. تعداد سلول‌های جدید در مرحله‌ی پرواستروس در بالاترین حد بوده و در اوارکتومی کاهش می‌یابد؛ اگرچه جایگزینی استروژن تعداد سلول‌های جدید را نسبت به کنترل‌های دست نخورده به حالت اول بر می‌گرداند [۷]. بیشتر این مطالعات بر روی موش صحرایی و موش صحرایی چمن‌زار انجام شده و در مجموع مطالعات ساختاری چندانی بر اثرات استروژن در موش کوچک آزمایشگاهی صورت نگرفته است [۶]. بررسی اثر متعادل کننده چرخه استروس بر عملکرد هیپوکامپ ممکن است به‌طور مستقیم

[۱] کارشناسی ارشد زیست شناسی تکوین سلولی، گروه زیست شناسی سلولی و مولکولی، دانشکده زیست شناسی، دانشگاه دامغان

[۲] استادیار، گروه زیست شناسی سلولی و مولکولی، دانشکده زیست شناسی، دانشگاه دامغان

[۳] استادیار، پژوهشکده علوم زیستی، دانشگاه دامغان

* نویسنده مسئول:

دانشگاه دامغان، دانشکده زیست‌شناسی و پژوهشکده علوم زیستی، گروه سلولی و مولکولی

تلفن: ۰۹۱۲ ۵۳۱۸۷۳۲ دورنویس: ۰۲۳۳۵۲۴۷۱۴۶

پست الکترونیک: ghorbanian@du.ac.ir

تاریخ دریافت: ۹۲/۱۲/۲۷ تاریخ پذیرش نهایی: ۹۳/۵/۴

[Downloaded from feyz.kaums.ac.ir on 2025-08-01]

برای درک بهتر اختلالات عاطفی مرتبط با چرخه قاعدگی و هم-چنین هورمون‌های مورد استفاده در زنان تفسیر گردد. درک چگونگی تاثیر نوسانات طبیعی هورمون‌های استروئیدی بر عملکرد مغز یک قدم مهم در تعیین مکانیسم اختلالات و موفقیت در انتخاب گزینه‌های درمانی است [۸]. این تحقیق، تغییرات بافت شناسی هیپوکامپ و نواحی آن به خصوص شکنج دندانه‌ای را در مراحل مختلف چرخه استروس مورد بررسی و مطالعه قرار می-دهد. هم‌چنین، تغییر میزان تکثیر و مرگ سلول‌های بنیادی عصبی و روند نورون‌زایی با سنجش و ارزیابی سلول‌های بیان کننده Ki-67 انجام شد. به‌دلیل تاثیر هورمون‌های استروئیدی بر ساختار مغز و نیز نقش هیپوکامپ در حافظه و یادگیری، این مطالعه می‌تواند، تفاوت‌های جنسی و اثر تغییرات هورمونی در مراحل مختلف دوره جنسی بر ساختمان و عملکرد هیپوکامپ را بیان نماید.

مواد و روش‌ها

حیوانات و گروه‌ها

در این تحقیق از ۲۸ سر موش کوچک آزمایشگاهی ماده نژاد NMRI با سن ۶ تا ۸ هفته استفاده شد. حیوانات در شرایط ۱۲ ساعت روشنایی و ۱۲ ساعت تاریکی و دما و رطوبت محیطی کنترل شده نگهداری شدند. غذا و آب به اندازه کافی در اختیار آن‌ها قرار داده شد. اصول اخلاقی کار بر روی حیوانات بر اساس دستور کار کمیته اخلاق دانشکده‌ی زیست شناسی دانشگاه دامغان رعایت گردید. موش‌ها با تهیه اسمیر واژن تعیین چرخه شده و در چهار گروه پرواستروس (n=۵)، استروس (n=۷)، مت استروس (n=۷) و دی استروس (n=۷) قرار گرفتند. برای تهیه اسمیر واژن، پس از انتقال ترشحات واژن بر روی لام، نمونه‌ها در دمای اتاق خشک شده و ثبوت با متانول و با متیلن بلو دو درصد رنگ شدند.

بافت شناسی و مورفومتری

حیوانات توسط تزریق داخل صفاقی مخلوط ۱۰۰ میلی-گرم کتامین و ۱۰ میلی‌گرم زایلازین به ازای هر کیلوگرم وزن بدن به‌صورت عمیق بیهوش شدند. با تزریق داخل قلبی محلول فسفات بافر (Phosphate buffered saline; PBS) و به‌دنبال آن محلول پارافرمالدئید چهار درصد سرد، پرفیوژن صورت گرفت و مغزها از جمجمه خارج شدند. مراحل ثبوت و پردازش بافتی انجام شد و بافت‌ها با پارافین مذاب ۶۰ درجه سانتی‌گراد قالب گیری شدند. سپس، با استفاده از میکروتوم روتاری برش‌های ۵ میکرومتری کرونال با توجه به اطلس پاکسینوس در محدوده مناطق DG، CA1 و CA3 تهیه شد. رنگ‌آمیزی کرزیل ویوله، اجسام نیسل سلول‌های عصبی را به رنگ بنفش و یا آبی لاجوردی نشان می‌دهد [۹]. سلول‌های دانه‌دار (گرانولی) ناحیه‌ی شکنج دندانه‌ای و هم‌چنین سلول‌های هرمی نواحی CA1 و CA3 هیپوکامپ موش در مراحل مختلف چرخه استروس شمارش شدند. به‌منظور شمارش سلولی، ۷ برش متوالی (سریال) کرونال به ضخامت ۵ میکرومتر برای ۵-۷ سر حیوان در هر گروه (برای شکنج دندانه‌ای با عدسی 40X و برای CA1 و CA3 با عدسی 100X) و با کمک Eyepiece micrometer grid در مربع به مساحت ۱۰۰ میکرومتر مربع، شمارش شدند. برای اندازه‌گیری قطر عروق برش-های میکروسکوپی رنگ شده با هماتوکسیلین و ائوزین با عدسی 40X و به کمک امکانات مورفومتری نصب بر سیستم تصویر برداری دوربین دیجیتال (Nikon, DXM 120, USA) انجام شد.

مطالعه ایمنوهیستوشیمی

در تحقیق حاضر به‌منظور بررسی تکثیر سلولی در ناحیه شکنج دندانه‌ای هیپوکامپ از روش ایمنوسیتوشیمی برای نشان‌گر Ki-67 استفاده شد. مراحل انجام کار شامل پارافین زدایی و آب دهی در الکل‌های صعودی و شستشوی نمونه‌ها با آب می‌باشد. سپس، برای بازیابی آنتی ژن، مقاطع بافتی در بافر سیترات سدیم قرار داده شده و نمونه‌ها در مایکروویو با شدت ۷۲۰،۳۶۰،۱۸۰ وات هرکدام به‌مدت پنج دقیقه قرار داده شدند. انکوباسیون نمونه-های با محلول بلاک کننده سرم بز ۱۰ درصد و تریتون ۰/۳ درصد به‌مدت یک ساعت انجام گردید. انکوباسیون با آنتی بادی مونو-کلونال اولیه ضد ki-67 (abcam, UK, cat: ab16667) (رقیق شده به نسبت ۱:۱۰۰ در PBS) به‌مدت ۲۴ ساعت در دمای چهار درجه سانتی‌گراد انجام شد و سپس شستشو با محلول TBST (Tris Buffered Saline Tween) و انکوباسیون با آنتی بادی ثانویه کونژگه به Fluorescein Goat anti-mouse (FITC) IgG conjugated (Chemicon, USA , Canada, cat: AP124F) (رقیق شده به نسبت ۱:۱۰۰ در PBS) به‌مدت دو ساعت در دمای ۳۷ درجه سانتی‌گراد انجام شد. در انتها، شستشو با TBST و چسباندن با چسب گلیسرول فسفات و مشاهده با میکروسکوپ فلورسنت (Nikon Eclipse, E600, Japan) صورت گرفت.

سنجش TUNEL

در تحقیق حاضر به‌منظور بررسی مرگ سلولی (آپوپتوز) در ناحیه شکنج دندانه‌ای هیپوکامپ از آزمون (Roche, TUNEL

[Downloaded from feyz.kaums.ac.ir on 2025-08-01]

Germany, cat:11684817910) استفاده شد. مراحل انجام کار شامل: پارافین زدایی و آب دهی در الکل‌های صعودی و شستشوی نمونه‌ها با PBS می‌باشد. پس از استفاده از پروتئین کیناز K (۱۰ میکرو گرم در میلی لیتر) به‌مدت ۱۵ دقیقه، شستشوی مجدد با PBS انجام شد. در ادامه نمونه‌ها به‌مدت یک ساعت در دمای ۳۷ درجه سانتی‌گراد با محلول واکنش TUNEL که از ترکیب ۴۵ میکرولیتر Lable solution و پنج میکرولیتر Enzyme solution به‌دست می‌آید، انکوبه گردید. پس از شستشوی نمونه‌ها با PBS و چسباندن لامل با چسب گلیسرول فسفات با میکروسکوپ فلورسنت بررسی شد. تجزیه و تحلیل داده‌ها با استفاده از نرم افزار SPSS ویرایش ۱۶ و بررسی اختلاف بین گروه‌ها با استفاده از آزمون واریانس یک طرفه و به‌دنبال آن آزمون تکمیلی Tukey انجام شد. مرز استنتاج آماری نتایج $P\leq۰/۰۵$ در نظر گرفته شد و نمودارهای مربوطه با نرم افزار Excel ترسیم گردید.

نتایج

تعیین مرحله چرخه استروس

به‌منظور تعیین دقیق مراحل مختلف چرخه استروس، نسبت سلول‌های مشاهده شده در اسمیر واژنی، ملاک تشخیص قرار گرفت. در مرحله‌ی پرواستروس، سلول‌های پوششی هسته‌دار و در استروس، سلول‌های شاخی شده غالب هستند. در مرحله‌ی مت استروس، حضور یکسان از لوکوسیت‌ها و سلول‌های شاخی شده و پوششی قابل مشاهده است. در مرحله‌ی دی استروس، برتری لوکوسیت‌ها مشخص می‌باشد (تصویر شماره ۱).

مطالعات بافتی

در بررسی بافت شناسی برای تعیین تکثیر سلولی و تغییرات مورفولوژیکی در هیپوکامپ، از رنگ آمیزی کرزیل ویوله استفاده شد. همان‌گونه که در تصویر شماره ۲ دیده می‌شود، تراکم سلولی در مرحله‌ی پرواستروس نسبت به سایر مراحل بیشتر می‌باشد. رنگ‌پذیری سلول‌ها در ناحیه‌ی SGZ در مراحل مختلف چرخه استروس با یکدیگر تفاوت داشت. در برش‌های میکروسکوپی برخی از سلول‌ها به‌صورت اجسام آپوپتوتیک دیده می‌شود که در مقاطع رنگ شده در آزمون TUNEL تایید گردید. علاوه بر تراکم سلولی در لایه‌ی دانه‌دار (گرانولر) رنگ‌پذیری سلول‌ها در این لایه و SGZ، با رنگ‌آمیزی کرزیل ویوله مشاهده می‌شود. به‌نظر می‌رسد، تکثیر سلولی و رنگ پذیری در مرحله‌ی پرواستروس بیشتر از سایر مراحل است. همان‌گونه که در تصاویر رنگ‌آمیزی کرزیل ویوله دیده می‌شود، سلول‌های دانه‌دار شکنج دندانه‌ای و هرمی شکلی مناطق CA1 و CA2 که به‌شدت سیتوپلاسم آن‌ها رنگ گرفته، در پرو استروس مشهود است.

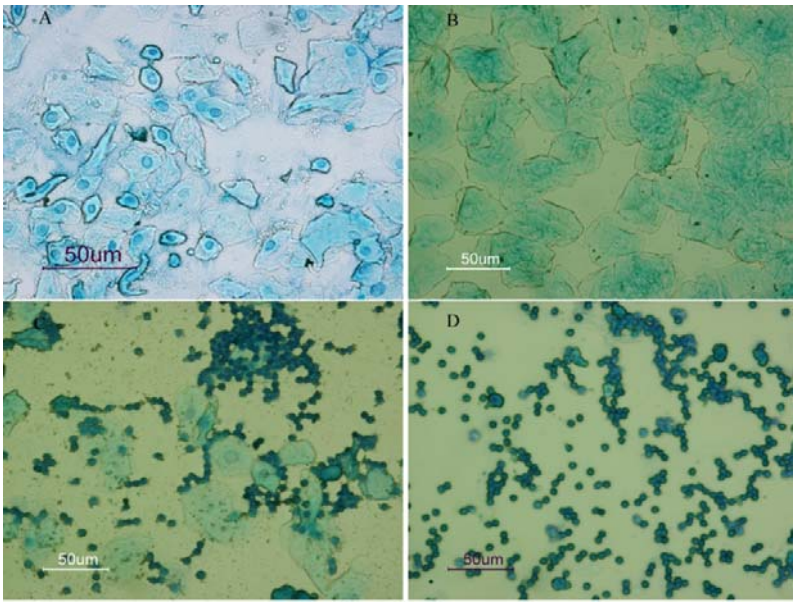

تصویر شماره ۱- تعیین مراحل مختلف چرخه استروس به‌روش رنگ آمیزی اسمیر واژن. A: همان‌گونه که در تصویر دیده می‌شود، سلول‌های غالب در مرحله‌ی پرواستروس، سلول‌های پوششی هسته‌دار هستند؛ B: سلول‌های شاخی بیشترین سلول‌های موجود در مرحله‌ی استروس هستند؛ C: سلول‌های موجود در مرحله‌ی مت استروس ترکیبی از لوکوسیت و سلول‌های شاخی و پوششی است؛ و D: لوکوسیت‌ها، بیشترین تعداد سلول‌های مرحله‌ی دی استروس را تشکیل می‌دهند.

[Downloaded from feyz.kaums.ac.ir on 2025-08-01]

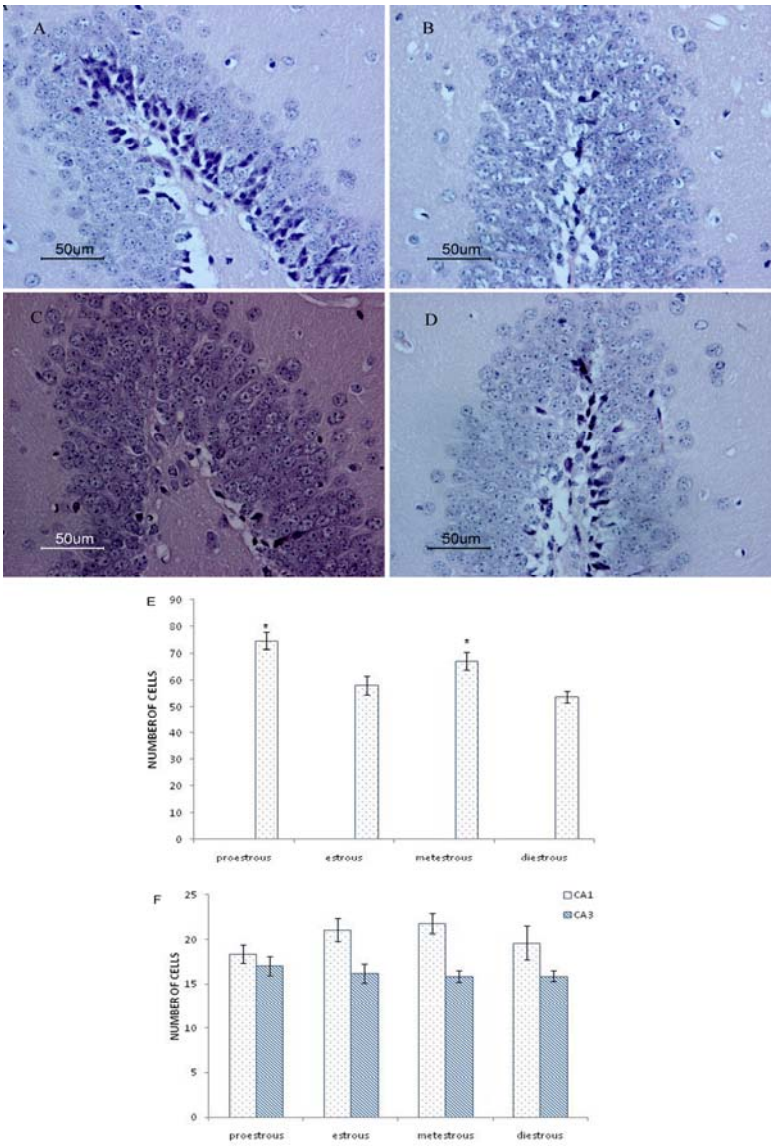

تصویر شماره ۲- برش کرونال ناحیه‌ی شکنج دندانه‌ای هیپوکامپ در مرحله‌ی A: پرواستروس، B: استروس، C: مت استروس و D: دی استروس با رنگ آمیزی کرزیل ویوله مشاهده می شود. رنگ پذیری سلول‌های دانه دار SGZ در مرحله استروس مشخص است. نمودار E: مقایسه تعداد سلول‌ها در ناحیه‌ی شکنج دندانه‌ای. در مراحل مختلف چرخه استروس، تعداد سلول شمارش شده در ناحیه رأسی شکنج دندانه‌ای در گروه‌هایی که با * نشان داده شده نسبت به گروه‌های فاقد ستاره، تفاوت معنی‌دار را نشان می‌دهد ($P\leq$۰/۰۵). نمودار F: تعداد سلول‌های شمارش شده در دو ناحیه‌ی CA1 و CA3 در مراحل مختلف چرخه استروس هیچ تفاوت معنی‌داری بین سلول‌های شمارش شده در ناحیه‌ی CA1 و CA3 هیپوکامپ دیده نشد. داده‌ها به‌صورت Mean±SEM نمایش داده شده‌اند.

همان‌گونه که در تصویر شماره ۲ و نمودار شماره E ۲ دیده می‌شود، تعداد سلول‌های شمارش شده در ناحیه‌ی شکنج دندانه‌ای نشان‌دهنده‌ی معنی‌دار بودن مرحله‌ی پرواستروس نسبت به استروس و دی استروس است ($P\leq$۰/۰۵). به‌علاوه، شمارش سلولی ناحیه‌ی CA1 و CA3 نشان داد که بین مراحل مختلف چرخه استروس، تفاوت معنی‌داری دیده نمی‌شود.

ارزیابی به‌روش ایمنو هیستوشیمی برای نشانگر Ki-67 در مراحل مختلف چرخه استروس

همان‌گونه که در تصویر و نمودار شماره ۳ دیده می‌شود سلول‌های Ki-67 مثبت (در حال تکثیر) در مرحله پرواستروس بیشتر از استروس، مت استروس و دی استروس است. افزایش معنی‌دار سلول‌های Ki-67 مثبت شکنج دندانه‌ای هیپوکامپ مرحله استروس نسبت به مت استروس و دی استروس، نشان‌دهنده‌ی فعالیت تکثیری بیشتر این مرحله‌ی است.

سنجش مرگ سلولی با استفاده از تکنیک TUNEL در مراحل مختلف چرخه استروس

همان‌گونه که در تصویر و نمودار شماره ۴ دیده می‌شود، تعداد سلول‌های آپوپتوتیک در مرحله‌ی پرواستروس نسبت به سایر مراحل کمتر می‌باشد.

[Downloaded from feyz.kaums.ac.ir on 2025-08-01]

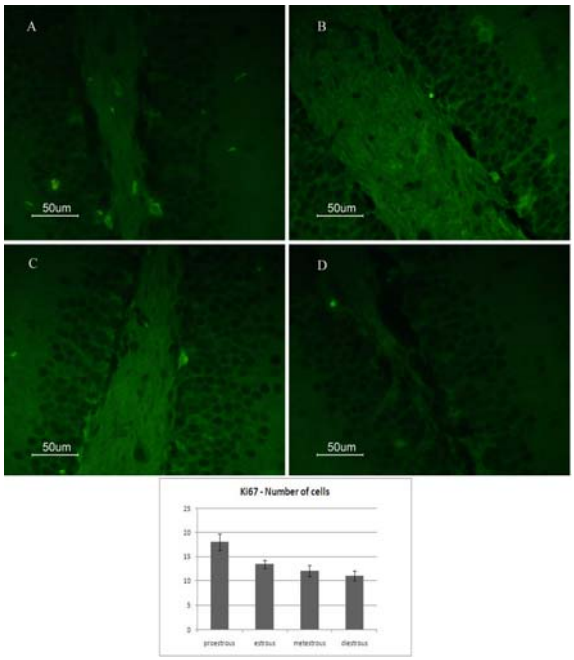

تصویر شماره ۳- نمای میکروسکوپی از برش کرونال ناحیه‌ی شکنج دندانه‌ای هیپوکامپ در مراحل مختلف چرخه استروس که به‌روش ایمنوهیستوشیمی برای نشان‌گر Ki-67 رنگ شدند (سلول‌های Ki-67 مثبت با پیکان سفید نشان داده شده است). A : مرحله‌ی پرواستروس؛ B: مرحله‌ی استروس؛ C: مرحله‌ی مت استروس؛ و D: مرحله‌ی دی استروس. نمودار: مقایسه تعداد سلول‌های Ki-67 مثبت شمارش شده در SGZ شکنج دندانه‌ای هیپوکامپ مراحل مختلف چرخه استروس، تفاوت معنی‌دار گروه پرواستروس نسبت به سایر مراحل (مت و دی استروس) مشاهده می‌شود ($P\leq$۰/۰۵).

ارزیابی مورفومتری عروق خونی هیپوکامپ در مراحل مختلف چرخه استروس

مقایسه‌ی اندازه عروق خونی مراحل مختلف چرخه استروس در برش‌های رنگ‌آمیزی شده با هماتوکسیلین و ائوزین نشان می‌دهد که بین گروه‌های مختلف، تفاوت وجود دارد. پس از اندازه‌گیری عروق در برش‌های مختلف مشخص شد که مرحله‌ی پرواستروس دارای عروقی با مقاطع بزرگ تر نسبت به سایر مراحل بود. همان‌گونه که در نمودار شماره ۵ دیده می‌شود، عروق مرحله‌ی پرواستروس به‌طور معنی‌داری بزرگتر از مراحل مت استروس و دی استروس است ($P\leq$۰/۰۵). بزرگ بودن قطر عروق نشانه‌ی خون رسانی بیشتر در مرحله‌ی پرواستروس می‌باشد.

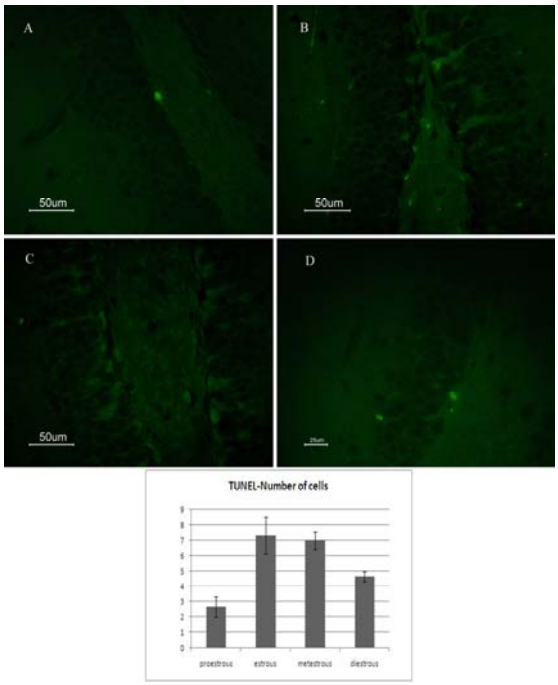

تصویر شماره ۴- سنجش مرگ سلولی به‌روش آزمون TUNEL در برش‌های کرونال ناحیه‌ی شکنج دندانه‌ای هیپوکامپ در مراحل مختلف چرخه استروس (سلول‌های TUNEL مثبت با پیکان سفید نشان داده شده است). A: مرحله‌ی پرواستروس؛ B: مرحله‌ی استروس؛ C: مرحله‌ی مت استروس؛ و D: مرحله‌ی دی استروس. نمودار: مقایسه تعداد سلول‌های TUNEL مثبت (آپوپتوتیک) شمارش شده در SGZ شکنج دندانه‌ای هیپوکامپ مراحل مختلف چرخه استروس، تفاوت معنی‌دار گروه پرواستروس را نسبت به سایر مراحل نشان می‌دهد ($P\leq$۰/۰۵).

بحث

بررسی تغییرات بافت شناسی و نورون‌زایی شکنج دندانه‌ای هیپوکامپ موش کوچک در مراحل مختلف چرخه استروس نشان داد که تکثیر و بقا سلولی و قطر عروق در مرحله پرواستروس بیشتر از سایر مراحل است. درک چگونگی نوسانات طبیعی استروئیدهای تخمدان و اثر آن بر عملکرد مغز یک گام بسیار مهم برای تعریف مکانیسم این اختلالات و موفقیت در انتخاب روش درمانی است [۸]. با توجه به نقش استرادیول بر عملکرد مغز و نورون‌زایی و هم‌چنین تغییرات هورمون‌های گناد در مراحل مختلف چرخه استروس، مطالعه حاضر ساختار بافت شناسی، تکثیر سلولی و مرگ سلولی را در مراحل مختلف چرخه استروس در هیپوکامپ موش کوچک بررسی کرده است. هیپوکامپ در حافظه رویدادی و فضایی دخالت داشته و هیجان را کنترل می‌کند. به‌خوبی مشخص شده است که استروژن علاوه بر رفتار تولیدمثلی بر سایر رفتارهای غیر تولید مثلی مانند شناخت، یادگیری و حافظه نیز اثر دارد [۱۰۸].

[Downloaded from feyz.kaums.ac.ir on 2025-08-01]

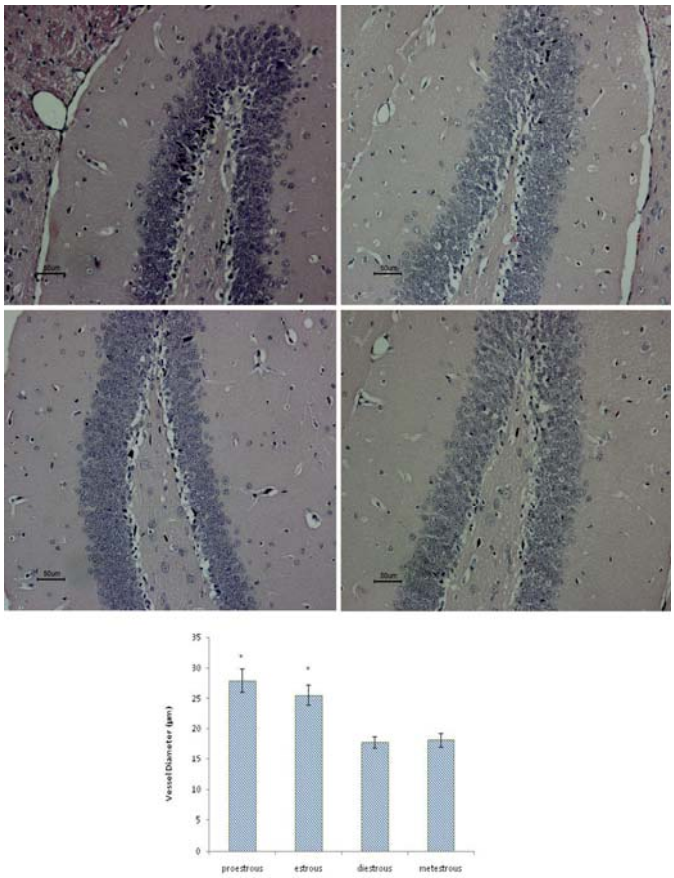

تصویر شماره ۵- برش کرونال عروق هیپوکامپ در مراحل مختلف چرخه استروس. اندازه قطر عروق در مرحله‌ی پرواستروس و استروس نسبت به مت استروس و دی استروس به‌طور معنی‌داری بیشتر است. نمودار: مقایسه قطر عروق در مراحل مختلف چرخه استروس. قطر عروق (با پیکان مشخص شده است) در مرحله‌ی پرواستروس و استروس نسبت به مت استروس و دی استروس به‌طور معنی‌داری بیشتر است. گروه‌هایی که با * نشان داده شده نسبت به گروه‌های فاقد ستاره، تفاوت معنی‌دار را نشان می‌دهد ($P\leq$۰/۰۵).

با مطالعه بر روی جوندگان ماده بزرگسال جوان مشخص شده است که بین میزان استروژن با رفتار و توانایی شناختی ارتباط فیریولوژیک وجود دارد [۶]. در موش صحرایی و موش کوچک چرخه استروس در مدت ۴ تا ۵ روز اتفاق می‌افتد که شامل مراحل پرواستروس، استروس، مت استروس و دی استروس است [۴]. در موش کوچک نیز همانند موش صحرایی، شناسایی هریک از مراحل چرخه استروس بر اساس نوع و نسبت سلول‌های مشاهده شده در اسمیر واژن انجام می‌گیرد. در مطالعه حاضر همان‌گونه که در تصویر شماره ۱ دیده می‌شود، مرحله‌ی پرواستروس با سلول‌های پوششی هسته دار و در استروس، سلول-های شاخی و مرحله‌ی مت استروس حضور سلول‌های شاخی و هسته دار به همراه لوکوسیت‌ها و مرحله‌ی دی استروس با برتری لوکوسیت‌ها، مشخص می‌گردد. تفاوت‌های جنسی در مورفولوژی و عملکرد هیپوکامپ چندین گونه از پستانداران گزارش شده است [۱۱]. در شرایط فیریولوژیک در جوندگان هورمون‌های گنادی در یک مدت زمان کوتاه به شدت تغییر می‌کند. به‌عنوان مثال در طی دی استروس، میزان استرادیول در گردش پایین بوده ولی در پرواستروس بالاست. اختلاف در میزان استروژن در طول چرخه استروس ممکن است مورفولوژی و تعداد سلول‌های ساختارهای مغزی را تغییر دهد [۱۲]. تفاوت‌های جنسی اغلب در فرآیند نورون‌زایی هیپوکامپ که از تغییر میزان هورمون‌های استروئیدی در گردش مانند استرادیول، پروژسترون و کورتیکوسترون تاثیر می-پذیرد، دیده می‌شود [۳]. نورون‌زایی حداقل با چهار فرآیند تکثیر سلولی، تمایز، مهاجرت و بقاء سلولی همراه است [۱۳،۱۰] و هورمون‌های جنسی در هر دو جنس نر و ماده نورون‌زایی هیپوکامپ را تعدیل می‌کنند. در موش صحرایی ماده دست نخورده و سالم میزان تکثیر سلولی در طی پرواستروس که میزان استروژن افزایش دارد، بالاتر و زمانی که میزان استروژن کاهش می‌یابد، پایین‌تر است [۱۴]. در طی چرخه استروس در جوندگان ماده، میزان ۱۷ بتا استرادیول در مرحله‌ی دی استروس به آرامی افزایش می‌یابد تا این‌که در پرواستروس به بالاترین حد رسیده و سریع افت می‌کند. پایین‌ترین میزان ۱۷ بتا استرادیول در مرحله‌ی مت و

[Downloaded from feyz.kaums.ac.ir on 2025-08-01]

دی استروس است. این تغییر طبیعی در هورمون‌های تخمدان بر نورون‌زایی هیپوکامپ موش‌های صحرایی ماده اثر گذاشته و۵۰ درصد سلول‌های مرحله‌ی پرواستروس، تکثیر بیشتری نسبت به دی استروس، استروس و موش‌های صحرایی نر دست نخورده دارند [۱۰]. در پرندگان، هورمون‌های استروئیدی نقش مهمی در تنظیم بقاء نورون‌های تازه تولید شده در مرکز کنترل آواز دارند. به همین ترتیب، استروژن موجب افزایش سلول‌های در حال تقسیم لایه SGZ هیپوکامپ می‌گردد [۱۵]. در موش صحرایی، استرادیول در مدت چهار ساعت تکثیر سلولی را افزایش می‌دهد. تحقیقات نشان می‌دهد که اثر استرادیول بر نورون‌زایی ممکن است از یک گونه به گونه‌ی دیگر تفاوت داشته باشد. نتیجه اثر تیمار استرادیول بر موش صحرایی و موش کوچک آزمایشگاهی یکسان نیست. نتایج این مطالعه نشان داد که تراکم سلولی به‌طور معنی‌داری در ناحیه‌ی شکنج دندانه‌ای و SGZ هیپوکامپ موش کوچک در مرحله‌ی پرواستروس بیشتر از مت استروس و دی استروس است. هم‌چنین، بیان نشان‌گر درون‌زاد Ki-67 که برای شناسایی سلول‌های در حال تکثیر به‌کار می‌رود، نشان می‌دهد که سلول‌های Ki-67 مثبت ناحیه‌ی SGZ هیپوکامپ موش در مرحله‌ی پرواستروس بیشتر از سایر مراحل است (تصاویر شماره ۲ و ۳). در جوندگان، اثر استرادیول بر بیان نورون‌زایی (تکثیر سلولی و بقاء سلول‌های جدید) در شکنج دندانه‌ای، به نژاد، جنس، روز یا رژیم درمانی، زمان اوارکتومی و سن حیوان مورد مطالعه بستگی دارد [۱۶]. در مطالعه حاضر، همان‌گونه که در مقاطع میکروسکوپی رنگ آمیزی شده با کرزیل ویوله دیده می‌شود تراکم سلولی در مرحله‌ی پرواستروس بیشتر از سایر مراحل است. مقایسه‌ی مقاطع رنگ-آمیزی شده به روش ایمنوهیستوشیمی برای نشان‌گر Ki-67 نیز نشان می‌دهد که تکثیر سلولی در مرحله‌ی پرواستروس بیشتر از سایر مراحل است. در انتهای مرحله‌ی پرواستروس، میزان هر دو هورمون استروژن و پروژسترون بالاست و در دی استروس میزان استروژن و پروژسترون پایین می‌باشد [۱۷]. نوسان طبیعی هورمون-های گنادی در طول چرخه استروس بر نورون‌زایی هیپوکامپ موش صحرایی بزرگسال باکره اثر می‌گذارد. میزان استروژن در گردش، ارتباط مثبت با تکثیر سلولی وارتباط منفی با مرگ سلولی دارد. شکنج دندانه‌ای موش صحرایی ماده بزرگسال در مرحله‌ی پرواستروس، در مقایسه با موش‌های صحرایی نر یا ماده‌هایی که در مراحل استروس یا دی استروس قرار دارند، ۵۰ درصد بیشتر سلول‌های تکثیر یافته جدید و سلول‌های پیکنوتیک کمتر دارد. استرادیول در موش صحرایی ماده بزرگسال به‌صورت موقت نورون‌زایی را افزایش می‌دهد. این تکثیر سلولی در مرحله‌ی پرواستروس که میزان استرادیول بالاست نسبت به دو مرحله‌ی استروس و دی استروس که میزان استرادیول کم یا متوسط است، افزایش می‌یابد. میزان بالای استرادیول درون‌زاد موش صحرایی چمن‌زار ماده وحشی با مهار نرخ تکثیر سلولی در DG مرتبط است. ولی میزان بالای استرادیول درون‌زاد و برون‌زاد موش صحرایی ماده‌ی آزمایشگاهی با افزایش نرخ تکثیر سلولی DG مرتبط است. مرحله پرواستروس موش‌های صحرایی دارای نرخ تکثیر سلولی بیشتر نسبت به مراحل استروس و دی استروس می-باشد [۱۸]. نتایج این مطالعه نیز در بخش تکثیر سلولی ناحیه‌ی شکنج دندانه‌ای هیپوکامپ موش کوچک آزمایشگاهی نشان داد که تراکم سلولی و بیان نشان‌گر Ki-67 در مرحله‌ی پرواستروس بیش از سایر مراحل چرخه استروس می‌باشد. عروق با قطر بیشتر در مرحله‌ی پرواستروس مشهود است. در بررسی آماری نشان داده شد که قطر عروق در مرحله‌ی پرواستروس به‌طور معنی‌داری بیشتر از مراحل دی استروس و مت استروس است (تصویر شماره ۵). افزایش قطر عروق با بالا رفتن ظرفیت خون رسانی و فعالیت عصبی همراه است [۱۹]. در این پژوهش، ارتباط خون رسانی با میزان استرادیول درگردش مشاهده شد. در یک مطالعه نشان داده شده است که بین استرادیول و جریان خون مغزی در موش صحرایی بزرگسال ماده ارتباط وجود دارد. استرادیول موجب گشاد شدن سریع عروق خونی می‌گردد [۲۰]. استرادیول از طریق فعال سازی ساخت نیتریک اکسید (NO) موجب افزایش جریان خون می‌گردد [۱۹]. کرزیل ویوله رنگی است قلیایی که به‌شدت اجزای بازوفیلیک سلول یعنی اجسام نیسل را رنگ می‌کند. از آن-جایی‌که اجسام نیسل در سیتوپلاسم نورون‌ها حاضر هستند، رنگ-آمیزی این اجسام می‌تواند برای شمارش سلولی به‌کار رود. [۱۲]. در رنگ آمیزی کرزیل ویوله، افزایش رنگ پذیری و تعداد سلول‌ها در SGZ (مرحله پرواستروس) به‌همراه نتایج حاصل از ایمنوهیستوشیمی برای نشان‌گر Ki-67 نشانه اثر تکثیری استرادیول می‌باشد (تصویر 2A). هم‌چنین، برای تعیین میزان مرگ سلولی از آزمون TUNEL استفاده شد. همان‌گونه که در تصویر شماره ۴ دیده می‌شود مرحله‌ی پرواستروس کمترین واکنش را نشان داده است. استرادیول در جوندگان نر و ماده، آپوپتوز را مهار می‌کند. در انواع مدل‌های حیوانی، استرادیول مانع مرگ سلولی می‌گردد. در مدل‌های آسیب مغزی دیده شده است که استرادیول پس از آسیب دارای اثر آنتی آپوپتوتیک و نه آنتی نکروتیک است. کاهش استرادیول مرگ برنامه ریزی شده سلولی را القاء می‌کند [۲۱،۱۶،۴]. در طی پرواستروس که میزان استروژن بالا است، افزایش تکثیر سلولی و قطر عروق و نیز کاهش مرگ سلولی و در

[Downloaded from feyz.kaums.ac.ir on 2025-08-01]

طی مت و دی استروس زمانی که از میزان استروژن کاسته می‌شود، کاهش تکثیر سلولی و قطر عروق و نیز افزایش مرگ سلولی در ناحیه شکنج دندانه‌ای هیپوکامپ مشاهده شد.

نتیجه‌گیری

نورون‌زایی در موش کوچک ماده بالغ با نوسان هورمون‌های استروئیدی در چرخه استروس تغییر می‌کند. شناخت عوامل افزاینده و کاهنده نورون‌زایی و تفاوت‌های جنسی مغز می‌تواند به درک بیماری‌هایی که موجب از دست رفتن نورون‌ها می‌شود و نیز یافتن روش‌های درمانی نوین منجر گردد.

تشکر و قدردانی

از دانشکده زیست شناسی و پژوهشکده علوم زیستی دانشگاه دامغان به‌خاطر پرداخت هزینه‌ها و امکانات آزمایشگاهی تشکر می‌گردد. این مقاله حاصل پایان‌نامه کارشناسی ارشد آقای مجید صدرالهی است.

References:

[1] Gheusi G, Ortega-Perez I, Murray K, Lledo PM. A niche for adult neurogenesis in social behavior. ***Behav Brain Res*** 2009; 200(2): 315-22.

[2] Encinas JM, Sierra A, Valcárcel-Martín R, Martín-Suárez S. A developmental perspective on adult hippocampal neurogenesis. ***Int J Dev Neurosci*** 2013; 31(7): 640-5.

[3] Pawluski JL, Brummelte S, Barha CK, Crozier TM, Galea LA. Effects of steroid hormones on neurogenesis in the hippocampus of the adult female rodent during the estrous cycle, pregnancy, lactation and aging. ***Front Neuroendocrinol*** 2009; 30(3): 343-57.

[4] Galea LA. Gonadal hormone modulation of neurogenesis in the dentate gyrus of adult male and female rodents. ***Brain Res Rev*** 2008; 57(2): 332-41.

[5] Kordower JH, Chen EY, Morrison JH. Long-term gonadal hormone treatment and endogenous neurogenesis in the dentate gyrus of the adult female monkey. ***Exp Neurol*** 2010; 224(1): 252-7.

[6] Spencer JL, Waters EM, Romeo RD, Wood GE, Milner TA, McEwen BS. Uncovering the mechanisms of estrogen effects on hippocampal function. ***Front Neuroendocrinol*** 2008; 29(2): 219-37.

[7] Fowler CD, Liu Y, Wang Z. Estrogen and adult neurogenesis in the amygdala and hypothalamus. ***Brain Res Rev*** 2008; 57(2): 342-51.

[8] Spencer JL, Waters EM, Milner TA, McEwen BS. Estrous cycle regulates activation of hippocampal Akt, LIM kinase, and neurotrophin receptors in C57BL/6 mice. ***Neuroscience*** 2008; 155(4): 1106-19.

[9] Matsuwaki T, Asakura R, Suzuki M, Yamanouchi K, Nishihara M. Age-dependent changes in progranulin expression in the mouse brain. ***J Reprod Dev*** 2011; 57(1): 113-9.

[10] Barha CK, Galea LA. Influence of different estrogens on neuroplasticity and cognition in the hippocampus. ***Biochim Biophys Acta*** 2010; 1800(10): 1056-67.

[11] Zárate S, Jaita G, Zaldivar V, Radl DB, Eijo G, Ferraris J, et al. Estrogens exert a rapid apoptotic action in anterior pituitary cells. ***Am J Physiol Endocrinol Metab*** 2009; 296(4): E664-71.

[12] Carrillo B, Pinos H, Guillamón A, Panzica G, Collado P. Morphometrical and neurochemical changes in the anteroventral subdivision of the rat medial amygdala during estrous cycle. ***Brain Res*** 2007; 1150: 83-93.

[13] McClure RE, Barha CK, Galea LA. 17β-Estradiol, but not estrone, increases the survival and activation of new neurons in the hippocampus in response to spatial memory in adult female rats. ***Horm Behav*** 2013; 63(1): 144-57.

[14] Balu DT, Lucki I. Adult hippocampal neurogenesis: regulation, functional implications, and contribution to disease pathology. ***Neurosci Biobehav Rev*** 2009; 33(3): 232-52.

[15] Alvarez-Buylla A, Garcia-Verdugo JM. Neurogenesis in adult subventricular zone. ***J Neurosci*** 2002; 22(3): 629-34.

[16] Brock O, Keller M, Veyrac A, Douhard Q, Bakker J. Short term treatment with estradiol decreases the rate of newly generated cells in the subventricular zone and main olfactory bulb of adult female mice. ***Neuroscience*** 2010; 166(2): 368-76.

[17] Falconer EM, Galea LA. Sex differences in cell proliferation, cell death and defensive behavior following acute predator odor stress in adult rats. ***Brain Res*** 2003; 975(1-2): 22-36.

[18] Ormerod BK, Galea LA. Reproductive status influences cell proliferation and cell survival in the dentate gyrus of adult female meadow voles: a possible regulatory role for estradiol. ***Neuroscience*** 2001; 102(2): 369-79.

[19] Suzuki S, Brown CM, Wise PM. Neuroprotective effects of estrogens following ischemic stroke. ***Front Neuroendocrinol*** 2009; 30(2): 201-11.

[20] Bowers JM, Waddell J, McCarthy MM. A developmental sex difference in hippocampal neurogenesis is mediated by endogenous oestradiol. ***Biol Sex Differ*** 2010; 1(1): 8.

[21] Fester L, Ribeiro-Gouveia V, Prange-Kiel J, von Schassen C, Böttner M, Jarry H, et al. Proliferation and apoptosis of hippocampal granule cells require local oestrogen synthesis. ***J Neurochem*** 2006; 97(4): 1136-44.

[Downloaded from feyz.kaums.ac.ir on 2025-08-01]