

Non-invasive treatment of advanced atherosclerotic stenosis in the rabbit carotid artery using low-level combined dual- frequency ultrasonication

Mehrad H¹, Mokhtari-Dizaji M^{1*}, Ghanaati H²

1- Department of Medical Physics, Faculty of Medical Sciences, Tarbiat Modares University, Tehran, I. R. Iran.

2- Advanced Diagnostic and Interventional Radiology Research Center (ADIR), Imam Khomeini Hospital, Tehran University of Medical Sciences, Tehran, I. R. Iran.

Received December 23, 2012; Accepted July 26, 2014

Abstract:

Background: The present study aimed to investigate the effect of low-level combined dual-frequency of 1 MHz and 150 kHz ultrasonication on fibro-lipid plaque with neovascularization in the rabbit common carotid artery.

Materials and Methods: In this experimental study, the common carotid arteries in 17 rabbits were injured perivascularly by liquid nitrogen, followed by a 1.5% cholesterol-rich diet for eight weeks. The animals were randomly divided into three groups including A: a cholesterol-rich diet (n=7) and evaluation at eighth week, B: control and discontinuation of cholesterol-rich diet (n=5) and evaluation at twelfth week and C: low-level combined dual-frequency ultrasonication and discontinuation of cholesterol-rich diet (n=7) and evaluation at twelfth week. Blood volume flow and blood mean velocity were measured by color Doppler ultrasonography. Moreover, mean wall thickness and percentage of luminal cross-sectional area of stenosis were measured by B-mode ultrasonographic and histological methods in the stenotic region of the common carotid artery.

Results: Results showed a significant reduction in the mean value for blood peak systolic pressure, blood mean pressure, blood mean velocity, mean wall thickness and percentage of luminal cross-sectional area of stenosis and a significant increase in the mean value for blood peak diastolic pressure and blood volume flow in group C compared with the other groups ($P<0.05$).

Conclusion: Enhanced inertial cavitation effect of low-level combined dual- frequency ultrasonication can cause the degradation of the microvessels and the fibro-lipid content, lipolysis and thrombolysis in the plaque and significantly dilate the luminal cross-sectional area of stenosis.

Keywords: Doppler ultrasonography, Carotid atherosclerosis, Low-level dual frequency ultrasonication, Cavitation, Histology

* Corresponding Author.

Email: mokhtarm@modares.ac.ir

Tel: 0098 21 828 83893

Fax: 0098 21 880 06544

Conflict of Interests: *No*

Feyz, Journal of Kashan University of Medical Sciences October, 2014; Vol. 18, No 4, Pages 292-307

Please cite this article as: Mehrad H, Mokhtari-Dizaji M, Ghanaati H. Non-invasive treatment of advanced atherosclerotic stenosis in the rabbit carotid artery using low-level combined dual- frequency ultrasonication. *Feyz* 2014; 18(4): 292-307.

درمان غیرتهاجمی تنگی آترواسکلروتیک پیشرفته در شریان کاروتید خرگوش با استفاده از تابش‌دهی امواج فراصوتی ترکیبی دو فرکانسه کم شدت

حسین مهرداد^۱، منیژه مختاری دیزجی^{۲*}، حسین فناعتی^۳

خلاصه:

سابقه و هدف: در این مطالعه برای اولین بار اثر تابش‌دهی امواج فراصوتی ترکیبی دو فرکانسه کم شدت ۱ MHz و ۱۵۰ kHz بر پلاک فیبرولیپیدی ریزرگ‌دار در کاروتید مشترک مدل خرگوش بررسی شده است. **مواد و روش‌ها:** در این مطالعه تجربی کاروتید مشترک ۱۷ راس خرگوش تحت آسیب برون رگی با نیتروژن مایع قرار گرفته و سپس همه خرگوش‌ها به مدت ۸ هفته، غذای پر کلسترول (۱/۵ درصد) مصرف کردند. پس از ۸ هفته خرگوش‌ها به‌طور تصادفی به سه گروه A: تغذیه پر کلسترول (n=۷) و بررسی در هفته هشتم، B: کنترل و قطع کلسترول (n=۵) و بررسی در هفته دوازدهم و C: تابش‌دهی امواج فراصوتی ترکیبی دو فرکانسه کم شدت و قطع کلسترول (n=۵) و بررسی در هفته دوازدهم تقسیم شدند. جریان حجمی و سرعت متوسط خون با تصویربرداری فراصوتی داپلر رنگی و میانگین ضخامت دیواره و درصد تنگی سطح مقطع لومن با دو روش تصویر برداری فراصوتی B-mode و بافت شناسی در محل تنگی شریان کاروتید بررسی شدند. **نتایج:** تحلیل آماری داده‌ها نشان دهنده کاهش معنی‌دار فشار پیک سیستولیک، فشار متوسط و سرعت متوسط خون، میانگین ضخامت دیواره و درصد تنگی سطح مقطع لومن شریان و همچنین افزایش معنی‌دار فشار پیک دیاستولیک و جریان حجمی خون در خرگوش‌های گروه C نسبت به دو گروه A و B بود ($P < 0.05$). **نتیجه‌گیری:** فروریزش تشدید شده حفره‌های صوتی ناشی از تابش‌دهی امواج فراصوتی ترکیبی دو فرکانسه کم شدت موجب لیپولیز، ترومبولیز و تخریب محتوای فیبرولیپیدی و ریزرگ‌ها در پلاک شده و در نتیجه باعث گشاد شدن موثر سطح مقطع لومن در ناحیه تنگی می‌شود.

واژگان کلیدی: داپلر اولتراسونوگرافی، آترواسکلروز کاروتید، امواج فراصوتی دو فرکانسه کم شدت، حفره‌سازی صوتی، بافت شناسی
دو ماهنامه علمی- پژوهشی فیض، دوره هجدهم، شماره ۴، مهر و آبان ۱۳۹۳، صفحات ۳۰۷-۲۹۲

مقدمه

پلاک‌های ناپایدار به پاره شدن بسیار مستعد می‌باشند و در صورت پیشرفت این نوع ضایعه آترواسکلروتیک، معمولاً ریزرگ‌های تغذیه کننده پلاک در اطراف هسته لیپیدی تشکیل می‌شوند و بدین ترتیب آن را به شکافته شدن مستعدتر می‌کنند. پلاک‌های پایدار معمولاً دارای پوشش فیبروزی ضخیم روی حوضچه آتروما بوده و این پوشش فیبروزی غنی از ماتریکس خارج سلولی و سلول‌های ماهیچه‌ای صاف و کلاژن است، همچنین، ممکن است غنی از سلول‌های عضلانی صاف و بافت همبند فیبروزی باشند و محتوای لیپیدی نداشته باشند (پلاک فیبروزی) و یا غنی از مواد کلسیفیه و بافت همبند فیبروزی بوده و دارای مقدار کمی محتوای لیپیدی باشند (پلاک کلسیمی یا سخت) [۱-۴]. عوامل اصلی تعیین کننده پارگی پلاک عبارتند از: ۱- محتوای سلول‌های کف آلود و لیپید خارج سلولی؛ ۲- توسعه و پیشرفت التهاب و متعاقباً نفوذ بیشتر ماکروفاژها به داخل لایه ایتیمیا؛ ۳- اندازه بزرگ و عدم ثبات هسته آتروما؛ ۴- ضخامت کم کلاهدک فیبروزی در برگیرنده هسته آتروما؛ و ۵- نورگ‌زایی و خونریزی درون پلاکی [۵، ۶]. نقاطی از پلاک‌های نرم که بیشتر در استرس ناشی از نیروهای بیومکانیکی و همودینامیکی به‌ویژه فشار خون و سرعت جریان خون بالا

آترواسکلروزیس یک بیماری مزمن است که بدون علامت و درد تا دهه‌ها رشد می‌کند تا اینکه تنگی و تغییر شکل عروق ایجاد شود. در این حالت ضایعه آترواسکلروزیس را پلاک آترواسکلروتیک پیشرفته می‌نامند که به دو گروه عمده پلاک‌های ناپایدار و پایدار تقسیم می‌شوند. پلاک‌های ناپایدار یا نرم معمولاً غنی از سلول‌های کف‌آلود و ماکروفاژها در لایه ایتیمیا می‌باشند که هنوز پوشش فیبروزی قابل ملاحظه‌ای روی آن‌ها تشکیل نشده است، و یا دارای پوشش فیبروزی (کلاهدک فیبروزی) نازک و بسیار ضعیف روی هسته آترومای غنی از کریستال‌های کلسترول، سلول‌های کف‌آلود و حوضچه‌های کوچک لیپیدی خارج سلولی می‌باشند.

^۱ دانش آموخته دکترای فیزیک پزشکی، گروه فیزیک پزشکی، دانشکده علوم پزشکی، دانشگاه تربیت مدرس

^۲ استاد، گروه فیزیک پزشکی، دانشکده علوم پزشکی، دانشگاه تربیت مدرس
^۳ استاد، گروه رادیولوژی، مرکز تحقیقات رادیولوژی مداخله‌ای و تصویربرداری پیشرفته، بیمارستان امام خمینی، دانشگاه علوم پزشکی تهران

* نشانی نویسنده مسئول:

تهران، دانشگاه تربیت مدرس، دانشکده علوم پزشکی، گروه فیزیک پزشکی

دورنویس: ۰۲۱ ۸۸۰۰۶۵۴۴

تلفن: ۰۲۱ ۸۲۸۸۳۸۹۳

پست الکترونیک: mokhtarm@modares.ac.ir

تاریخ پذیرش نهایی: ۹۳/۵/۴

تاریخ دریافت: ۹/۱۰/۲

می‌باشند، بیشتر در معرض شکافت قرار می‌گیرند. پارگی کلاهیک فیبروزی، باعث فعال شدن مواد ترومبوزیس و در نهایت تشکیل ترومبوز در لومن شریان می‌شود. تشکیل ترومبوز در لومن می‌تواند بی‌درنگ شریان را ببندد، ولی بیشتر اوقات آن‌ها کنده شده و در داخل جریان خون حرکت می‌کنند تا سرانجام به شاخه‌های کوچک‌تر رسیده و باعث ترومبوآمبولی شده و نتایجی چون حمله مغزی یا حمله قلبی به‌وجود آورند [۸،۷]. در ابتدا وقتی آترو-اسکلروزیس رشد می‌کند فقط دیواره شریان ضخیم می‌شود و به سبب عکس‌العمل جبرانی دیواره، قطر لومن کاهش نیافته و شریان بدون تنگی است و در این مرحله روش‌های تشخیصی که مقادیر چربی خون، فشار خون و ضخامت دیواره شریان را اندازه می‌گیرند، مهم‌تر از روش‌هایی هستند که سرعت و جریان حجمی خون یا قطر و سطح مقطع لومن را اندازه می‌گیرند [۹]. تنگی در واقع یک رویداد نهایی در فرآیند آترواسکلروزیس است که ناشی از زخم شدن‌ها و شکافت‌های تکراری پلاک سرشار از سلول‌های کف‌آلود (پلاک ناپایدار نوع الف) و ترمیم‌های متعاقب آن است که منجر به ایجاد پوشش کلاهیک فیبروزی ضعیف روی محتوای لیپیدی (پلاک ناپایدار نوع ب) می‌شود و به‌طور مستقیم از ضایعه آترواسکلروتیک ناشی نمی‌شود. پس فیروز سازمان‌یافته‌ای که از سلول‌های ماهیچه‌ای صاف و لخته خون نشات می‌گیرد محل آسیب را پوشش می‌دهد. نواحی تنگ شده چه بر اثر ترومبوزیس و چه بر اثر رشد کلاهیک فیبروزی یا هسته آتروما، باعث افزایش پارامترهای سرعت جریان خون، ضخامت دیواره، درصد تنگی قطر لومن و درصد تنگی سطح مقطع لومن شریان و همچنین موجب کاهش جریان حجمی خون در محل تنگی می‌شوند [۱۰]. عروق کرونری قلب و محل دو شاخه شدن کاروتید از نواحی بسیار مهمی هستند که اگر دچار تنگی شوند موجب کم‌خونی در قلب و مغز می‌شوند. درجه تنگی شریان کاروتید نه تنها با میزان ریسک فاکتور حملات مغزی رابطه دارد، بلکه با میزان ریسک فاکتور حملات قلبی نیز ارتباط دارد [۱۱]. قطر لومن (D)، ضخامت لایه اینتیمای-مدیا (IMT)، ضخامت دیواره (WT)، میانگین ضخامت دیواره (MWT)، درصد تنگی قطر لومن (LDS%) و درصد تنگی سطح مقطع لومن (LAS%) شریان کاروتید از پارامترهای مهمی هستند که معمولاً توسط سیستم‌های تصویربرداری توموگرافی کامپیوتری (CT)، تشدید مغناطیسی (MRI)، فراصوتی درون عروقی (IVUS) و فراصوتی B-mode اندازه‌گیری می‌شوند [۱۶-۱۲]. با این همه، در مطالعات ضایعات آترواسکلروتیک روش بافت‌شناسی یک روش طلایی محسوب می‌شود [۱۷]. با توجه به مطالب فوق‌الذکر، بیماری‌های عروقی که موجب کم‌خونی جدی در نقاط

مختلف بدن به‌خصوص در قلب، مغز و پا می‌شوند بسیار خطرناک‌اند و تشخیص و رگ‌گشایی به‌موقع در چنین شرایطی کاملاً ضروری می‌باشد. پیوند رگ، بالون آنژیوپلاستی و استنت گذاری روش‌های مرسوم برای برطرف کردن تنگی در عروق کرونری قلب می‌باشند [۱۹،۱۸]. برای درمان تنگی ناشی از پلاک-های سخت کلسیمی و همچنین تنگی مجدد ناشی از نصب استنت (Neointima Hyperplasia) در عروق کرونری از روش آترکتومی چرخشی استفاده می‌شود [۲۰]. همچنین، برای درمان تنگی در شریان کاروتید از روش‌های استنت گذاری و جراحی اندآترکتومی و برای درمان تنگی ناشی از پلاک فیبروزی در شریان‌های نیم تنه پایین بدن از روش‌های اولتراسوند آنژیوپلاستی، لیزر آترکتومی و آترکتومی چرخشی استفاده می‌شود. روش‌های تهاجمی جراحی و روش‌های مداخله‌ای پرهزینه و گاهی برای بیمار پرخطر می‌باشند. این روش‌ها در صورت موفقیت هم، خاصیت وازوموتور رگ را از بین می‌برند. همچنین، ممکن است به بافت لایه مدیا نیز آسیب وارد شود [۲۴-۲۱]. لذا، در کنار پیشرفت روش‌های درمانی تهاجمی (جراحی)، حداقل تهاجمی (مداخله‌ای) و غیر تهاجمی دارویی، توسعه روش‌های درمانی غیر تهاجمی (غیر دارویی) که کم‌هزینه و کم‌خطر بوده و بتوانند ساختار و عملکرد رگ را نیز حفظ کنند، لازم و ضروری به‌نظر می‌رسد. تا به امروز فقط چهار روش غیر تهاجمی در مراکز بالینی نهادینه شده‌اند: ۱- استفاده از امواج شوکی برون بدنی (Extracorporeal Shockwave Therapy) برای نو رگ‌زایی (Neovascularization) در عروق قلبی مسدود شده؛ ۲- استفاده از لیزر کم انرژی (Low Level Laser) برون‌جمجمه‌ای برای درمان کم‌خونی عروق مغزی؛ ۳- استفاده از امواج فراصوتی کم‌شدت به‌همراه تجویز دارو برای افزایش میزان ترومبولیز عروق مغزی؛ و ۴- استفاده از روش (Enhanced External Counterpulsation) EECF برای افزایش جریان خون فاز دیاستول قلب [۲۵]. امروزه در تحقیقات مربوط به مدل‌های حیوانی، از روش غیر تهاجمی امواج فراصوتی متمرکز پراشده (HIFU) برای نابود کردن سلول‌های سرطانی توموری استفاده می‌شود. در این سیستم اگر پرتو دقیقاً روی هدف تابش‌دهی نشود، موجب انهدام و تخریب بافت‌های سالم اطراف می‌شود [۲۶]. اخیراً امکان هدف‌گیری برون بدنی این پرتوها روی پلاک آترواسکلروتیک در شریان فمورال خوک و ایجاد سوراخ در توده پلاک برای باز کردن مسیر جریان خون با موفقیت انجام شده است. اثر گرمایی ناشی از متمرکز شدن پرتو فراصوتی مهم‌ترین عامل در ایجاد سوراخ و برش در بافت پلاک است. برای استفاده از این روش جراحی غیر تهاجمی نیاز به

هدف ارایه پروتوکل‌های درمانی جدید باشد، لذا یک مدل حیوانی می‌تواند جایگزین خوبی برای این منظور باشد. در حوزه مطالعات مربوط به آترواسکلروزیس بهترین مدل حیوانی خرگوش می‌باشد. ملاحظه شده است که غذای پرکلسترول موجب تغییراتی شبیه پلاک آترواسکلروتیک انسان در شریان خرگوش می‌شود [۳۴]. هم-چنین، با آسیب وارد کردن به شریان حیوان و سپس اعمال رژیم غذایی پرکلسترول، می‌توان سرعت رشد پلاک آترواسکلروتیک را افزایش داد [۳۶،۳۵]. همان‌گونه که ذکر شد، اثر امواج فراصوتی ترکیبی دو فرکانس کم شدت ۱ MHz و ۱۵۰ kHz بر کاهش حجم تومور موش بررسی شده است، ولی اینکه آیا این پروتوکل درمانی غیرتهاجمی می‌تواند تنگی آترواسکلروتیک پیشرفته را کم کند تاکنون بررسی نشده است. برای همین منظور لازم بود تا یک مدل پلاک فیبرولییدی ریزرگ‌دار با محتوای لیپیدی و ضخامت دیواره قابل ملاحظه و درصد تنگی بالای ۷۰ درصد (آترواسکلروتیک پیشرفته) برای بررسی در اختیار داشته باشیم. لذا در این مطالعه با ارایه یک مدل آترواسکلروتیک با مشخصات فوق‌الذکر در کاروتید مشترک خرگوش، اثر درمانی تابش‌دهی روزانه برون بدنی امواج فراصوتی ترکیبی دو فرکانس کم شدت ۱ MHz و ۱۵۰ kHz بر روی آن برای اولین بار مورد بررسی قرار گرفت.

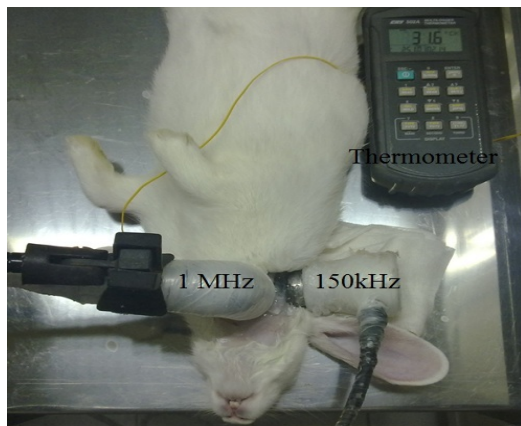
مواد و روش‌ها

حیوانات

در این مطالعه تجربی، پلاک آترواسکلروتیک پیشرفته با محتوای فیبرولییدی ریزرگ‌دار در کاروتید مشترک خرگوش‌ها به روشی که قبلاً گزارش شده است، ایجاد گردید [۱۶]. به‌طور خلاصه شریان کاروتید مشترک سمت راست خرگوش‌ها با عمل جراحی تحت آسیب برون‌رنگی با نیتروژن مایع قرار گرفته و سپس به مدت ۸ هفته خرگوش‌ها تحت تغذیه با رژیم غذایی پرکلسترول ۱/۵ درصد قرار گرفتند. در این مطالعه تجربی پس از ۸ هفته خرگوش‌ها به‌طور تصادفی به سه گروه A: تغذیه پرکلسترول (n=۷) و بررسی در هفته هشتم، B: کنترل و قطع کلسترول (n=۵) و بررسی در هفته دوازدهم و C: تابش‌دهی روزانه برون‌بدنی امواج فراصوتی ترکیبی دو فرکانس ۱ MHz با مد پیوسته و شدت ۲ وات بر سانتی‌متر مربع و ۱۵۰ kHz با مد پیوسته و شدت ۰/۲ وات بر سانتی‌متر مربع و قطع کلسترول (n=۵) و بررسی در هفته دوازدهم تقسیم شدند. گروه A در انتهای هفته هشتم تحت بررسی با تصویربرداری فراصوتی B-mode و داپلر رنگی قرار گرفته و بعداً برای انجام عملیات بافت‌شناسی با دوز بالای پنتوباریتال

یک سیستم تصویربرداری فراصوتی یا تشدید مغناطیسی با قدرت تفکیک بسیار بالا هست که با سیستم درمانی مرتبط بوده و بتوان هم‌زمان عمل تابش‌دهی و مشاهده محل ضایعه را کنترل کرد [۲۷]. فراهم کردن این شرایط موجب افزایش هزینه درمان شده و نیاز به زیر سیستم‌های الکترونیکی و کامپیوتری پیشرفته دارد. هم‌چنین، در روش گرمایی همه سلول‌های تحت تابش از بین می‌روند و اگر دقت نشود ممکن است به سلول‌های مجاور نیز آسیب وارد شود. علاوه بر این، سوراخ و برش گرمایی ممکن است منجر به ایجاد التهاب، نکروز و ترومبوزیس در محل عمل شده و پس از مدتی تنگی مجدد با شدت بیشتری ایجاد گردد. اخیراً از تابش‌دهی امواج فراصوتی با شدت کم در حضور ریزحباب‌ها برای انهدام سلول‌های سرطانی و توموری استفاده می‌شود. در این روش فقط به سلول‌های مجاور محیط‌های آبگون مانند مویرگ‌ها که دارای ریزجریان‌های آهسته هستند و ریزحباب‌ها می‌توانند نفوذ کنند، آسیب وارد می‌شود و به سایر بافت‌ها و سلول‌ها خطری متوجه نیست. فروریزش ریزحباب‌ها و انرژی مکانیکی حاصل از آن عامل اصلی در وارد کردن ریزآسیب‌های مکانیکی بسیار قوی به سلول‌های مجاور ریزرگ‌های تغذیه‌کننده تومور می‌باشد [۲۹،۲۸]. همین اثر در تابش‌دهی امواج فراصوتی ترکیبی دو فرکانس کم شدت و بدون حضور ریزحباب‌ها نیز مشاهده شده است. پدیده حفره‌سازی صوتی (Cavitation) در امواج فراصوتی فرکانس پایین (در حد چند کیلوهرتز) نسبت به امواج با فرکانس بالا (در حد چند مگاهرتز) در شدت‌های یکسان بیشتر است. از سوی دیگر ترکیب هم‌زمان تابش‌دهی در شرایط محیط آبی موجب افزایش بهره تولید پدیده حفره‌سازی صوتی می‌شود [۳۰]. با به‌کارگیری هم‌زمان ترکیبی از امواج فراصوتی کم شدت در دو محدوده فرکانسی کیلوهرتز پایین و مگاهرتز بالا، می‌توان هم تولید حفره‌ها توسط موج فرکانس پایین (کیلوهرتز) را بالا برد و هم ارتعاش بیشتر حفره‌ها و در نتیجه فروریزش آن‌ها را توسط موج فرکانس بالا (مگاهرتز) فراهم کرد و این فرآیند به‌نوبه خود می‌تواند موجب افزایش فرآیند ریزآسیب‌های مکانیکی بسیار قوی به سلول‌ها شود [۳۲،۳۱]. به‌عنوان نمونه نشان داده شده است که تابش امواج فراصوتی ترکیبی دو فرکانس کم شدت ۱ MHz و ۱۵۰ kHz در محیط آبی دارای اثر هم‌افزایی در ایجاد پدیده حفره‌سازی گذرا بوده [۳۲] و تابش‌دهی هم‌زمان این دو فرکانس اثر درمانی بیشتری در کاهش حجم تومور سرطان پستان مدل حیوانی موش Balb/c در مقایسه با مجموع اثر درمانی تابش‌دهی هر کدام از این فرکانس‌ها به تنهایی دارد [۳۳]. بررسی مستقیم ضایعات آترواسکلروزیس در انسان بسیار مشکل است؛ به‌ویژه وقتی که

دماسنج دیجیتال ترموکوپل، پروتوکل زمانی تابش‌دهی به دست آمد. تابش‌دهی روزانه به مدت ۶ دقیقه (۳ دقیقه تابش، ۲ دقیقه قطع تابش و مجدداً ۳ دقیقه تابش) به ازای هر خرگوش انجام پذیرفت. در این قسمت از مطالعه حداکثر سعی و تلاش بر این شد که محل تلاقی پرتوهای دو ترانسدیوسر دقیقاً روی محل ضایعه آترو-اسکلروتیک منطبق شوند (شکل شماره ۱).



شکل شماره ۱- نحوه تابش‌دهی به محل تنگی در شریان کاروتید مشترک سمت راست خرگوش‌های گروه C (تابش‌دهی امواج فراصوتی ترکیبی دو فرکانسه کم شدت و قطع کلسترول و بررسی در هفته دوازدهم)

مطالعات تصویربرداری B-mode

برای اندازه‌گیری میانگین ضخامت دیواره و درصد تنگی سطح مقطع لومن شریان، خرگوش‌ها تحت بررسی با دستگاه تصویربرداری فراصوتی B-mode به روشی که قبلاً ذکر شده است قرار گرفتند [۱۶]. به‌طور خلاصه فیلم‌های حاوی حرکت دیواره شریان در سه سیکل قلبی، توسط برنامه جدید پردازش کامپیوتری بر اساس الگوریتم‌های برنامه نویسی دینامیکی و بیشینه‌گرادیان، مورد آنالیز قرار گرفتند. در این روش نقاط مرجع و تابع COST به‌ترتیب بر اساس الگوریتم‌های برنامه نویسی دینامیکی و بیشینه‌گرادیان اختیار شدند [۳۸،۳۷]. داده‌های مربوط به هر فریم استخراج و مقدار میانگین هر اندازه‌گیری در برنامه نرم افزاری Excel 2010 مورد محاسبه قرار گرفتند. مقادیر کمی میانگین ضخامت دیواره (MWT) و درصد تنگی سطح مقطع لومن (LAS%) در هر شریان به‌صورت زیر محاسبه گردیدند [۱۶]:

$$MWT = (D'' - D') / 2$$

$$LAS\% = [(D^2 - D'^2) / D^2] \times 100$$

در این معادلات پارامترهای D، D' و D'' به‌ترتیب میانگین زمانی قطر لومن در ناحیه سالم شریان، میانگین زمانی قطر لومن در ناحیه

سدیم قربانی شدند. دو گروه بعدی به مدت ۸ هفته دیگر نیز تحت مطالعه قرار گرفتند. گروه B تحت تغذیه عادی و بدون کلسترول قرار گرفت، ولی گروه C علاوه بر تغذیه عادی و بدون کلسترول، تحت تابش‌دهی امواج فراصوتی ترکیبی دو فرکانسه کم شدت قرار گرفت. گروه B و C در انتهای هفته دوازدهم تحت بررسی با تصویربرداری فراصوتی B-mode و داپلر رنگی قرار گرفته و بعداً برای انجام عملیات بافت شناسی قربانی شدند.

اندازه‌گیری پارامترهای چربی خون

برای مقایسه میزان پارامترهای چربی خون در گروه‌های مطالعه، نمونه‌های خون هر سه گروه پس از بیهوشی و قبل از قربانی شدن، به طریق وارد کردن سرنگ به بطن قلب خرگوش‌ها، جمع‌آوری گردید و در فریزر ۲۰- درجه سانتی‌گراد نگهداری شدند تا میزان کلسترول تام (TCH)، لیپوپروتئین با چگالی پایین (LDL)، تری‌گلیسرید (TG) و لیپوپروتئین با چگالی بالا (HDL) اندازه‌گیری شوند. غلظت ترکیبات فوق توسط دستگاه اتوآنالیزر اندازه‌گیری شد.

اندازه‌گیری پارامترهای فشار خون

قبل از شروع عمل جراحی، ۵ خرگوش سالم پس از بیهوشی با تزریق زیرجلدی زایلازین (۵ میلی‌گرم به ازای هر کیلوگرم وزن حیوان) و کتامین (۵۰ میلی‌گرم به ازای هر کیلوگرم وزن حیوان)، به پشت خوابانیده شده و تعداد ضربان قلب (HR)، فشار پیک سیستولیک (P_s)، فشار پیک دیاستولیک (P_d) و فشار متوسط (P_{mean}) توسط دستگاه فشارسنج حیوانی pet MAP graphic از محل ساعد خرگوش‌ها به روشی که قبلاً ذکر شده است ثبت شد [۱۶]. این پارامترها در خرگوش‌های گروه‌های آزمایشی نیز قبل از قربانی شدن آن‌ها اندازه‌گیری شدند. هم‌چنین، توسط دستگاه سونوگرافی Sonix Touch Ultrasound System برای اندازه‌گیری جریان حجمی و سرعت متوسط خون از شریان کاروتید مشترک هر سه گروه تصویربرداری فراصوتی داپلر رنگی به‌عمل آمد.

کنترل دمایی محل تابش‌دهی

برای رعایت شرط کنترل دمایی زیر حد هایپرترمی (کم‌تر از ۴۱ درجه سانتی‌گراد) در نزدیکی محل ضایعه، با تابش‌دهی امواج فراصوتی ترکیبی دو فرکانسه کم شدت ۱ MHz و ۱۵۰ kHz به محل کاروتید مشترک سمت راست خرگوش‌ها و با قرار دادن سیم‌های ترموکوپل زیر پوست و بررسی دمایی با

که در رابطه فوق، λ پارامتر جبران است که برای خطای نوع اول به میزان ۰/۰۵ و خطای نوع دوم به میزان ۰/۱ و مقدار λ برابر با ۹/۶۴ منظور شد. مقدار Δ نیز از رابطه زیر محاسبه گردید:

$$A = \frac{1}{\sigma^2} \sum_{i=1}^K (\mu_i - \mu_m)^2,$$

$$\mu_m = \frac{1}{K} \sum_{j=1}^K \mu_j$$

K تعداد گروه‌ها، σ انحراف معیار، μ_i نشان دهنده میانگین هر گروه و μ_m میانگین حاصل از میانگین گروه‌ها است. روابط مزبور اساس برآورد نمونه در برنامه Minitab 15 در نسخه ۱۵ است که در تحقیق حاضر از آن برای برآورد حجم نمونه استفاده شده است. تعداد نمونه‌ها برای هر گروه ۳ راس خرگوش برآورد گردید که در مطالعه ما حداقل ۵ خرگوش استفاده شده است.

نتایج

بررسی نتایج پارامترهای چربی خون

میانگین و انحراف معیار مقادیر کلسترول تام (TCH)، لیپوپروتئین با چگالی پایین (LDL)، تری‌گلیسیرید (TG) و لیپو-پروتئین با چگالی بالا (HDL) خرگوش‌های گروه A (تغذیه پر کلسترول) در انتهای هفته هشتم و خرگوش‌های دو گروه B (کنترل و قطع کلسترول) و C (تابش‌دهی امواج فراصوتی ترکیبی دو فرکانسه کم شدت و قطع کلسترول) در انتهای هفته دوازدهم اندازه‌گیری شدند. نتایج این فاز از مطالعه که در نمودار شکل شماره ۲ ارائه شده است گویای تاثیر معنی‌دار قطع کلسترول در کاهش مقادیر پارامترهای کلسترول تام (TCH)، لیپوپروتئین با چگالی پایین (LDL)، تری‌گلیسیرید (TG) و لیپوپروتئین با چگالی بالا (HDL) در دو گروه B و C نسبت به گروه A می‌باشد. بین دو گروه B و C تمایز معنی‌داری مشاهده نشد.

بررسی نتایج پارامترهای فشار خون

میانگین و انحراف معیار تعداد ضربان قلب (HR)، فشار پیک سیستولیک (P_s)، فشار پیک دیاستولیک (P_d) و فشار متوسط (P_{mean}) توسط فشار سنج حیوانی در خرگوش‌های سالم و خرگوش‌های گروه‌های آزمایشی در جدول ۱ ارائه شده‌اند. تجزیه و تحلیل داده‌ها حاکی از آن بودند که تابش‌دهی امواج فراصوتی ترکیبی دو فرکانسه کم شدت و قطع کلسترول موجب کاهش معنی‌دار پارامترهای فشار خون (به‌جز فشار پیک دیاستو-لیک که افزایش یافت) در گروه C نسبت به دو گروه A و B می‌شود. این نتایج نشان می‌دهند مقادیر فشار خون خرگوش‌ها در گروه C تا حد زیادی بهبود یافته‌اند.

پیشینه تنگی شریان و میانگین زمانی قطر رگ در بین دو لایه ادونتیا در ناحیه پیشینه تنگی شریان هستند که توسط برنامه جدید پردازش کامپیوتری محاسبه شدند.

مطالعات بافت شناسی

پس از تصویر برداری، همه خرگوش‌ها در هر سه گروه قربانی شده و مطالعات بافت شناسی به روشی که قبلاً ذکر شده است، انجام شد [۱۶]. تمام نمونه‌های روی لام با میکروسکوپ نوری (Olympos BX51, Japan) تحت بررسی و تصویر برداری دیجیتالی قرار گرفتند. در مرحله آخر تصاویر دیجیتالی به‌دست آمده مورد تفسیر بافت شناسی قرار گرفتند. برای محاسبه درصد تنگی سطح مقطع لومن یک قطعه ۱/۵ میلی‌متری از ناحیه سالم مجاور ناحیه آسیب دیده برای مقایسه و محاسبه انتخاب و مورد بررسی قرار گرفت. ضخامت دیواره در این نمونه‌ها به‌صورت فاصله بین لایه الاستیک داخلی و لبه آزاد لومن در شریان‌های سالم تعریف شد. کمیت میانگین ضخامت دیواره (MWT) به‌صورت میانگین ضخامت ۴ دیواره پیشینه شریان در محل تنگی و درصد تنگی سطح مقطع لومن (LAS%) نیز از معادله زیر حاصل شد [۱۶]:

$$LAS\% = [(A-A')/A] \times 100$$

A و A' به ترتیب سطح مقطع لومن در ناحیه سالم شریان و ناحیه پیشینه تنگی شریان می‌باشند. مقادیر MWT و LAS% توسط برنامه نرم‌افزاری آنالیز تصویر Image Tools محاسبه گردیدند. تمام نمونه‌های روی لام با میکروسکوپ نوری، تحت بررسی و تصویربرداری قرار گرفتند. در مرحله آخر تصاویر به‌دست آمده مورد تفسیر بافت شناسی قرار گرفتند.

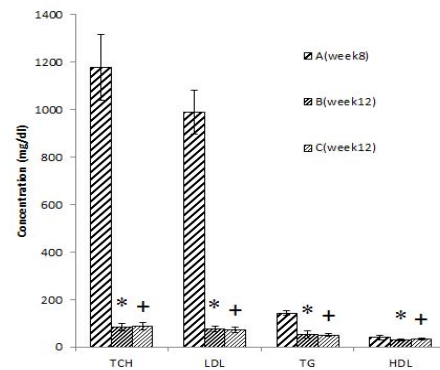
روش آماری

برای بررسی آماری، ابتدا نرمال بودن توزیع گروه‌ها با استفاده از آزمون Kolmogorov-Smirnov انجام گردید. مقایسه میانگین داده‌های به‌دست آمده در گروه‌های مورد بررسی با استفاده از آنالیز واریانس یک‌طرفه با سطح اطمینان ۹۵ درصد (عدد P کم‌تر از ۰/۰۵) انجام گرفت. بررسی‌های تکمیلی برای مقایسه‌های چندگانه با استفاده از آزمون کمترین تفاوت معنی‌دار (Least Significant Difference) انجام گردید. با توجه به تعداد گروه‌های مورد بررسی، حجم نمونه لازم (n) برای آنالیز واریانس با استفاده از رابطه زیر به‌دست آمد [۳۹]:

$$n = \frac{\lambda}{\Delta}$$

بررسی نتایج تصویر برداری فراصوتی

تجزیه و تحلیل داده‌ها نشان دادند که به سبب تنگی بیش از حد لومن در گروه‌های A و B، جریان حجمی خون (Blood Mean Volum Flow) و سرعت متوسط خون (Blood Mean Velocity) قابل ارزیابی نیستند، ولی پس از تابش‌دهی امواج فراصوتی ترکیبی دو فرکانسه کم شدت و قطع کلسترول در گروه C و باز شدن لومن شریان، قادر به اندازه‌گیری پارامترهای همودینامیکی توسط سیستم داپلر رنگی شدیم. در گروه C میانگین مقادیر جریان حجمی و سرعت متوسط خون به ترتیب $0/19 \pm 0/05$ میلی‌لیتر بر ثانیه و $7/81 \pm 4/13$ سانتی‌متر بر ثانیه به‌دست آمد (شکل شماره ۴). در تصاویر فراصوتی B-mode گروه A، حضور پلاک فیبرولیپیدی با درجه تنگی بالا و پدیده نو رگ‌زایی درون پلاکی به‌طور واضح مشاهده شد (شکل شماره ۵). در تصاویر فراصوتی B-mode گروه B نیز حضور پلاک فیبرولیپیدی با درجه تنگی بالا و پدیده نو رگ‌زایی درون پلاکی به‌طور واضح مشهود بود (شکل شماره ۶). هم‌چنین، در تصاویر فراصوتی B-mode گروه C نو رگ‌زایی درون پلاکی دیده نشد، ولی هنوز پلاک فیبرولیپیدی با اندازه کوچک‌تر از دو گروه قبلی مشاهده شد (شکل شماره ۷).

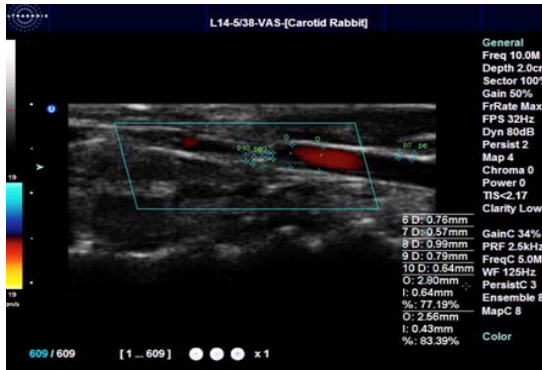


شکل شماره ۲- نمودار مقایسه میانگین و انحراف معیار مقادیر کلسترول تام (TCH)، لیپوپروتئین با چگالی پایین (LDL)، تری‌گلیسیرید (TG) و لیپوپروتئین با چگالی بالا (HDL) میان گروه‌های مورد مطالعه $P < 0/05$ * و $P < 0/05$ + در مقایسه با گروه (A)

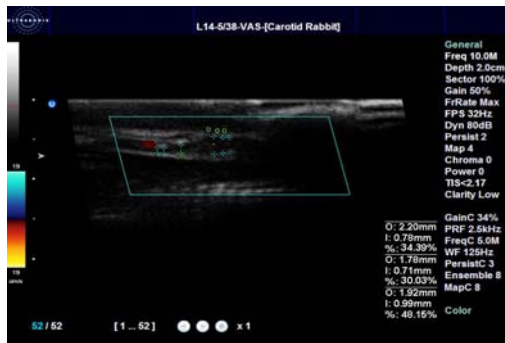
بررسی نتایج کنترل دمایی محل تابش‌دهی با تابش‌دهی امواج فراصوتی ترکیبی دو فرکانسه کم شدت ۱ MHz و ۱۵۰ kHz به محل ضایعه، میانگین و انحراف معیار تغییرات دما بر حسب زمان (۳ بار تکرار آزمایش) به‌دست آمد. پروتوکول زمانی تابش‌دهی ۳ دقیقه تابش، ۲ دقیقه قطع تابش (برای کاهش دما به زیر حد هایپرترمی) و مجدداً ۳ دقیقه تابش بود (شکل شماره ۳).

جدول شماره ۱- مقایسه میانگین و انحراف معیار پارامترهای فشار خون در خرگوش‌های سالم و خرگوش‌های گروه‌های آزمایشی

پارامترهای فشار خون	ضربان قلب (ضربان در دقیقه) (HR)	فشار پیک سیستولیک (میلی‌متر جیوه) (P_s)	فشار پیک دیاستولیک (میلی‌متر جیوه) (P_d)	فشار متوسط (میلی‌متر جیوه) (P_{mean})
خرگوش‌های سالم و قبل از جراحی	112 ± 16	122 ± 9	78 ± 4	89 ± 12
گروه A (تغذیه پرکلسترول و بررسی در انتهای هفته هشتم)	125 ± 21	142 ± 13	71 ± 6	98 ± 8
گروه B (کنترل و قطع کلسترول و بررسی در انتهای هفته دوازدهم)	120 ± 18	138 ± 13	74 ± 8	95 ± 7
گروه C (تابش‌دهی امواج فراصوتی ترکیبی دو فرکانسه کم شدت و قطع کلسترول و بررسی در انتهای هفته دوازدهم)	117 ± 21	128 ± 4	77 ± 6	93 ± 10

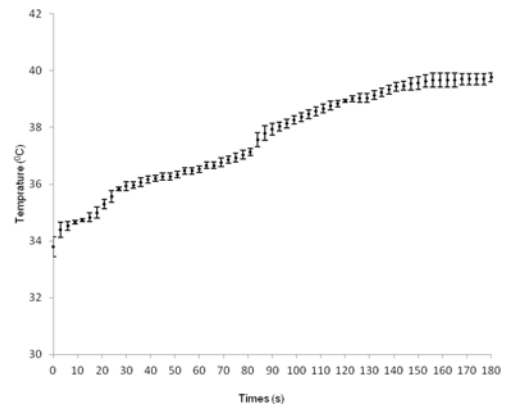


شکل شماره ۶- اندازه‌گیری قطر رگ بین دو لایه ادونتیتا در ناحیه بیشینه تنگی شریان ($D'' = 2/56$ mm)، قطر لومن در ناحیه بیشینه تنگی شریان ($D' = 0/43$ mm)، قطر لومن در ناحیه سالم شریان ($D = 2/80$ mm) و درصد تنگی قطر لومن در ناحیه بیشینه تنگی شریان (۸۳/۳۹ درصد) توسط سیستم تصویر برداری فراصوتی B-mode از کاروتید مشترک خرگوش‌ها در گروه B در انتهای هفته دوازدهم

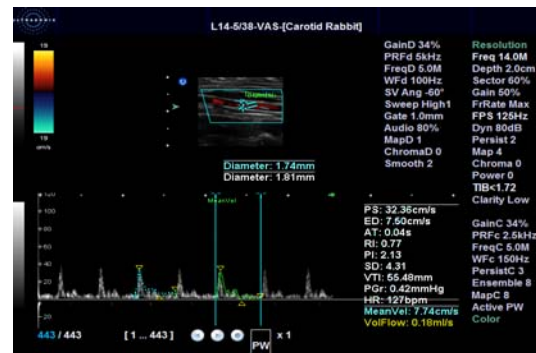


شکل شماره ۷- اندازه‌گیری قطر رگ بین دو لایه ادونتیتا در ناحیه بیشینه تنگی شریان ($D'' = 2/20$ mm)، قطر لومن در ناحیه بیشینه تنگی شریان ($D' = 0/99$ mm)، قطر لومن در ناحیه سالم شریان ($D = 1/92$ mm) و درصد تنگی قطر لومن در ناحیه بیشینه تنگی شریان (۴۸/۱۵ درصد) توسط سیستم تصویر برداری فراصوتی B-mode از کاروتید مشترک خرگوش‌ها در گروه C در انتهای هفته دوازدهم

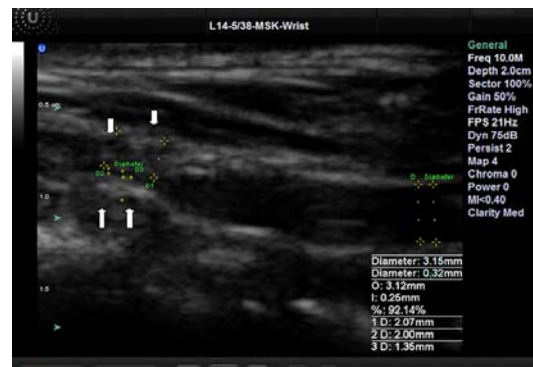در هر سه گروه، قطر رگ بین دو لایه ادونتیتا در ناحیه بیشینه تنگی شریان (D'') و قطر لومن در ناحیه بیشینه تنگی شریان (D') و قطر لومن در ناحیه سالم شریان (D) و درصد تنگی قطر لومن در ناحیه بیشینه تنگی شریان (LDS%)، مستقیماً از روی تصاویر سیستم تصویر برداری فراصوتی B-mode محاسبه گردیدند (شکل‌های شماره ۵ الی ۷)، ولیکن برای به حداقل رساندن خطای انسانی و برآورد دقیق میانگین زمانی ضخامت دیواره و درصد تنگی سطح لومن شریان فیلم‌های ۳ ثانیه‌ای فراصوتی B-mode در برنامه کامپیوتری نوشته شده توسط گروه ما پردازش شد. میانگین انحراف معیار میانگین ضخامت دیواره (MWT) و درصد تنگی سطح لومن (LAS%) شریان کاروتید مشترک در گروه A به ترتیب $2/37 \pm 0/14$ میلی‌متر و $76/19 \pm 8/90$ درصد، در گروه B به ترتیب



شکل شماره ۳- نمودار میانگین و انحراف معیار تغییرات دما بر حسب زمان در گروه C (تابش دهی امواج فراصوتی ترکیبی دو فرکانس کم شدت و قطع کلسترویل و بررسی در هفته دوازدهم)

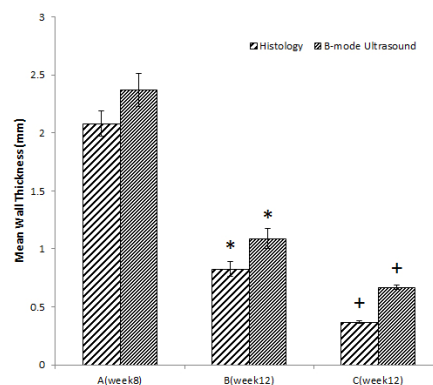


شکل شماره ۴- اندازه‌گیری جریان حجمی خون ($0/18$ میلی‌لیتر بر ثانیه) و سرعت متوسط خون ($7/74$ سانتی متر بر ثانیه) توسط سیستم تصویر برداری داپلر رنگی در ناحیه بیشینه تنگی شریان کاروتید مشترک خرگوش‌ها از گروه C در انتهای هفته دوازدهم

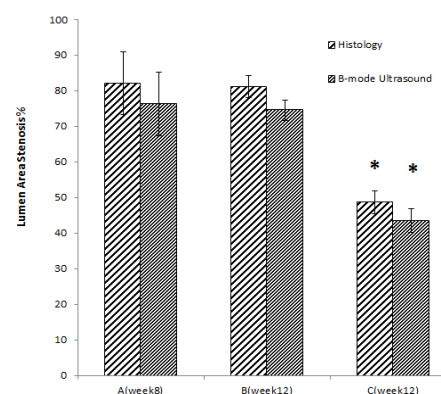


شکل شماره ۵- اندازه‌گیری قطر رگ بین دو لایه ادونتیتا در ناحیه بیشینه تنگی شریان ($D'' = 3/15$ mm)، قطر لومن در ناحیه بیشینه تنگی شریان ($D' = 0/32$ mm)، قطر لومن در ناحیه سالم شریان ($D = 2/07$ mm) و درصد تنگی قطر لومن در ناحیه بیشینه تنگی شریان (۹۲/۱۴ درصد) توسط سیستم تصویر برداری فراصوتی B-mode از شریان کاروتید مشترک خرگوش‌ها در گروه A در انتهای هفته هشتم. فلش‌ها نو رگ‌زایی درون پلاکی را نشان می‌دهند.

برابر $1/092 \pm 0/08$ میلی‌متر و $74/54 \pm 2/83$ درصد و بالاخره در گروه C به ترتیب $0/67 \pm 0/02$ میلی‌متر و $43/51 \pm 3/39$ درصد ارزیابی شدند (شکل‌های شماره ۸ و ۹). میانگین ضخامت دیواره شریان در گروه B نسبت به گروه A از افت شدیدی برخوردار بود، در حالی که درصد تنگی لومن تقریباً در دو گروه تغییر چندانی نداشت. نتایج بررسی آماری اندازه‌گیری میانگین مقادیر MWT و LAS% با آزمون آنالیز واریانس یک طرفه با سطح اطمینان ۹۵ درصد و عدد P کم‌تر از $0/05$ کاهش معنی‌دار مقادیر این دو پارامتر را در گروه C نسبت به دو گروه A و B نشان داد.




شکل شماره ۸- نمودار مقایسه میانگین و انحراف معیار میانگین ضخامت دیواره (MWT) شریان کاروتید مشترک میان خرگوش‌های گروه‌های A (تغذیه پرکلسترول و بررسی در هفته هشتم) و B (کنترل و قطع کلسترول و بررسی در هفته دوازدهم) و C (تابش‌دهی امواج فراصوتی ترکیبی دو فرکانسه کم شدت و قطع کلسترول و بررسی در هفته دوازدهم) با دو روش تصویربرداری فراصوتی B-mode و بافت شناسی ($P < 0/05$) در مقایسه با گروه A و $P < 0/05$ در مقایسه با گروه B)



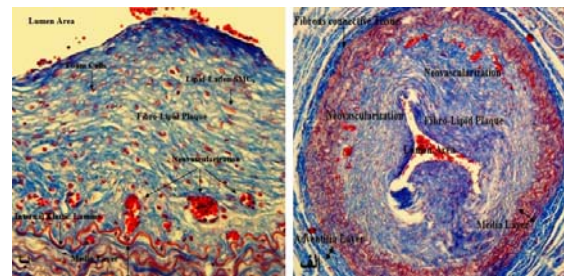
شکل شماره ۹- نمودار مقایسه میانگین و انحراف معیار درصد تنگی سطح لومن (LAS%) شریان کاروتید مشترک میان خرگوش‌های گروه‌های A (تغذیه پرکلسترول و بررسی در هفته هشتم) و B (کنترل و قطع کلسترول و بررسی در هفته دوازدهم) و C (تابش‌دهی امواج فراصوتی ترکیبی دو فرکانسه کم شدت و قطع کلسترول و بررسی در هفته دوازدهم) با دو روش تصویربرداری فراصوتی B-mode و بافت شناسی ($P < 0/05$) در مقایسه با گروه B)

بررسی نتایج بافت شناسی در گروه A و در انتهای هفته هشتم، بررسی نمونه‌های بافت شناسی پلاک فیبرولیپیدی (غنی از سلول‌های کف آلود، لیپید خارج سلولی و کلاژن) را نشان دادند که در آن پدیده نو رگ-زایی کاملاً مشهود بود (شکل شماره ۱۰- الف و ب). هم‌چنین، در برخی نمونه‌ها هسته آتروما در داخل پلاک کاملاً رشد کرده بود ولی بافت فیبروزی روی آن مانع از شکافتن و ترومبوزیس شده بود (شکل شماره ۱۱- الف و ب). در این مدل حیوانی از آترواسکلروزیس نقش کلاژن و بافت همبند فیبروزی جلوگیری از شکافته شدن زود هنگام پلاک و افزایش تنگی آن به بالای ۷۰ درصد می‌باشد. آنچه مسلم است توسعه لیپید در پلاک مقدم بر توسعه فیبروز می‌باشد و اگر پلاک شکافته نشود با گذشت عمر آن مقدار فیبروز بر مقدار لیپید غلبه می‌کند و پایدارتر می‌شود. در گروه B چهار هفته قطع کلسترول موجب کاهش معنی‌دار میانگین ضخامت دیواره شریان نسبت به گروه A شد، ولی در درصد تنگی سطح لومن تغییر زیادی ایجاد نشد (شکل شماره ۸ و ۹). در گروه B علی‌رغم چهار هفته قطع کلسترول از رژیم غذایی خرگوش‌ها، هنوز هم در نمونه‌های بافت شناسی، آسیب آترواسکلروتیک مشاهده شده از نوع فیبرولیپیدی ریزگردار بود. سلول‌های کف آلود و ذرات لیپید خارج سلولی و همچنین توده آتروما در برخی نمونه‌ها هم‌چنان مشاهده شدند. هم‌چنین، بافت همبند فیبروزی و کلاژن نیز وجود داشت. آسیب آترواسکلروتیک از نوع پیشرفته برقرار بوده و قطع کلسترول تغییرات بافت شناسی مهمی در مقایسه با گروه A ایجاد نکرده بود (شکل شماره ۱۲- الف و ب). در گروه C مطالعات بافت‌شناسی در هفته دوازدهم نشان دادند ریزگردارهای تغذیه‌کننده پلاک به‌طور کامل از بین رفته و محتوای آتروما نیز تخریب شده است. این تخریب بر اثر ریزآسیب‌های مکانیکی بسیار قوی ناشی از فروریزش تشدید شده حفره‌های صوتی گذرا در ریزجریان‌های آهسته خون درون ریزرگ‌ها و نیز درون هسته آتروما و سلول‌های کف آلود بوده است (شکل شماره ۱۳- الف و ب). در بررسی‌های بافت شناسی، میانگین و انحراف معیار میانگین ضخامت دیواره (MWT) و درصد تنگی سطح لومن (LAS%) شریان کاروتید مشترک در گروه A به ترتیب $2/08 \pm 0/11$ میلی‌متر و $82/04 \pm 8/87$ درصد، در گروه B به ترتیب برابر $0/82 \pm 0/06$ میلی‌متر و $81/12 \pm 3/16$ درصد و بالاخره در گروه C و در انتهای هفته دوازدهم به ترتیب $0/37 \pm 0/01$ میلی‌متر و $48/62 \pm 3/25$ درصد برآورد شدند (شکل‌های شماره ۸ و ۹). در این قسمت از مطالعه میانگین ضخامت دیواره شریان در گروه B

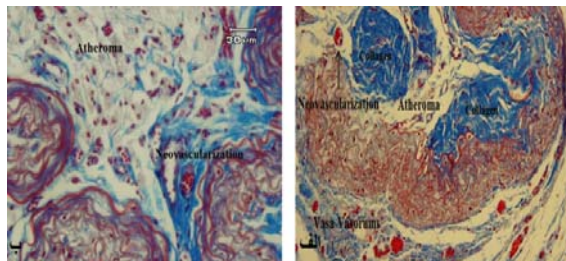


شکل شماره ۱۱- الف) پلاک فیبرولیپیدی حاوی هسته لیپیدی آتروما و ریزرگها با رنگ آمیزی تری کروم مایسون و بزرگنمایی ۶۰ برابر و ب) پلاک فیبرولیپیدی حاوی هسته لیپیدی آتروما و ریزرگها با رنگ آمیزی تری کروم مایسون و بزرگنمایی ۴۰ برابر در تصویر میکروسکوپی نوری از شریان کاروتید مشترک خرگوشها از گروه A (تغذیه پر کلسترول و بررسی در هفته هشتم)

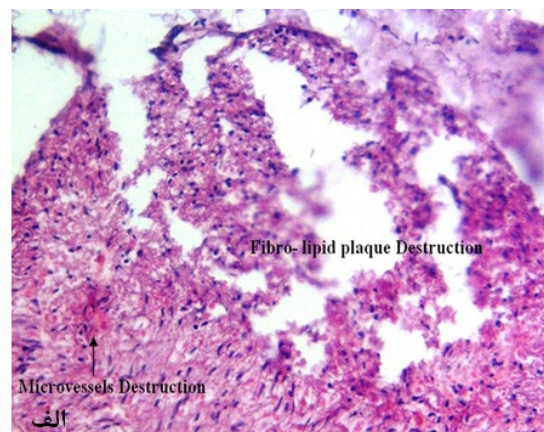
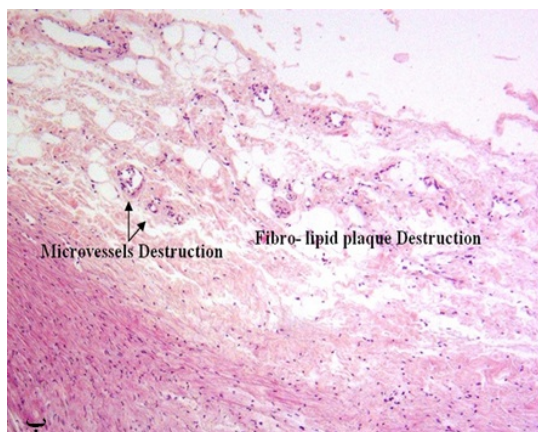
نسبت به گروه A از افت شدیدی برخوردار بود، در حالی که درصد تنگی لومن تقریباً در دو گروه تغییر چندانی نداشت. نتایج بررسی آماری اندازه گیری MWT و LAS% با آزمون آنالیز واریانس یک طرفه با سطح اطمینان ۹۵ درصد و عدد P کم تر از ۰/۰۵ کاهش معنی دار مقادیر این دو پارامتر را در گروه C نسبت به دو گروه A و B نشان داد.



شکل شماره ۱۰- الف) پلاک ریزرگدار با رنگ آمیزی تری کروم مایسون و بزرگنمایی ۳۰ برابر و ب) پلاک فیبرولیپیدی ریزرگدار با رنگ آمیزی تری کروم مایسون و بزرگنمایی ۱۰۰ برابر در تصویر میکروسکوپی نوری از شریان کاروتید مشترک خرگوشها از گروه A (تغذیه پر کلسترول و بررسی در هفته هشتم)



شکل شماره ۱۲- الف) پلاک فیبرولیپیدی حاوی هسته لیپیدی آتروما و ریزرگها با رنگ آمیزی تری کروم مایسون و بزرگنمایی ۴۰ برابر و ب) پلاک فیبرولیپیدی حاوی هسته لیپیدی آتروما و ریزرگها با رنگ آمیزی تری کروم مایسون و بزرگنمایی ۶۰ برابر در تصویر میکروسکوپی نوری از شریان کاروتید مشترک خرگوشها از گروه B (کنترل و قطع کلسترول و بررسی در هفته دوازدهم)



شکل شماره ۱۳- الف) تجزیه و تخریب سلولهای کف آلود و هسته آتروما و از بین رفتن ریزرگها در پلاک فیبرولیپیدی با رنگ آمیزی هماتوکسیلین-انوزین و ب) تجزیه و تخریب سلولهای کف آلود و هسته آتروما و از بین رفتن ریزرگها در پلاک فیبرولیپیدی و به هم ریختگی لایه های الاستین و نظم سلولهای ماهیچه ای صاف در لایه مدیا با رنگ آمیزی هماتوکسیلین-انوزین و بزرگنمایی ۶۰ برابر در تصویر میکروسکوپی نوری از شریان کاروتید مشترک خرگوشها از گروه C (تابش دهی امواج فراصوتی ترکیبی دو فرکانسه کم شدت و قطع کلسترول و بررسی در هفته دوازدهم)

بحث

در این مطالعه اثر تابش دهی روزانه برون‌بدنی امواج فراصوتی ترکیبی دو فرکانسه ۱ MHz با مد پیوسته و شدت ۲ وات بر سانتی‌متر مربع و ۱۵۰ kHz با مد پیوسته و شدت ۰/۲ وات بر سانتی‌متر مربع بر پلاک فیبرولیپیدی کاروتید مشترک خرگوش با تنگی بیش از ۷۰ درصد برای اولین بار مورد بررسی قرار گرفت. به‌علاوه، پارامترهای چربی خون، پارامترهای فشار خون، میانگین جریان حجمی و سرعت متوسط خون، میانگین ضخامت دیواره و درصد تنگی سطح مقطع لومن شریان در محل تنگی مورد بررسی قرار گرفتند. نتایج حاصله نشان دهنده افزایش بارز مقادیر پارامترهای چربی خون به‌واسطه تغذیه پر کلسترول در خرگوش‌های گروه A (تغذیه پر کلسترول و بررسی در هفته هشتم) در مقایسه با خرگوش‌های سالم بود. قطع کلسترول از رژیم غذایی گروه‌های B (قطع کلسترول و بررسی در هفته دوازدهم) و C (تابش دهی امواج فراصوتی ترکیبی دو فرکانسه کم شدت و قطع کلسترول و بررسی در هفته دوازدهم) موجب کاهش شدید معنی‌دار در مقادیر پارامترهای کلسترول تام، لیپوپروتئین با چگالی کم، تری‌گلیسرید و لیپوپروتئین با چگالی بالا گردید، ولی بین دو گروه B و C تمایز معنی‌داری مشاهده نشد. افزایش پارامترهای چربی خون به‌واسطه تغذیه پر کلسترول و سپس کاهش آن‌ها با قطع کلسترول در این آزمایش با نتایج محققان دیگر در این زمینه هم‌خوانی دارد [۴۱، ۴۰]. افزایش کلسترول خون مهم‌ترین عامل در بروز بیماری آترواسکلروزیس می‌باشد. بنابراین، کاهش آن کمک زیادی در بهبود بیماری خواهد داشت. Khazaie و همکارانش [۴۰] نشان دادند که قطع کلسترول از رژیم غذایی خرگوش‌ها باعث کاهش معنی‌دار پارامترهای کلسترول خون می‌شود. همین نتیجه در تحقیق Shakirin و همکارانش نیز دیده شد [۴۱]. قبل از Mehrad و همکارانش نشان داده بودند که مقادیر پارامترهای کلسترول تام، لیپوپروتئین با چگالی کم، تری‌گلیسرید و لیپو-پروتئین با چگالی بالا در خرگوش‌های سالم و با تغذیه عادی به- ترتیب 64 ± 19 ، 56 ± 16 ، 43 ± 18 و 23 ± 8 میلی‌گرم بر دسی‌لیتر می‌باشند [۳۵] که به مقادیر گروه‌های B و C نزدیک است. هم-چنین، در این مطالعه مشاهده شد که تغذیه پر کلسترول در خرگوش‌های گروه A موجب افزایش تعداد ضربان قلب، فشار پیک سیستولیک و فشار متوسط خون می‌گردد، در حالی که فشار پیک دیاستولیک خون کاهش می‌یابد. بعد از قطع کلسترول از رژیم غذایی خرگوش‌ها در گروه‌های B و C مقادیر پارامترهای ضربان قلب، فشار پیک سیستولیک و فشار متوسط خون نسبت به گروه A کاهش معنی‌دار یافته و فشار پیک دیاستولیک خون نیز

افزایش معنی‌داری می‌یابد. هم‌چنین، در گروه C با باز شدن نسبی لومن، قادر به اندازه‌گیری پارامترهای جریان حجمی و سرعت متوسط خون در ناحیه تنگی توسط سیستم داپلر رنگی شدیم که در دو گروه قبلی به‌علت تنگی بیش از حد قابل ارزیابی نبودند. نتایج این قسمت از مطالعه با نتایج دیگر محققان هم‌خوانی دارد [۴۴-۴۲]. با افزایش ابعاد ضایعه آترواسکلروتیک و افزایش میزان سفتی شریان، دیواره شریان قادر به ذخیره فشار حاصل از پمپ اولیه قلب نخواهد بود، بنابراین میزان فشار سیستولی به میزان قابل توجهی افزایش می‌یابد. از طرف دیگر به‌دلیل عدم ذخیره فشار اولیه ناشی از پمپ قلب در دیواره شریان، فشار خون در فاز دیاستول به‌شدت کاهش می‌یابد [۴۲]. Perret و همکارانش اثرات افزایش فشار خون بر روی سرعت حداکثر خون را مورد بررسی قرار دادند. آن‌ها با اندازه‌گیری سرعت حداکثر جریان خون با استفاده از سیستم فراصوتی داپلر رنگی نشان دادند که با افزایش فشار خون، سرعت حداکثر جریان خون نیز به‌طور معنی‌داری افزایش می‌یابد که نشانه‌ای از بیماری آترواسکلروزیس می‌باشد. امروزه برخی محققان از سرعت سیستول و سرعت دیاستول جریان خون به‌عنوان شاخصی از رفتار شریان برای تشخیص بیماری آترواسکلروزیس نام می‌برند [۴۳]. Zacharoulis و همکارانش با تابش دهی داخل عروقی امواج رادیوفرکانسی بر محل تنگی در شریان خرگوش باعث افزایش قطر شریان و کاهش تنگی شدند. در این تحقیق پس از تابش دهی، جریان حجمی و فشار پیک دیاستولیک خون افزایش یافته و فشار متوسط خون کاهش یافت [۴۴]. سلول‌های اندوتلیال نقش اساسی در تنظیم فعالیت عروقی و تولید آترواسکلروزیس دارند. نشان داده شده است که امواج فراصوتی با شدت کم، واکنش‌های فیزیولوژیکی را تحریک کرده و باعث بهبود ترشح و آزاد شدن نیتریک اکسید می‌شوند. نیتریک اکسید موجب اتساع شریان، افزایش جریان حجمی خون و کاهش فشار پیک سیستولیک می‌گردد. این فرآیندها اغلب با فرآیند کلسیم سیگنالینگ تعدیل می‌شوند. امواج فراصوت کانال‌های غشاء را فعال می‌کند و غلظت کلسیم بین سلولی را افزایش می‌دهد. در مطالعه‌ای تاثیر امواج اولتراسوند با فرکانس ۱ MHz و با شدت کم بر سلول‌های اندوتلیال در محیط کشت بررسی شده است. نشان داده شد که امواج فراصوتی، پتانسیل کاربری کلینیکی برای تشکیل دوباره اندوتلیوم را در عروق پیوندی دارند [۴۵]. با توجه به این‌که سلول‌های اندوتلیال نقش مهمی در تنظیم تغییرات عروقی و پاتوژنیک آترواسکلروزیس انسانی ایفاء می‌کنند، تحت شرایط فیزیولوژیکی خاص، افزایش کلسیم در یک فرآیند وابسته به سنتز نیتریک اکسید در سلول‌های اندوتلیال، موجب سنتز مقدار بیشتری

دو گروه A و B نشان داد. در این آزمایش، از تابش‌دهی روزانه برون‌بدنی امواج فراصوتی ترکیبی دو فرکانسه کم شدت برای درمان درمان تنگی پلاک فیبرولیسی استفاده شد. تشدید فرو-ریزش حفره‌های صوتی گذرا در محیط‌های آبگون مانند سلول‌های کف‌آلود، محتویات لیپیدی، ترومبوز و ریزرگ‌های تغذیه‌کننده پلاک موجب وارد شدن ریزآسیب‌های مکانیکی بسیار قوی به بافت فیبرولیسی گردید. کاهش محتویات پلاک نیز موجب کاهش میانگین ضخامت دیواره و درصد تنگی لومن شریان و در نتیجه افزایش جریان حجمی خون شد. نتایج این تحقیق با نتایج برخی مطالعات مشابه هم‌خوانی دارد [۴۸-۵۲]. McGuinness و همکارانش در یک مقاله مروری تاثیر مثبت و معنی‌دار حفره‌سازی ناشی از امواج فراصوتی را در سایش و تخریب پلاک آترو-اسکلروتیک در روش آنژیوپلاستی فراصوتی داخل عروقی نشان داده‌اند [۴۸]. هم‌چنین، Stone و همکارانش اثر ضد ترومبوزیس امواج فراصوتی را در مدل حیوانی خرگوش توضیح داده‌اند [۴۹]. Barati و همکارانش در ترکیب فرکانس‌های ۱۵۰ kHz و ۱ MHz در مد موج پیش رونده نشان داده‌اند که در انرژی فراصوتی ثابت، فعالیت حفره سازی گذرا برای موج پیوسته از موج پالسی بیشتر بوده و در میدان پالسی با افزایش سیکل کاری می‌توان فعالیت حفره سازی گذرا را افزایش داد. به‌علاوه، میزان حفره سازی حاصل در اثر اعمال هم‌زمان دو فرکانس دارای اثر هم-افزایی بوده و از جمع جبری حفره سازی حاصله از دو فرکانس به‌طور مجزا به میزان معنی‌داری بیشتر است [۳۲]. Feng و همکارانش برای بررسی بازده تخریب نیتروبنزن در محلول آبی از یک سیستم فراصوتی دو فرکانسه متعامد استفاده نموده و نشان دادند که نرخ تخریب نیتروبنزن در حضور امواج فراصوتی افزایش یافته و هر چه اختلاف بین دو فرکانس به‌کار گرفته شده بیشتر باشد، این نرخ تخریب بیشتر است [۵۰]. Barati و همکارانش در مطالعه‌ای دیگر نشان دادند که تابش‌دهی ترکیبی امواج فراصوتی دو فرکانسه ۱۵۰ kHz و ۱ MHz دارای اثر هم‌افزایی در کاهش حجم تومور آدینا کارسینوما در مدل حیوانی موش Balb/c می‌باشد [۳۳]. هم‌چنین، تولید حفره‌سازی صوتی گذرا موجب لیپولیز می‌شود [۵۱، ۵۲]. عامل انتقال انرژی از میدان امواج فراصوتی به مولکول‌ها و سلول‌ها حفره‌های صوتی گذرا هستند. در واقع نظر به این‌که ابعاد طول موجی امواج فراصوتی مورد استفاده در درمان همواره کسری از میلی‌متر است (در این مطالعه از فرکانس‌های ۱ مگاهرتز و ۱۵۰ کیلوهرتز استفاده شده است)، بنابراین هیچ‌گاه خود موج قادر به اندرکنش مستقیم با اجزاء کوچک در ابعاد مولکولی نخواهد بود. بنابراین ایجاد آسیب در ابعاد مولکولی و

نیتریک اکسید می‌شود. بنابراین تابش امواج فراصوت با شدت کم بر سلول‌های اندوتلیال می‌تواند موجب افزایش کلسیم و نیتریک اکسید و در نتیجه افزایش قطر لومن و کاهش فشار خون و افزایش جریان حجمی خون گردد [۴۶]. امواج فراصوتی کم شدت موجب انبساط شریان‌های محیطی و کرونری هم در انسان و هم در حیوانات می‌شود. Miamoto و همکارانش تاثیر امواج فراصوت کم شدت با فرکانس ۲۷ kHz را به‌طور غیرتهاجمی روی عروق کرونر سگ بررسی کردند. اندازه‌گیری قطر لومن با سیستم تصویر برداری فراصوتی درون عروقی نشان داد که امواج فراصوتی از طریق افزایش سنتز نیتریک اکسید موجب افزایش قطر عروق کرونری و کاهش فشار خون می‌شود. در این مطالعه امواج فرا-صوتی نقشی شبیه به نیتروگلیسرین را ایفا می‌کند. مدت زمان تابش دهی عروق ۵ دقیقه لحاظ شده بود [۴۷]. بررسی نمودارهای شماره ۸ و ۹ نشان می‌دهند که همواره مقدار میانگین ضخامت دیواره شریان در مطالعات بافت شناسی کوچک‌تر از مطالعات تصویر برداری فراصوتی B-mode می‌باشد که این به سبب چروکیده شدن نمونه‌ها در فرآیند تهیه نمونه‌های بافت شناسی می‌باشد و همین مسئله نیز موجب شده تا مقدار درصد تنگی سطح لومن در مطالعات بافت شناسی بیشتر از مطالعات تصویر برداری فراصوتی B-mode برآورد شود. هم‌چنین، نتایج حاصل از این نمودارها نشان می‌دهند که در گروه B افت شدیدی در مقدار میانگین ضخامت دیواره شریان نسبت به گروه A دیده می‌شود؛ حال آن‌که در مورد درصد تنگی سطح لومن شریان این افت ناچیز است. دلیل آن پاسخ انطباقی و خاصیت جبران‌کنندگی شریان در گروه A بوده است و برای این‌که شریان و متعاقباً خون‌رسانی مسدود نشود قطر رگ افزایش یافته است، بدون آن‌که درصد تنگی لومن تغییر محسوسی کند. لذا، پس از قطع ناگهانی کلسترول از رژیم غذایی خرگوش‌ها، مقداری از کلسترول ورودی به پلاک و قبل از اکسید شدن و تبدیل آن‌ها به سلول‌های کف آلود، به‌علت اختلاف غلظت (فشار اسمزی) بین پلاک و جریان خون، از طریق ریزرگ‌ها به رگ رگ‌ها (Vasa Vasorum) و از آن‌جا به سیستم سرتاسری جریان خون وارد می‌شوند. در نتیجه محتوای لیپیدی درون پلاکی در طول چهار هفته کاهش یافته و موجب می‌شود میانگین ضخامت دیواره شریان در گروه B کاهش چشم‌گیری پیدا کند، ولی با برگشت ارتجاعی رگ به حالت اولیه خود، درصد تنگی تقریباً ثابت می‌ماند. در گروه C پس از تابش‌دهی به همراه قطع کلسترول، اندازه‌گیری میانگین ضخامت دیواره و درصد تنگی سطح لومن شریان کاروتید مشترک از تصاویر فراصوتی B-mode و بافت شناسی کاهش معنی‌دار مقادیر این دو پارامتر را نسبت به

سلولی نیازمند فرآیندی است که بتواند انرژی موج فراصوتی را به این ابعاد کوچک منتقل کرده و موجب پارگی و تجزیه شدن سلول‌ها گردد [۵۴،۵۳]. طبق تئوری حفره داغ یک حفره آکوستیکی مانند یک لکه داغ عمل می‌کند. به این مفهوم که حفره آکوستیکی به محض تشکیل شدن مقدار زیادی انرژی به شکل پتانسیل در خود ذخیره و محبوس می‌کند؛ به طوری که در حضور میدان امواج فراصوتی در هر سیکل از تابش امواج انرژی بیشتری از میدان فراصوتی دریافت می‌کند. فرآیند رشد حفره به گونه‌ای است که در هر سیکل اندازه آن افزایش می‌یابد. اختلاف فشار گازهای داخل و خارج حفره میزان گسترش سطح حفره و همچنین جنس لایه مرزی تشکیل دهنده آن از جمله عوامل بسیار مهمی هستند که فرآیند نقل و انتقال گاز از محیط به داخل حفره و بالعکس را تحت تاثیر قرار می‌دهند. میزان گاز ورودی به داخل حفره نسبت به خروج آن در طی نیم سیکل‌های فشار منفی و فشار مثبت از عمر موج، طبق پدیده انتشار یک سوپه در محیط تابش به گونه‌ای است که در هر سیکل تابش امواج رشد حفره افزایش می‌یابد. حفره در حال رشد، مانند یک سیستم ترمودینامیکی بی در رو عمل می‌کند و انرژی کسب شده در هر سیکل افزایش می‌یابد. رفته رفته حفره به سمت یک سیستم ناپایدار سوق پیدا کرده و در نهایت بعد از رسیدن به یک اندازه بحرانی ناگهان منفجر می‌شود و در محل انفجار دما و فشار بسیار زیادی تولید می‌شود. این دما از مرتبه ۴۰۰۰ تا ۶۰۰۰ درجه کلون و فشار ایجاد شده در محل انفجار از مرتبه ۱۰۰۰ اتمسفر برآورد شده است [۵۶،۵۵]. این دما و فشار زیاد قادر است هر نوع مولکول را در محیط اطراف خود دچار تجزیه گرمایی و یا تخریب مکانیکی نماید. چون ابعاد این لکه داغ بسیار موضعی است، بنابراین گرما و فشار واگذار شده از این طریق نیز موضعی خواهد بود. از طرفی آهنگ سرد شدن این لکه داغ از مرتبه ۱۰^{۱۱} کلون بر ثانیه تخمین زده شده است. نهایت امر موجب افزایش دمای محسوسی در محیط تابش نخواهد شد [۵۸،۵۷]. سرعت جریان خون در داخل لومن شریان خرگوش‌های عمل شده بسیار کم بود؛ به طوری که توسط داپلر رنگی تشخیص داده نشد و هم-چنین جریان خون در داخل ریزرگ‌های تغذیه کننده پلاک نیز بسیار آهسته بود، لذا امکان وقوع پدیده حفره سازی گذرا در این مناطق بیشتر است. تخریب شدید از درون ریزرگ‌ها شروع می‌شود و موجب انهدام اندوتلیال و خونریزی درون پلاکی می‌گردد. تخریب با شدت متوسط در جریان آهسته خون درون لومن با تنگی بیش از ۷۰ درصد رخ می‌دهد که موجب انهدام و سایش سطح رویی پلاک در تماس با لومن می‌شود. بر اثر این عمل احتمالاً ترومبوسیس رخ می‌دهد، ولی خاصیت ترومبولیز امواج

فراصوتی کم شدت، احتمال انسداد رگ با لخته خون را از بین می‌برد. تخریب ملایم، تجزیه و از هم گسیختگی بافت لیپیدی هسته آتروما و سلول‌های کف‌آلود پلاک بر اثر خاصیت لیپولیز امواج فراصوتی کم شدت است. در این رخداد ذرات لیپیدی به ریز مولکول‌های آبگون کلسترول با قابلیت سیالی بسیار بالا تبدیل شده و وارد سیستم جریان خون می‌شوند تا در کبد متابولیزه شوند و سپس از طریق کلیه‌ها دفع می‌شوند. این فرآیندها هر روز به مدت چهار هفته ادامه پیدا می‌کند و در نهایت همه ریزرگ‌ها از بین رفته و اغلب محتویات لیپیدی پلاک بر اثر ریزضربه‌های شدید مکانیکی تجزیه و تحلیل و وارد جریان خون می‌شوند. تابش‌دهی امواج فراصوتی دو فرکانسه با شدت کم از ایجاد نئواینتیما و تکثیر سلول‌های ماهچه‌ای صاف جلوگیری می‌کند. این پدیده یکی دیگر از عوامل کاهش میانگین ضخامت دیواره شریان می‌باشد. نتایج این قسمت از مطالعه با نتایج سایر محققان هم‌خوانی دارد. امواج فراصوت با شدت کم از انجام مرحله میتوز سلولی در سلول‌های ماهچه‌ای صاف و همین‌طور تکثیر آن‌ها جلوگیری می‌نماید [۵۹،۶۰]. همچنین، امواج فراصوتی با اثرات بیومکانیکی خود، ترشح برخی مدياتورهای شیمیایی مضر از لخته خون موضعی موجود در لومن عروق و همین‌طور نوتروفیل‌های داخل لایه ادونتیتا، را کاهش داده و از پیشرفت بیشتر ضایعه عروقی جلوگیری می‌کند [۶۱]. مشخص شده است که تابش امواج فرا-صوتی کم شدت، از افزایش ضخامت لایه اینتیمای مدیا ممانعت به عمل آورده و از تنگ شدگی مجدد پس از نصب استنت که یک مشکل اساسی بوده و با تشکیل نئواینتیما همراه می‌باشد، جلوگیری می‌نماید. در آزمایشی که بر روی شریان ایلپاک خرگوش‌ها انجام شد، ملاحظه گردید که بعد از تابش دهی فراصوتی سطح مقطع نئواینتیما به‌طور معنی‌داری کاهش یافته است. Arakawa و همکارانش اثر تابش امواج فراصوتی ۱MHz با داروی PAD-S31 را بر روی نئواینتیمای ناشی از نصب استنت در شریان ایلپاک خرگوش بررسی کردند. نتایج نشان دادند که سطح مقطع لایه اینتیمای در گروه تحت تابش امواج فراصوتی و تجویز دارو به-طور معنی‌داری از بقیه گروه‌ها کم‌تر بود. زمان بررسی مورفولوژیکی بافت ۲۸ روز بعد از نصب استنت بود و تابش‌دهی فقط یک بار انجام گردید. محققین امکان‌پذیر بودن این روش را به‌عنوان یک روش درمانی برای تنگی بعد از کاشت استنت پیشنهاد کردند [۶۲]. با انجام یک مطالعه‌ی درون‌تنی متعاقب آسیب با بالون و کاشت استنت در مدل حیوانی خوک، تابش‌دهی امواج فراصوتی داخل عروقی انجام شد. در این تحقیق که توسط Fitzgerald و همکارانش انجام شد، به‌طور موثری جلوی تنگ‌شدگی مجدد

پیک دیاستولیک خون؛ ج) تخریب ریزرگها؛ و د) تجزیه و تخریب محتویات پلاک فیبرولیپیدی از جمله سلولهای کفآلود، هسته آتروما و ذرات لیپید خارج سلولی گردیده و در کل موجب کاهش معنی دار مقادیر میانگین ضخامت دیواره، درصد تنگی سطح مقطع لومن شریان، سرعت متوسط خون و افزایش معنی دار جریان حجمی خون شد. با توجه به این که سطح پلاک آترواسکلروزیس معمولاً کوچک می‌باشد، لازم است روش‌هایی توسعه یابند که بتوانند امواج فراصوتی دو فرکانسه را فقط روی محل پلاک متمرکز نماید. همچنین، لازم است این روش به همراه تجویز داروهای موثر در کاهش اندازه پلاک از جمله آتورواستاتین نیز مورد مطالعه قرار گیرد. به نظر می‌رسد می‌توان با انجام تحقیقات بیشتر، از این روش درمانی غیر تهاجمی برای باز کردن شریان آترواسکلروتیک پیشرفته از نوع فیبرولیپیدی به‌طور بالینی نیز استفاده نمود.

تشکر و قدردانی

این مقاله قسمتی از پایان‌نامه دکترای فیزیک پزشکی می‌باشد که در دانشکده علوم پزشکی دانشگاه تربیت مدرس انجام شده است. بدین وسیله از معاونت محترم پژوهشی به سبب فراهم‌سازی امکانات لازم برای اجرای این پروژه تشکر و قدردانی می‌شود.

References:

- [1] Sary HC, Blankenhorn DH, Chandler AB, Glagov S, Insull W Jr, Richardson M, et al. A definition of the intima of human arteries and of its atherosclerosis-prone regions. A report from the Committee on Vascular Lesions of the Council on Arteriosclerosis, American Heart Association. *Arterioscler Thromb* 1992; 12(1): 120-34.
- [2] Sary HC, Chandler AB, Glagov S, Guyton JR, Insull W Jr, Rosenfeld ME, et al. A definition of initial, fatty streak, and intermediate lesions of atherosclerosis. A report from the Committee on Vascular Lesions of the Council on Arteriosclerosis, American Heart Association. *Circulation* 1994; 89(5): 2462-78.
- [3] Sary HC, Chandler AB, Dinsmore RE, Fuster V, Glagov S, Insull W Jr, et al. A definition of advanced types of atherosclerotic lesions and a histological classification of atherosclerosis. A report from the Committee on Vascular Lesions of the Council on Arteriosclerosis, American Heart Association. *Circulation* 1995; 92(5): 1355-74.
- [4] Feinstein SB. Contrast ultrasound imaging of the carotid artery vasa vasorum and atherosclerotic plaque neovascularization. *J Am Coll Cardiol* 2006; 48(2): 236-43.

شریان فمورال خوک وحشی توسط تابش امواج فراصوت گرفته شد. هم‌چنین، ملاحظه شد که امواج فراصوتی از تکثیر سلول‌های ماهیچه‌ای صاف و رشد نئواینتیما جلوگیری می‌کند [۶۳]. محققین نتیجه‌گیری کردند که تابش امواج فراصوتی می‌تواند به‌عنوان یک روش مناسب برای جلوگیری از تنگی مجدد شریان بعد از استنت-گذاری در نظر گرفته شود [۶۴].

نتیجه‌گیری

تابش‌دهی روزانه برون‌بدنی امواج فراصوتی ترکیبی دو فرکانسه کم شدت ۱MHz و ۱۵۰kHz بر پلاک آترواسکلروتیک پیشرفته با محتوای فیبرولیپیدی ریزرگ‌دار در کاروتید مشترک خرگوش با درصد تنگی بالای ۷۰ درصد تاکنون بررسی نشده بود. هم‌چنین در این مطالعه بررسی‌های سونوگرافی و بافت‌شناسی توما برای مقایسه گروه‌ها انجام گرفت و نتایج دقیق و محکمی از تاثیر موثر قطع کلسترول از رژیم غذایی در کاهش پارامترهای کلسترول خون (کلسترول تام، لیپوپروتئین با چگالی کم، تری‌گلیسرید و لیپوپروتئین با چگالی بالا) و میانگین ضخامت دیواره شریان به‌دست آمد. هم‌چنین، تابش‌دهی امواج فراصوتی ترکیبی دو فرکانسه کم شدت به همراه قطع کلسترول از رژیم غذایی خرگوش‌ها علاوه بر اثرات فوق‌الذکر موجب الف) کاهش موثر فشار پیک سیستولیک و فشار متوسط خون؛ ب) افزایش موثر فشار

- [5] van der Wal AC, Becker AE. Atherosclerotic plaque rupture: Pathologic basis of plaque stability and instability. *Cardiovasc Res* 1999; 41(2): 334-44.
- [6] Fisher M, Paganini-Hill A, Martin A, Cosgrove M, Toole JF, Barnett HJ, et al. Carotid plaque pathology: Thrombosis, ulceration, and stroke pathogenesis. *Stroke* 2005; 36(2): 253-57.
- [7] Virmani R, Kolodgie FD, Burke AP, Finn AV, Gold HK, Tulenko TN, et al. Atherosclerotic plaque progression and vulnerability to rupture: Angiogenesis as a source of intraplaque hemorrhage. *Arterioscler Thromb Vasc Biol* 2005; 25(10): 2054-61.
- [8] Arroyo LH, Lee RT. Mechanisms of plaque rupture: Mechanical and biologic interactions. *Cardiovasc Res* 1999; 41(2): 369-75.
- [9] Ludwig M, von Petzinger-Kruthoff A, von Buquoy M, Stumpe KO. Intima media thickness of the carotid arteries: early pointer to arteriosclerosis and therapeutic endpoint. *Ultraschall Med* 2003; 24(3): 162-74.
- [10] Pasterkamp G, Falk E. Atherosclerotic plaque rupture: An overview. *J Clin Basic Cardiol* 2000; 3(2): 81-6.

- [11] O'Leary DH, Polak JF, Kronmal RA, Manolio TA, Burke GL, Wolfson SK Jr. Carotid-artery intima and media thickness as a risk factor for myocardial infarction and stroke in older adults. Cardiovascular Health Study Collaborative Research Group. *N Engl J Med* 1999; 340(1): 14-22.
- [12] Vink A, Pasterkamp G. Atherosclerotic plaque burden, plaque vulnerability and arterial remodeling: The role of inflammation. *Minerva Cardioangiol* 2002; 50(2): 75-83.
- [13] Maffei E, Martini C, Arcadi T, Clemente A, Seitun S, Zuccarelli A, et al. Plaque imaging with CT coronary angiography: Effect of intra-vascular attenuation on plaque type classification. *World J Radiol* 2012; 4(6): 265-72.
- [14] Zacharatos H, Hassan AE, Qureshi AI. Intravascular ultrasound: Principles and cerebrovascular applications. *AJNR Am J Neuroradiol* 2010; 31(4): 586-97.
- [15] McConnell MV, Aikawa M, Maier SE, Ganz P, Libby P, Lee RT. MRI of rabbit atherosclerosis in response to dietary cholesterol lowering. *Arterioscler Thromb Vasc Biol* 1999; 19(8): 1956-59.
- [16] Mehrad H, Mokhtari-Dizaji M, Ghanaati H, Shahbazfar AA, Salehnia M. Ultrasonographic analysis versus histopathologic evaluation of carotid advanced atherosclerotic stenosis in an experimental rabbit model. *Ultrasound Med Biol* 2012; 38(8): 1391-403.
- [17] Baroncini LA, Filho AP, Ramos SG, Martins AR, Murta LO Jr. Histological composition and progression of carotid plaque. *Thromb J* 2007; 26; 5: 4.
- [18] Andrade PJ, Medeiros MM, Andrade AT, Lima AA. Coronary angioplasty versus CABG: Review of randomized trials. *Arq Bras Cardiol* 2011; 97(3): e60-9.
- [19] Park SJ. Stenting versus bypass surgery for the treatment of left main coronary artery disease. *Yonsei Med J* 2009; 50(6): 739-43.
- [20] Keenan CR, Chou TM. Revascularization in coronary artery disease. A review of randomized trial data. *West J Med* 1998; 168(4): 280-5.
- [21] Chikada M. An experimental study of surgical ultrasonic angioplasty: Its effect on atherosclerosis and normal arteries. *Ann Thorac Surg* 2004; 77(1): 243-6.
- [22] Kassaian SE, Goodarzynejad H. Carotid artery stenting, endarterectomy, or medical treatment alone: the debate is not over. *J Tehran Heart Cent* 2011; 6(1): 1-13.
- [23] Ohlow MA, Lotze U, Lauer B. Excimer laser coronary atherectomy in septal collaterals during retrograde recanalization of a chronic total occlusion. *Heart Int* 2011; 6(2): e20.
- [24] Kim JH, Jang WJ, Ahn KJ, Song YB, Hahn JY, Choi JH, et al. Successful retrieval of intravascular stent remnants with a combination of rotational atherectomy and a gooseneck snare. *Korean Circ J* 2012; 42(7): 492-6.
- [25] Slijkhuis W, Mali W, Appelman Y. A historical perspective towards a non-invasive treatment for patients with atherosclerosis. *Neth Heart J* 2009; 17(4): 140-4.
- [26] Yu-Feng Zhou. High intensity focused ultrasound in clinical tumor ablation. *World J Clin Oncol* 2011; 2(1): 8-27.
- [27] Shehata IA, Ballard JR, Casper AJ, Liu D, Mitchell T, Ebbini ES. Feasibility of targeting atherosclerotic plaques by high-intensity focused ultrasound: an in vivo study. *J Vasc Interv Radiol* 2013; 24(12): 1880-7.
- [28] Huang P, You X, Pan M, Li S, Zhang Y, Zhao Y, et al. A novel therapeutic strategy using ultrasound mediated microbubbles destruction to treat colon cancer in a mouse model. *Cancer Lett* 2013; 335(1): 183-90.
- [29] Wang H, Song Y, Hao D, Bai M, Jin L, Gu J, et al. Ultrasound-targeted microbubble destruction combined with dual targeting of HSP72 and HSC70 inhibits HSP90 function and induces extensive tumor-specific apoptosis. *Int J Oncol* 2014; 45(1): 157-64.
- [30] Moholkar VS, Rekveld S, Warmoeskerken MM. Modeling of the acoustic pressure fields and the distribution of the cavitation phenomena in a dual frequency sonic processor. *Ultrasonics* 2000; 38(1-8): 666-70.
- [31] He PZ, Xia RM, Duan SM, Shou WD, Qian DC. The affection on the tissue lesions of difference frequency in dual-frequency high-intensity focused ultrasound (HIFU). *Ultrason Sonochem* 2006; 13(4): 339-44.
- [32] Barati AH, Mokhtari-Dizaji M, Mozdarani H, Bathaie Z, Hassan ZM. Effect of exposure parameters on cavitation induced by low-level dual-frequency ultrasound. *Ultrason Sonochem* 2007; 14(6): 783-9.
- [33] Barati AH, Mokhtari-Dizaji M, Mozdarani H, Bathaie SZ, Hassan ZM. Treatment of murine tumors using dual-frequency ultrasound in an experimental in vivo model. *Ultrasound Med Biol* 2009; 35(5): 756-63.
- [34] Shimizu T, Nakai K, Morimoto Y, Ishihara M, Oishi H, Kikuchi M, et al. Simple rabbit model of vulnerable atherosclerotic plaque. *Neurol Med Chir (Tokyo)* 2009; 49(8): 327-32.
- [35] Mehrad H, Mokhtari-Dizaji M, Ghanaati H, Shahbazfar A, Mohsenifar A. Developing a Rabbit Model of Neointimal Stenosis and Atherosclerotic Fibrous Plaque Rupture. *J Teh Univ Heart Ctr* 2011; 6(3): 117-25.
- [36] Yanni AE. The laboratory rabbit: An animal model of atherosclerosis research. *Lab Anim* 2004; 38(3): 246-56.
- [37] Rahmani-Cherati T, Mokhtari-Dizaji M, Vajhi A, Rostami A. Extraction of instantaneous changes

in arterial walls with sequential ultrasound images. *J Med Ultrason* 2011; 38(2): 81-7.

[38] Rahmani-Cherati T, Mokhtari-Dizaji M, Vajhi A, Rostami A, Mehrad H, Mohsenifar A. Endothelial dysfunction in experimental atherosclerosis in the rabbit with extraction of instantaneous changes in the arterial wall. *J Tehran Heart Cent* 2012; 7(3): 128-35.

[39] Chow S, Shao J, Wang H, Sample size calculations in clinical research. 2nd ed. New York: Chapman & Hall/CRC Biostatistics Series; 2003. p. 79-81.

[40] Khazaei M, Nematbakhsh M. Effect of experimentally induced metabolic acidosis on aortic endothelial permeability and serum nitric oxide concentration in normal and high-cholesterol fed rabbits. *Arch Med Sci* 2012; 8(4): 719-23.

[41] Shakirin FH, Azlan A, Ismail A, Amom Z, Yuon LC. Antiatherosclerotic Effect of Canarium odontophyllum Miq. Fruit Parts in Rabbits Fed High Cholesterol Diet. *Evid Based Complement Alternat Med* 2012; 2012: 83860.

[42] Ozcan H, Oztekin PS, Zergeroğlu AM, Ersöz G, Fiçicilar H, Ustüner E. Doppler ultrasound evaluation of the structural and hemodynamic changes in the brachial artery following two different exercise protocols. *Diagn Interv Radiol* 2006; 12(2): 80-4.

[43] Perret RS, Sloop GD. Increased peak blood velocity in association with elevated blood pressure. *Ultrasound Med Biol* 2000; 26: 26(9): 1387-91.

[44] Zacharoulis D, Lazoura O, Rountas C, Katsimboulas M, Zachari E, Angelini GD, et al. A new endovascular radiofrequency device for dilatation of vascular stenosis in a rabbit model. *J Invest Surg* 2012; 25(4): 253-61.

[45] Hsu SH, Huang TB. Bioeffect of ultrasound on endothelial cells in vitro. *Biomol Eng* 2004; 21(3-5): 99-104.

[46] Altland OD, Dalecki D, Suchkova VN, Francis CW. Low-intensity ultrasound increases endothelial cell nitric oxide synthase activity and nitric oxide synthesis. *J Thromb Haemost* 2004 2(4): 637-43.

[47] Miyamoto T, Neuman Y, Luo H, Jeon DS, Kobal S, Ikeno F, et al. Coronary vasodilation by noninvasive transcutaneous ultrasound: An in vivo canine study. *J Am Coll Cardiol* 2003; 41(9): 1623-7.

[48] McGuinness GB, Wylie MP, Gavin GP. Ablation of chronic total occlusions using kilohertz-frequency mechanical vibrations in minimally invasive angioplasty procedures. *Crit Rev Biomed Eng* 2010; 38(6): 511-31.

[49] Stone MJ, Frenkel V, Dromi S, Thomas P, Lewis RP, Li KC, et al. Pulsed-high intensity focused ultrasound enhanced tPA mediated thrombolysis in a novel in vivo clot model, a pilot study. *Thromb Res* 2007; 121(2): 193-202.

[50] Feng R, Zhao Y, Zhu C, Mason TJ. Enhancement of ultrasonic cavitation yield by

multi-frequency sonication. *Ultrason Sonochem* 2002; 9(5): 231-6.

[51] Coleman KM, Coleman WP 3rd, Benchetrit A. Non-invasive, external ultrasonic lipolysis. *Semin Cutan Med Surg* 2009; 28(4): 263-7.

[52] Miwa H, Kino M, Han LK, Takaoka K, Tsujita T, Furuhashi H, et al. Effect of ultrasound application on fat mobilization. *Pathophysiology* 2002; 9(1): 13.

[53] Miller MW, Miller DL, Brayman AA. A review of in vitro bioeffects of inertial ultrasound cavitation from a mechanistic perspective. *Ultrasound Med Biol* 1996; 22(9): 1131-54.

[54] Rosenthal I, Sostaric JZ, Rieze P. Sonodynamic therapy—A review of the synergistic effects of drugs and ultrasound. *Ultrason Sonochem* 2004; 11(6): 349-63.

[55] Barnett S. Nonthermal issues: Cavitation—Its nature, detection and measurement. *Ultrasound Med Biol* 1998; 24 Suppl 1: S11-21.

[56] Mason TJ, Lorimer J. Applied Sonochemistry: The uses of power ultrasound in chemistry and processing 2002; WileyVCH: Darmstadt, Germany; 2002. p. 35-68.

[57] Suslick KS, McNamara III WB, Didenko Y. Hot spot condition during multibubble cavitation in sonochemistry and sonoluminescence, Crum La, Mason TJ, Reisse J. Suslick KS, eds. Kluwer Publisher: Dordrecht, Netherland; 1999. p. 191-204.

[58] Misik V, Miyshi N, Reisz P. Probing the temperatures of the hot spot. *J Phys Chem* 1995; 99(11): 3605-3611.

[59] Alter A, Rozenszajn LA, Miller HI, Rosenschein U. Ultrasound inhibits the adhesion and migration of smooth muscle cells in vitro. *Ultrasound Med Biol* 1998; 24(5): 711-21.

[60] Xiu JC, Ou WC, Xie JG, Yang L, Bin JP, Zha DG, et al. Conditions of contrast ultrasound that affect the proliferation of rat smooth muscle cells. *Di Yi Jun Yi Da Xue Xue Bao* 2004; 24(1): 21-3.

[61] Feng Y, Tian Z, Wan M. Bioeffects of low-intensity ultrasound in vitro: Apoptosis, protein profile alteration, and potential molecular mechanism. *J Ultrasound Med* 2010; 29(6): 963-74.

[62] Arakawa K, Hagsisawa K, Kusano H, Yoneyama S, Kurita A, Arai T, et al. Sonodynamic therapy decreased neointimal hyperplasia after stenting in the rabbit iliac artery. *Circulation* 2002; 105(2): 149-51.

[63] Fitzgerald PJ, Takagi A, Moore MP, Hayase M, Kolodgie FD, Corl D, et al. Intravascular sonotherapy decreases neointimal hyperplasia after stent implantation in swine. *Circulation* 2001; 103(14): 1828-31.

[64] Regar E, Thury A, van der Giessen WJ, Sianos G, Vos J, Smits PC, et al. Sonotherapy, antirestenotic therapeutic ultrasound in coronary arteries: The first clinical experience. *Catheter Cardiovasc Interv* 2003; 60(1): 9-17.