

The effect of curcumin on biochemical and hematological indices of red blood cells during and after taking ecstasy in male Wistar rats

Khalaji N^{1*}, Rasmi Y², Sadeghi F³

1- Department of Physiology, Faculty of Medicine, Urmia University of Medical Sciences, Urmia, I. R. Iran.

2- Department of Biochemistry, Faculty of Medicine, Urmia University of Medical Sciences, Urmia, I. R. Iran.

3- Medical Student, Faculty of Medicine, Urmia University of Medical Sciences, Urmia, I. R. Iran.

Received: 2018/04/11 | Accepted: 2018/07/4

Abstract:

Background: The using of ecstasy pills or 3, 4-methylenedioxymethamphetamine (MDMA) has severe damage to various systems of the body, including blood cells. In this study, we investigated the protective effect of curcumin (turmeric extract) on red blood cells and its hematological and biochemical indices with and after taking ecstasy.

Materials and Methods: In this experimental study, 40 adult male rats were divided into five groups: group 1; control without MDMA and Curcumin, group 2; received MDMA, group 3; received MDMA and curcumin, group 4; received MDMA for 15 days, then 15 days later, no drug injection and group 5; received MDMA for 15 days, then injection of curcumin for 15 days later. The blood samples were collected and then, blood smears were prepared to assess morphology of red blood cells mean values morphology of red blood cells.

Results: The mean of red blood cell levels were significantly lower in MDMA recipient groups than in the control group. By using curcumin during and after taking ecstasy the level of red blood cells and hemoglobin were significantly decreased compared with that in the control group. Also, red blood cells were significantly decreased in the curcumin recipient groups compared with the MDMA groups. The total bilirubin levels in 2 and 4 groups which received MDMA alone, as well as in 3 and 5 groups received MDMA with curcumin were significantly higher than those in the control group.

Conclusion: The effect of curcumin during and after taking ecstasy is likely due to a high digestive absorption of MDMA by curcumin or non-metabolizing of MDMA when using curcumin.

Keywords: Addiction, Ecstasy, Red blood cells, Billirubin, Curcumin

* Corresponding Author.

Email: khalaji.naser@gmail.com

Tel: 0098 914 341 0121

Fax: 0098 443 278 0800

Conflict of Interests: *No*

Feyz, Journal of Kashan University of Medical Sciences, December, 2018; Vol. 22, No 5, Pages 433-441

Please cite this article as: Khalaji N, Rasmi Y, Sadeghi F. The effect of curcumin on biochemical and hematological indices of red blood cells during and after taking ecstasy in male Wistar rats. *Feyz* 2018; 22(5): 433-41.

اثر کورکومین بر شاخص‌های هماتولوژی و بیوشیمیایی گلبول‌های قرمز در موش‌های صحرایی مصرف‌کننده اکستازی

ناصر خلجی^{۱*}، یوسف رسمی^۲، فهیمه صادقی^۳

خلاصه:

سابقه و هدف: استفاده از قرص‌های اکستازی یا MDMA (۳،۴-متیلن دی اکسی مت آفتامین) آسیب‌های شدیدی بر سیستم‌های مختلف بدن از جمله سلول‌های خونی دارد. در این مطالعه اثرات محافظتی کورکومین (عصاره زرد چوبه) بر گلبول‌های قرمز و شاخص‌های هماتولوژی و بیوشیمیایی آن در موش‌های صحرایی مصرف‌کننده اکستازی مطالعه گردید.

مواد و روش‌ها: در این مطالعه تجربی ۴۰ سر موش صحرایی نر بالغ به ۵ گروه زیر تقسیم شدند: گروه ۱: کنترل، گروه ۲: دریافت‌کننده MDMA، گروه ۳: دریافت‌کننده MDMA و کورکومین، گروه ۴: دریافت‌کننده MDMA به مدت ۱۵ روز و سپس ۱۵ روز دیگر عدم دریافت دارو، گروه ۵: دریافت‌کننده MDMA به مدت ۱۵ روز و سپس ۱۵ روز دیگر دریافت کورکومین. نمونه خون از قلب جمع‌آوری شد و اسمیر خونی برای بررسی مورفولوژی سلول‌های خونی تهیه گردید.

نتایج: میانگین سطح گلبول‌های قرمز در گروه‌های دریافت‌کننده MDMA نسبت به گروه کنترل کاهش معنی‌داری داشت. هنگام استفاده از کورکومین همراه با MDMA و بعد از مصرف آن میانگین سطح گلبول‌های قرمز و هموگلوبین نسبت به گروه کنترل کاهش معنی‌داری داشت. همچنین، کاهش تعداد گلبول‌های قرمز در گروه‌های دریافت‌کننده کورکومین نسبت به گروه‌های MDMA نیز معنی‌دار بود. سطح بیلی‌روبین نام در همه گروه‌های مطالعه نسبت به گروه کنترل افزایش معنی‌دار داشت.

نتیجه‌گیری: اثر مصرف کورکومین همراه با مصرف اکستازی و بعد از آن به احتمال زیاد مربوط به جذب گوارشی بالای MDMA توسط کورکومین و یا متابولیته نشدن MDMA در هنگام استفاده از کورکومین می‌باشد.

واژگان کلیدی: اکستازی، گلبول‌های قرمز، بیلی‌روبین، کورکومین

دو ماهنامه علمی-پژوهشی فیض، دوره بیست و دوم، شماره ۵، آذر و دی ۹۷، صفحات ۴۴۱-۴۳۳

مقدمه

به طوری که در سال ۲۰۱۱ تخمین زده شده است حدود ۱۱ تا ۲۸ میلیون نفر در سراسر جهان از این قرص‌ها استفاده نموده‌اند [۳]. طبق گزارش سازمان ملل، استفاده از MDMA در آمریکا، اروپا و دیگر کشورها اپیدمی شده و یکی از مشکلات بهداشت عمومی در جهان است [۴]. در سال ۱۹۱۴ میلادی MDMA به وسیله شرکت دارویی آلمانی مرک با نام متیل سافرلامین ساخته شد [۵]. به دنبال مصرف قرص‌های اکستازی تغییرات روحی شامل نشنگی، ایجاد اعتماد به نفس و قدرت بالا [۶]، بیداری، برانگیختگی و روابط جنسی نامشروع، اختلال در شعور و توهمات ایجاد شده [۷] و عوارض فیزیکی ناشی از آن مثل افزایش ضربان قلب و فشار خون، انعقاد خون، سفتی عضلانی، کلامپ غیرارادی دندان‌ها، تهوع، تاری دید، سنکوپ و لرز یا تعریق می‌باشد [۸]. MDMA در بعضی مواقع به صورت داخل وریدی مورد استفاده قرار می‌گیرد [۹]. اما به طور معمول به صورت خوراکی استفاده شده و هنگام ورود به معده حدود ۳۰ الی ۶۰ دقیقه بعد اثرات آن ظاهر می‌گردد. مقدار استفاده خوراکی این ماده معمولاً ۷۵ تا ۱۵۰ میلی‌گرم در هر بار می‌باشد [۱۰]. این ماده وابستگی دوزی و صدمات طولانی مدت نورووتوکسیک ایجاد کرده [۱۱] و نیز اثرات محیطی داشته که وابسته به دوز می‌باشد [۱۲]. قرار گرفتن در معرض MDMA

امروزه یکی از مشکلات جامعه بشری اعتیاد به مواد مخدر می‌باشد که آسیب‌های فردی، اقتصادی، اجتماعی و فرهنگی زیادی ایجاد می‌کند. یکی از این موادی که به طور متداول در محافل و پارتی‌ها از آن استفاده می‌شود، MDMA (۳،۴-متیلن دی اکسی مت آفتامین) یا همان اکستازی می‌باشد که مشتق از آفتامین است [۱] و شیوع مصرف آن در ایالات متحده آمریکا، اروپا و دیگر نقاط جهان متداول گشته است [۲].

^۱ استادیار، گروه فیزیولوژی، دانشکده پزشکی، دانشگاه علوم پزشکی ارومیه، ارومیه، ایران
^۲ استاد بیوشیمی بالینی، دانشکده پزشکی، دانشگاه علوم پزشکی ارومیه، ارومیه، ایران
^۳ دانشجوی پزشکی، دانشکده پزشکی، دانشگاه علوم پزشکی ارومیه، ارومیه، ایران

* نشانی نویسنده مسئول:

ارومیه، دانشگاه علوم پزشکی ارومیه، دانشکده پزشکی، گروه فیزیولوژی

تلفن: ۰۹۱۴۳۴۱۰۱۲۱ | دورنویس: ۰۴۴۳۲۷۸۰۸۰۱

پست الکترونیک: khalaji.naser@gmail.com

تاریخ دریافت: ۱۳۹۷/۱/۲۲ | تاریخ پذیرش نهایی: ۱۳۹۷/۴/۱۳

خصوصیه‌های درمانی و محافظتی دارد، لذا هدف این مطالعه بررسی اثر کورکومین بر عوارض قرص‌های اکستازی بر گلبول‌های قرمز و جلوگیری از همولیز آنها می‌باشد.

مواد و روش‌ها

این مطالعه تجربی روی ۴۰ سر موش صحرایی نر بالغ نژاد ویستار با وزن 230 ± 30 گرم و با سن ۳ الی ۴ ماه انجام گرفت. همه آزمایشات بر اساس قرارداد هلسینکی و منشور اخلاقی دانشگاه علوم پزشکی ارومیه انجام شد (کد اخلاق ۱۳۹۶، ۳۶۰). موش‌های مورد آزمایش به‌صورت تصادفی به ۵ گروه ۸ تایی تقسیم شدند که شامل گروه ۱: کنترل بدون دریافت MDMA و کورکومین تنها با دریافت ۲ میلی‌لیتر آب مقطر به‌صورت خوراکی و تزریق ۰/۲ میلی‌لیتر اتیل اولنات، حلال کورکومین، به‌صورت داخل صفاقی به‌مدت ۱۵ روز؛ گروه ۲: دریافت MDMA به‌مقدار ۲۰ میلی‌گرم بر کیلوگرم در ۲ میلی‌لیتر آب مقطر به‌صورت خوراکی و تزریق ۰/۲ میلی‌لیتر اتیل اولنات داخل صفاقی به‌مدت ۱۵ روز؛ گروه ۳: دریافت MDMA به‌مقدار ۲۰ میلی‌گرم بر کیلوگرم و تزریق ۲۰ میکرومول کورکومین در حجم ۰/۲ میلی‌لیتر داخل صفاقی به‌مدت ۱۵ روز؛ گروه ۴: دریافت MDMA به‌مدت ۱۵ روز و سپس ۱۵ روز دیگر بدون دریافت هیچ دارویی؛ و گروه ۵: دریافت MDMA به‌مدت ۱۵ روز به‌مقدار ۲۰ میلی‌گرم بر کیلوگرم و سپس ۱۵ روز دیگر دریافت کورکومین به‌مقدار ۲۰ میکرومول با حجم ۰/۲ میلی‌لیتر داخل صفاقی و همچنین دریافت ۲ میلی‌لیتر آب مقطر به‌صورت خوراکی [۲۹]. گروه‌های مورد مطالعه در قفس‌های جداگانه نگهداری شدند. لازم به‌ذکر است که گروه ۲ از روز اول MDMA به‌مدت ۱۵ روز و گروه ۳، MDMA به‌مدت ۱۵ روز و سپس کورکومین دریافت کرده و روز شانزدهم نمونه‌گیری و اسمیر خونی انجام گرفت، اما گروه ۴، پانزده روز اول MDMA دریافت کرده و روز سی‌ام نمونه‌گیری و اسمیر خونی انجام گرفته است. گروه ۵، پانزده روز اول MDMA دریافت کرده، سپس ۱۵ روز بعد کورکومین دریافت کرده و روز سی‌ام نمونه‌گیری و اسمیر خونی انجام گرفته است. لذا، در این مطالعه اثر محافظتی کورکومین در گروه‌های ۱، ۲ و ۳ بررسی شده و اثر درمانی آن در گروه‌های ۱، ۴ و ۵ مورد بررسی قرار گرفته است. در تمام گروه‌ها ۲۴ ساعت بعد از آخرین دوز تزریقی موش‌های صحرایی توسط پنتا‌باربیتون به‌مقدار ۳۰ الی ۴۰ میلی‌گرم بر کیلوگرم به‌صورت داخل صفاقی بی‌هوش شدند و سپس از داخل قلب به‌مقدار ۵ میلی‌لیتر خون توسط سرنگ برای شمارش گلبول‌های قرمز، پارامترهای بیوشیمیایی و اسمیر خونی گرفته شده و در لوله‌های

استرس اکسیداتیو، آسیب DNA، و در نهایت آسیب سلولی ایجاد می‌کند [۴]. بعضی تحقیقات نشان داده‌اند که MDMA سبب اختلالات دیواره رگی شده و نتیجه آن خونریزی داخلی و ایجاد آنمی هموراژیک و ترومبوز می‌باشد [۱۳]. همچنین، استفاده از قرص‌های اکستازی سبب آنمی آپلاستیک می‌گردد [۱۴]. این قرص‌ها با اثر سمی خود بر مغز استخوان سبب قطع تولید گلبول‌های قرمز شده و در نهایت ایجاد آنمی، کاهش هماتوکریت و هموگلوبین می‌نماید [۱۵]. بعضی تحقیقات نشان داده‌اند که MDMA سبب ایجاد آنمی فقر آهن به‌دلیل اختلال در متابولیسم گوارشی آن می‌گردد [۱۶]. همچنین، تحقیقات دیگری نشان داده‌اند که استفاده از MDMA سبب کاهش اسید فولیک سرمی شده و در نهایت منجر به کاهش گلبول‌های قرمز می‌شود [۱۷]. نقش گلبول‌های قرمز انتقال اکسیژن به سلول‌های محیطی از میان سیستم مویرگی باریک و پر پیچ‌وخم است [۱۸]. تعداد گلبول‌های قرمز در افراد بالغ طبیعی ۴/۵-۵/۵ میلیون در میلی‌متر مکعب، حجم آنها ۹۵-۹۰ فمتولیترا، میزان هموگلوبین ۱۶-۱۴ گرم در دسی‌لیتر و میزان هماتوکریت ۵۲-۴۵ درصد می‌باشد [۱۹]. اما در موش‌های صحرایی نر بالغ از نژاد ویستار تعداد گلبول‌های قرمز ۷/۲۷-۹/۶۵ میلیون در میلی‌متر مکعب، حجم آنها ۴۸/۹-۵۷/۹ فمتولیترا، هموگلوبین ۱۳/۷-۱۷/۶ گرم در دسی‌لیتر و هماتوکریت ۵۲/۵-۳۹/۶ درصد می‌باشد [۲۰]. ترکیب اصلی گلبول‌های قرمز هموگلوبین می‌باشد که نقش حیاتی در انتقال اکسیژن داشته و همچنین نقش اصلی در فرآیندهای فیزیولوژی و پاتولوژی بازی می‌کند [۲۱]. گلبول‌های قرمز پس از سپری کردن عمر خود و یا تخریب توسط عوامل پاتولوژیک، توسط ماکروفاژها به‌خصوص در طحال و کبد هموگلوبین آنها آزاد شده و پس از تجزیه هموگلوبین بیلی‌روبین به‌وجود می‌آید [۲۲، ۲۳]. همچنین، اختلالات کبدی منجر به افزایش بیلی‌روبین می‌شود [۲۴]. اخیراً استفاده از کورکومین ماده اصلی زردچوبه به‌عنوان یک آنتی‌اکسیدان روبه‌افزایش می‌باشد [۲۵] و طیف وسیعی از فعالیت‌های بیولوژیکی و فارماکولوژیکی دارد [۲۶-۲۸]. این فعالیت‌ها شامل اثرات ضد التهابی، آنتی‌اکسیدانی، ضد سرطانی، آنتی‌میلوئیدی، ضد آرتیتری و ضد باکتریایی می‌باشد [۲۹]. کورکومین اثر ضد سرطانی خود را با ایجاد آپوپتوز در سلول‌های سرطانی با برداشت رادیکال‌های آزاد انجام می‌دهد [۳۰]. همچنین، کورکومین اثر ضد انگل، آنتی‌آنژیوژنیک و آنتی-موتازنیک دارد [۳۱]. از آنجایی‌که مصرف قرص‌های اکستازی متداول و عوارض ناشی از آنها بر سیستم‌های مختلف بدن و اندام‌ها مشهود است و با توجه به اینکه کورکومین به‌طور متداول برای درمان بیماری‌ها مورد استفاده قرار می‌گیرد و طیف وسیعی از

هپارینه و ساده ریخته شد. برای بررسی مورفولوژی سلول‌های خونی و وجود پارازیت‌ها، اسمیر خونی به وسیله رنگ‌آمیزی گیمسا انجام گرفت و برای شمارش و تشخیص افتراقی سلول‌های خونی از دستگاه سل‌کانتر حیوانی استفاده گردید. همچنین، برای اندازه‌گیری بیلی‌روبین سرمی ابتدا نمونه خون گرفته شده از موش‌های صحرایی بعد از ۲۰ دقیقه داخل دستگاه سانتریفوژ قرار داده شد و به مدت ۱۰ دقیقه با ۳۵۰۰ دور در دقیقه با دمای ۴ درجه سانتی-گراد سانتریفوژ شدند و سپس سرم آنها جدا شده و پارامترهای بیوشیمیایی توسط اتوآنالیزور اندازه‌گیری شدند. برای آنالیز آماری، پی از ورود داده‌ها به نرم‌افزار SPSS، توزیع داده‌ها کنترل شد؛ تمام داده‌ها از توزیع نرمال برخوردار بودند. بنابراین، برای مقایسه چندگروهی از آزمون آنالیز واریانس یک‌طرفه با پشتیبانی تست توکی استفاده شد. نتایج در سطح $P < 0/05$ معنی‌دار تلقی شده و داده‌ها به صورت میانگین و انحراف معیار گزارش گردیدند.

نتایج

یافته‌های هماتولوژی و مورفولوژی گلبول‌های قرمز و نیز سطح بیلی‌روبین خون در گروه‌های مختلف مطالعه در جدول شماره ۱ و نمودارهای شماره ۱ و ۲ و نیز شکل شماره ۱ نشان داده شده است. میانگین گلبول‌های قرمز چه در گروه‌های دریافت‌کننده MDMA (۲ و ۴) و چه در گروه‌های دریافت‌کننده کورکومین به همراه و بعد از مصرف MDMA (۳ و ۵) نسبت به گروه کنترل کاهش معنی‌دار داشت ($P < 0/05$). به علاوه، کاهش فوق در گروه‌های دریافت‌کننده کورکومین نسبت به گروه‌های دریافت‌کننده MDMA نیز معنی‌دار بود ($P < 0/05$). میانگین سطح هموگلوبین در گروه‌های MDMA در روزهای ۱۵ و ۳۰

کاهش یافته، اما این کاهش نسبت به گروه کنترل معنی‌دار نبود، در صورتی‌که در هر دو گروه دریافت‌کننده کورکومین کاهش معنی‌داری نسبت به گروه کنترل مشاهده شد ($P < 0/05$). میانگین سطح هماتوکریت در گروه ۲ افزایش معنی‌داری نسبت به گروه ۱ داشت ($P < 0/05$)، اما تغییرات چشمگیری در گروه‌های دیگر (۳، ۴ و ۵) مشاهده نگردید. میانگین حجم گلبول‌های قرمز در گروه دریافت‌کننده MDMA به دنبال کورکومین (۵) افزایش معنی‌دار نسبت به گروه کنترل داشت، در صورتی‌که در سایر گروه‌های تغییرات معنی‌داری نسبت به گروه کنترل مشاهده نشد. میانگین MCHC در گروه ۵ کاهش معنی‌داری نسبت به گروه ۱ داشت ($P < 0/05$)، اما در گروه‌های دیگر تغییرات چشمگیری مشاهده نگردید. میانگین سطح RDW نیز در گروه ۵ کاهش معنی‌داری نسبت به گروه کنترل داشت. میانگین سطح بیلی‌روبین تام و مستقیم در گروه‌های MDMA و نیز در گروه‌های کورکومین افزایش معنی‌دار نسبت به گروه کنترل داشت. یافته‌های مورفولوژی در اسمیر خونی در گروه کنترل نشان داد که اندازه و شکل گلبول‌های قرمز طبیعی بود، سطح آنها صاف بود، سلول‌ها از نظر اندازه یکسان بودند و حدود ۶۵ درصد سلول‌ها شاخ‌دار بودند (شکل شماره ۱: A). هنگام استفاده از MDMA (گروه‌های ۲ و ۴) تعداد گلبول‌های قرمز در گسترش خونی کاهش یافته بود اما شکل و اندازه آنها همانند گروه کنترل بود (شکل شماره ۱: B و D). هنگام استفاده از کورکومین به همراه و بعد از مصرف MDMA (گروه‌های ۳ و ۵) علاوه بر کاهش تعداد سلول‌ها، انگل خونی در سطح گلبول‌های قرمز نمایان بود و حدود ۱۰ درصد گلبول‌های قرمز آغشته به انگل خونی از نوع بابیزوز بود (شکل شماره ۱: C، E).

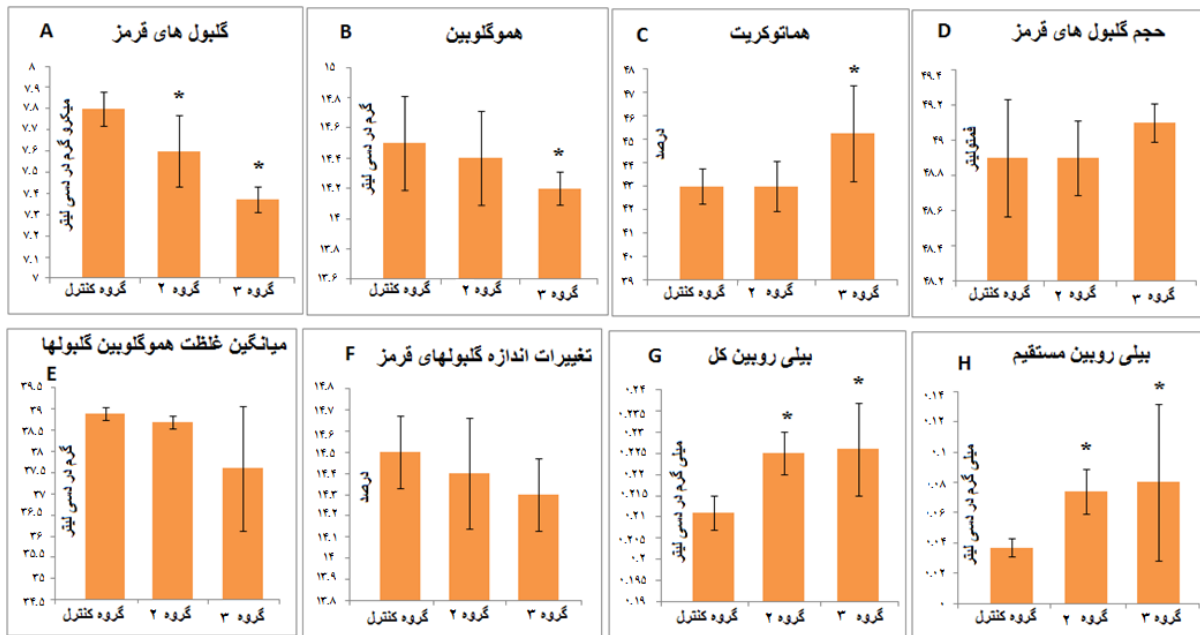
جدول شماره ۱- اثر کورکومین بر شاخص‌های هماتولوژی و بیوشیمیایی گلبول‌های قرمز به همراه و بعد از مصرف اکستازی در موش‌های صحرایی نر

شاخص‌های هماتولوژی	گروه I	گروه II	گروه III	گروه IV	گروه V	P-Value I vs. II	P-Value I vs. III	P-Value I vs. IV	P-Value I vs. V	P-Value II vs. III	P-Value IV vs. V	P-Value III vs. V
RBC × 10 ⁶ (μL)	7/8 ± 0/8	7/6 ± 0/17	7/35 ± 0/06	7/3 ± 0/15	7/2 ± 0/11	0/015	0/001	0/001	0/001	0/004	0/519	0/001
Hb (g/dL)	14/5 ± 0/31	14/4 ± 0/31	14/2 ± 0/11	14/3 ± 0/23	13/8 ± 0/2	0/941	0/009	0/461	0/001	0/461	0/001	0/941
HCT (%)	43 ± 0/76	43 ± 1/07	45/25 ± 2/05	42/25 ± 2/05	42/5 ± 2/88	1/000	0/015	0/958	0/993	0/015	1/000	0/958
MCV (fL)	48/9 ± 0/33	48/9 ± 0/21	49/1 ± 0/11	48/75 ± 0/15	52/88 ± 0/16	1/000	0/991	0/998	0/001	0/991	0/001	0/998
MCHC (g/dL)	38/9 ± 0/15	38/7 ± 0/15	37/6 ± 0/48	39/4 ± 0/31	35/4 ± 2/29	1/000	0/678	1/000	0/003	0/808	0/002	0/999
RDW (%)	14/5 ± 0/17	14/4 ± 0/26	14/3 ± 0/17	14/3 ± 0/31	13/8 ± 0/09	0/927	0/402	0/402	0/001	0/927	0/001	0/927
TB (mg/dL)	0/21 ± 0/004	0/23 ± 0/005	0/23 ± 0/11	0/23 ± 0/16	0/23 ± 0/02	0/040	0/028	0/020	0/009	0/877	0/758	0/758
DB (mg/dL)	0/04 ± 0/006	0/07 ± 0/015	0/08 ± 0/052	0/04 ± 0/008	0/04 ± 0/008	0/006	0/002	0/403	0/905	0/635	0/340	0/046

توزیع گلبول‌های RDW= غلظت متوسط گلبول‌های قرمز؛ MCHC= حجم متوسط گلبول‌های قرمز؛ MCV= هماتوکریت؛ HCT= هموگلوبین؛ HB= گلبول‌های قرمز؛ RBC=

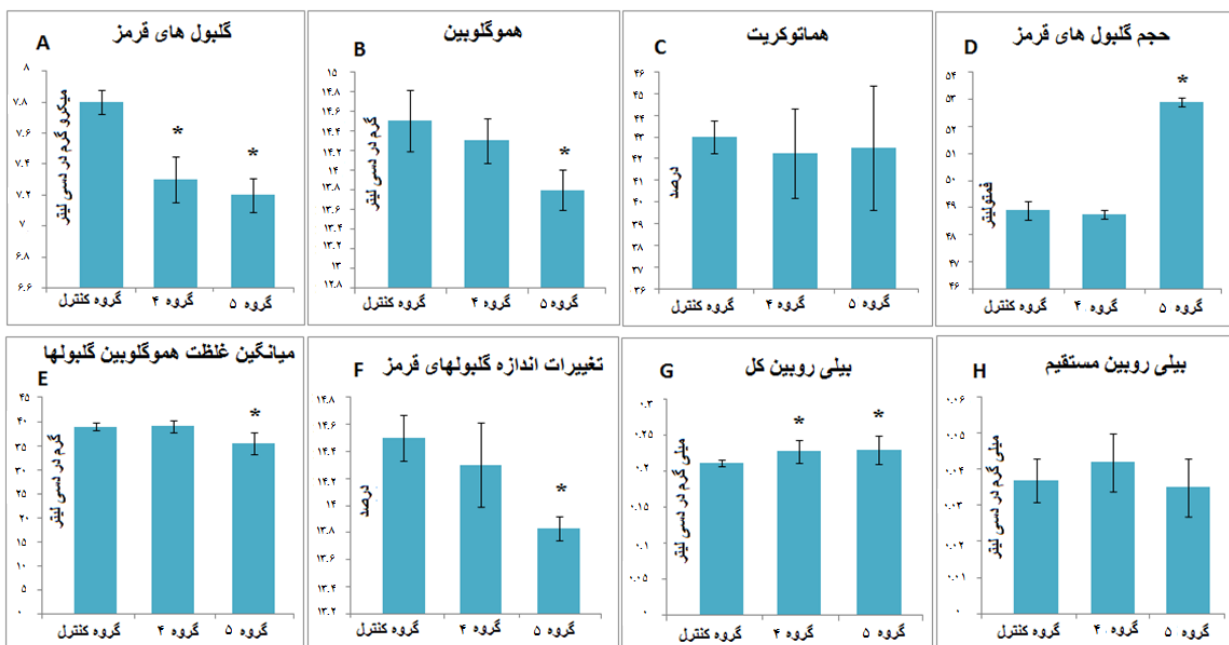
بیلی‌روبین مستقیم؛ DB= بیلی‌روبین کل؛ TB= قرمز

اثر کورکومین بر شاخص‌های هماتولوژی و ...



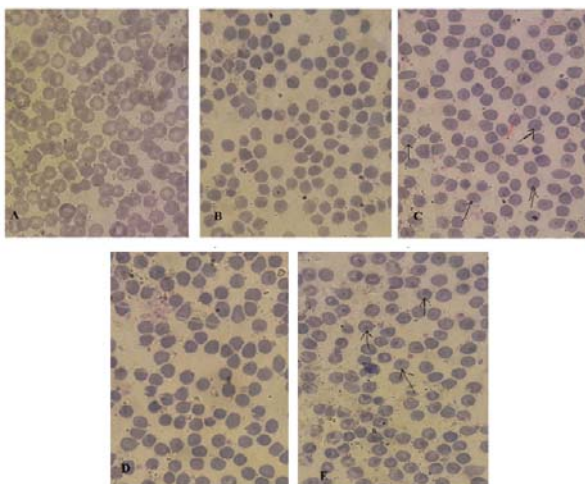
نمودار شماره ۱- مقایسه میانگین تعداد گلبول‌های قرمز، هموگلوبین، هماتوکریت، شاخص‌های گلبول‌های قرمز و سطح بیلی‌روبین خونی در گروه‌های ۱، ۲ و ۳ مطالعه

داده‌ها به صورت میانگین، انحراف معیار (means±SD) ارائه گردیده‌اند. * $P < 0.05$ نسبت به گروه کنترل معنی‌دار می‌باشد.



نمودار شماره ۲- مقایسه میانگین تعداد گلبول‌های قرمز، هموگلوبین، هماتوکریت، شاخص‌های گلبول‌های قرمز و سطح بیلی‌روبین خونی در گروه‌های ۱، ۴ و ۵ مطالعه

داده‌ها به صورت میانگین، انحراف معیار ($\bar{X} \pm SD$) ارائه گردیده‌اند. * $P < 0.05$ نسبت به گروه کنترل معنی‌دار می‌باشد.



شکل شماره ۱- بررسی مورفولوژی سلول‌های خونی در موش‌های صحرایی نر گروه‌های کنترل (A)، دریافت‌کننده MDMA (B)، دریافت‌کننده MDMA و کورکومین (C)، دریافت‌کننده MDMA به مدت ۱۵ روز و کورکومین در ۱۵ روز بعد (D) و دریافت‌کننده MDMA به مدت ۱۵ روز و کورکومین (E).

تهیه گسترش خونی و رنگ آمیزی با گیمسا. انگل خونی در گروه‌های C و E وجود داشت. بزرگنمایی ۱۰۰۰ برابر

بحث

اینکه انتظار می‌رفت کورکومین اثر حفاظتی بر عوارض MDMA در گلبول‌های قرمز داشته باشد. هنگام استفاده از کورکومین به همراه و بعد از مصرف اکستازی شدت عوارض آن بیشتر شده بود. این یافته مغایرت با اثر کورکومین دارد، زیرا پژوهشگران نشان داده‌اند که کورکومین خصیصه‌های محافظتی و درمانی گسترده‌تری دارد؛ به طوری که سلول‌های طبیعی را در بدن حفظ کرده، اما سلول‌های سرطانی و حساس را از بین می‌برد و حفظ‌کننده سلول‌ها در برابر پرتوهای فرابنفش و بیماری‌ها می‌باشد [۳۱-۲۹]. دلیل کاهش به احتمال زیاد افزایش سطح خونی MDMA می‌باشد، زیرا کورکومین به هضم غذاها کمک کرده و تحریک و تولید صفرا را بیشتر می‌کند [۳۴] و این می‌تواند یکی از دلایل جذب گوارشی MDMA باشد. در یک مطالعه تجویز خوراکی عصاره آبی-متانولی زردچوبه به خرگوش موجب کاهش معنی‌دار ترشح اسید معده و ترکیبات شیره معده شده بود [۳۵]. لذا، می‌توان گفت از این طریق متابولیسم شدن MDMA توسط آنزیم‌های معده کاهش یافته و سطح جذب خونی آن افزایش می‌یابد. به احتمال زیاد اثر MDMA وابسته به دوز باشد، چرا که کورکومین سطح جذب خونی MDMA را بیشتر کرده و در نتیجه شدت عوارض نیز بیشتر می‌شود [۳۶]. یکی از خواص کورکومین کمک به هضم مواد غذایی است [۳۷]. در مطالعه حاضر هنگام استفاده از کورکومین به همراه MDMA و نیز بعد از مصرف MDMA سطح همو-گلوبین کاهش معنی‌دار نسبت به گروه کنترل نشان داد. اما مصرف MDMA به تنهایی سبب کاهش معنی‌دار نسبت به گروه کنترل نشده بود. همان‌طوری که بیان گردید، عوارض ایجاد شده می‌تواند

هدف از این مطالعه بررسی اثر محافظتی کورکومین بر عوارض مصرف قرص اکستازی روی گلبول‌های قرمز، میزان هموگلوبین، هماتوکریت، سطح بیلی‌روبین و سایر شاخص‌های وابسته به گلبول‌های قرمز بود. علی‌رغم اینکه انتظار می‌رفت کورکومین اثر حفاظتی بر عوارض MDMA در گلبول‌های قرمز و شاخص‌های آن داشته باشد، هنگام استفاده از کورکومین به همراه MDMA شدت عوارض اکستازی بیشتر شده بود؛ به طوری که کاهش گلبول‌های قرمز، هموگلوبین و افزایش معنی‌دار سطح بیلی-روبین خونی هنگام استفاده از MDMA به تنهایی و به همراه کورکومین نسبت به گروه کنترل داشتند و حتی شدت کاهش گلبول‌های قرمز، هموگلوبین و افزایش بیلی‌روبین خونی و نیز افزایش حجم گلبول‌های قرمز در گروه‌هایی که کورکومین به همراه MDMA دریافت کرده بودند، نسبت به گروه‌هایی که تنها MDMA دریافت کرده بودند، بیشتر شده بود. کاهش گلبول‌های قرمز خون بعد از مصرف قرص‌های اکستازی یکی از عوارض این قرص‌ها می‌باشد که در مطالعه حاضر نیز دیده شد. این قرص‌ها اثر سمی روی مغز استخوان داشته و سبب توقف ساخت گلبول‌های قرمز و ایجاد آنمی آپلاستیک می‌شود [۱۴]. همچنین، مطالعات نشان داده‌اند که ترکیبات مت‌آفتمین روی مغز استخوان اثر کرده و سبب کاهش تکثیر لنفوسیت‌های B، توقف فعالیت سلول‌های T و سایر سلول‌های خونی می‌شود [۳۲، ۳۳]. این مطالعات با مطالعه ما هم‌خوانی دارد، زیرا در مطالعه ما هم هنگام استفاده از MDMA سطح خونی گلبول‌های قرمز کاهش یافته بود؛ علی‌رغم

عوارض MDMA را بالا برده و این اثر به احتمال زیاد مربوط به جذب گوارشی بالای MDMA به‌همراه کورکومین و یا عدم متابولیسم شدن MDMA در هنگام وجود کورکومین می‌باشد. با توجه به عوارض گسترده MDMA پیشنهاد می‌گردد مطالعات گسترده‌تری برای بررسی مکانیسم‌های سلولی و مولکولی در جذب گوارشی و متابولیسم MDMA و سطح خونی آن هنگام استفاده از کورکومین صورت گیرد. محدودیت‌های این مطالعه عدم بررسی سطح جذب گوارشی MDMA و نیز اندازه‌گیری سطح خونی آن بود.

نتیجه‌گیری

مصرف کورکومین همراه با اکستازی و بعد از مصرف آن سبب افزایش شدت عوارض MDMA روی گلبول‌های قرمز و شاخص‌های هماتولوژی و بیوشیمیایی در موش‌های صحرایی می‌شود. این اثر به احتمال زیاد مربوط به جذب گوارشی بالای MDMA توسط کورکومین و یا عدم متابولیسم شدن MDMA در هنگام استفاده از کورکومین باشد.

تشکر و قدردانی

از دادرسی کل استان آذربایجان غربی، به‌ویژه از ستاد مبارزه با مواد مخدر ارومیه و معاونت محترم پژوهشی دانشگاه علوم پزشکی ارومیه که همکاری لازم را داشتند، صمیمانه تقدیر و تشکر می‌گردد.

References:

- [1] Steuer AE, Schmidhauser C, Tingelhoff EH, Schmid Y, Rickli A, Kraemer T, et al. Impact of cytochrome P450 2D6 function on the chiral blood plasma pharmacokinetics of 3, 4-methylenedioxy-methamphetamine (MDMA) and its phase I and II metabolites in humans. *PloS One* 2016; 11(3): e0150955.
- [2] Baumann MH, Rothman RB. Neural and cardiac toxicities associated with 3, 4-methylenedioxy-methamphetamine (MDMA). *Int Rev Neurobiol* 2009; 88: 257-96.
- [3] Desrosiers NA, Barnes AJ, Hartman RL, Scheidweiler KB, Kolbrich-Spargo EA, Gorelick DA, et al. Oral fluid and plasma 3, 4-methylenedioxy-methamphetamine (MDMA) and metabolite correlation after controlled oral MDMA administration *Anal Bioanal Chem* 2013; 405(12): 4067-76.
- [4] Song BJ, Moon KH, Upreti VV, Eddington N D, Lee IJ. Mechanisms of MDMA (ecstasy)-induced oxidative stress, mitochondrial dysfunction, and organ damage. *Curr Pharm Biotechnol* 2010; 11(5): 434-43.

دلیل بر دوز بالای MDMA باشد، زیرا عوارض MDMA وابسته به دوز می‌باشد [۳۶]. همچنین، در این مطالعه مصرف MDMA با کورکومین سبب افزایش حجم گلبول‌های قرمز شده بود که نسبت به گروه کنترل معنی‌دار بود. افزایش حجم گلبول‌های قرمز به همراه کاهش هموگلوبین آنمی ماکروسیت می‌باشد و به‌طور عموم در اثر کمبود ویتامین B₁₂ و اسید فولیک ایجاد می‌گردد [۳۸]. همان‌طور که در مطالعات انجام شده در مورد مصرف اکستازی قید شده سطح سرمی اسید فولیک هنگام استفاده از اکستازی کاهش می‌یابد و در نهایت منجر به آنمی می‌گردد [۱۷]. در مطالعه فوق سطح بیلی‌روبین خون افزایش یافته بود و این افزایش می‌تواند دلیل بر همولیز گلبول‌های قرمز و یا اختلال کبدی باشد؛ چرا که با مصرف MDMA همولیز ایجاد شده و صدمات کبدی ایجاد می‌گردد [۲۴،۴]. یکی از مواردی که در بررسی مورفولوژی گلبول‌های قرمز مشاهده گردید، وجود پارازیت در سطح این سلول‌ها بود. در گروه دریافت‌کننده MDMA به‌همراه کورکومین و نیز در گروهی که بعد از مصرف MDMA کورکومین دریافت کرده بودند، انگل‌های خونی روی سطح گلبول‌های قرمز مشاهده گردید. یکی از عوارض مصرف طولانی‌مدت MDMA وجود انگل‌های خونی است [۳۹] که در مطالعه ما نیز مشاهده گردید. وجود انگل در گروه‌هایی که تنها MDMA مصرف کرده بودند مشاهده نشد و این می‌تواند به‌علت دوز خونی پایین MDMA و عدم ایجاد عوارض شدید باشد. مصرف کورکومین به‌همراه و بعد از مصرف قرص‌های اکستازی شدت

- [5] Capela JP, Carmo H, Remião F, Bastos ML, Meisel A, Carvalho F. Molecular and cellular mechanisms of ecstasy-induced neurotoxicity: an overview. *Mol Neurobiol* 2009; 39(3): 210-71.
- [6] Guneyssel O, Onur OE, Akoglu H, Denizbasi A. Ecstasy-induced recurrent toxic hepatitis in a young adult. *Curr Ther Res Clin Exp* 2008; 69(3): 260.
- [7] Barrett SP, Darredeau C, Pihl RO. Patterns of simultaneous polysubstance use in drug using university students. *Hum Psychopharmacol* 2006; 21(4): 255-63.
- [8] Tufan ZK, Bulut C, Kinikli S, Irmak H, Yilmaz GR, Demİröz AP. a case report of Ecstasy-induced acute hepatic failure. *Turkish J Med Sci* 2006; 36(5): 319-21.
- [9] Green ST, Frischer M, Taylor A, Goldberg DJ, McKeganey N, Bloor M. Increasing ecstasy use among Glasgow drug injectors. Taylor & Francis; 1995.
- [10] Burgess C, O'Donohoe A, Gill M. Agony and ecstasy: a review of MDMA effects and toxicity. *Eur Psychiatry* 2000; 15(5): 287-94.

- [11] Peraile I, Torres E, Mayado A, Izco M, Lopez-Jimenez A, Lopez-Moreno JA, Colado ML et al. Dopamine transporter down-regulation following repeated cocaine: implications for 3, 4-methylenedioxymethamphetamine-induced acute effects and long-term neurotoxicity in mice. *Br J Pharmacol* 2010; 159(1): 201-11.
- [12] Steinkellner T, Freissmuth M, Sitte HH, Montgomery T. The ugly side of amphetamines: short-and long-term toxicity of 3, 4-methylenedioxymethamphetamine (MDMA, 'Ecstasy'), methamphetamine and D-amphetamine. *Biol Chem* 2011; 392(1-2): 103-15.
- [13] Kalant H. The pharmacology and toxicology of "ecstasy"(MDMA) and related drugs. *CMAJ* 2001; 165(7): 917-28.
- [14] Richman J, Ferber A. Severe aplastic anemia with hot pockets following daily Ecstasy ingestion. *Am J Hematol* 2008;83(4):321-2.
- [15] Swerdlow NR, Koob GF, Cador M, Lorang M, Hauger RL. Pituitary-adrenal axis responses to acute amphetamine in the rat. *Pharmacol Biochem Behav* 1993;45(3):629-37.
- [16] Walter T. Impact of iron deficiency on cognition in infancy and childhood. *Eur J Clin Nutr* 1993; 47(5): 307-16.
- [17] Nakazawa Y, Yokoyama T, Kurauchi H, Ueda S, Sakamoto T, Imatoh N, et al. Folic acid in serum and cerebrospinal fluid of chronic alcoholics and methamphetamine addicts. *Drug Alcohol Depend* 1981; 7(2): 193-9.
- [18] Strohm EM, Berndl ES, Kolios MC. Probing red blood cell morphology using high-frequency photoacoustics. *Biophys J* 2013; 105(1): 59-67.
- [19] Fung YC. Mechanical properties and active remodeling of blood vessels. *Biomechanics*: Springer; 1993. p. 321-91.
- [20] Mary LB, Charles B. Clinical laboratory parameters for Crl: WI(Han). *Charles River Laboratories* 2008: 1-14.
- [21] Pan L, Wang X, Yang S, Wu X, Lee I, Zhang X, et al. Ultraviolet irradiation-dependent fluorescence enhancement of hemoglobin catalyzed by reactive oxygen species. *Plos One* 2012; 7(8): e44142.
- [22] Benton MC, Lea RA, Macartney-Coxson D, Bellis C, Carless MA, Curran JE, et al. Serum bilirubin concentration is modified by UGT1A1 Haplotypes and influences risk of Type-2 diabetes in the Norfolk Island genetic isolate. *BMC Genet* 2015; 16: 136.
- [23] Zhou Y, Zhang C, Yao DK, Wang LV. Photoacoustic microscopy of bilirubin in tissue phantoms. *J Biomed Opt* 2012; 17(12): 126019.
- [24] Oussalah A, Bosco P, Anello G, Spada R, Gueant-Rodriguez RM, Chery C, et al. Exome-wide association study identifies new low-frequency and rare UGT1A1 coding variants and UGT1A6 coding variants influencing serum bilirubin in elderly subjects: a stroke compliant article. *Med (Baltimore)* 2015; 94(22): e925.
- [25] Gomez-Pinilla F. The influences of diet and exercise on mental health through hormesis. *Ageing Res Rev* 2008; 7(1): 49-62.
- [26] Khalaji N, Namyari M, Rasmi Y, Pourjabali M, Chodari L. Protective effect of curcumin on fertility of rats after exposure to compact fluorescent lamps: An experimental study. *Int J Reprod BioMed* 2018; 16(7): 447-54.
- [27] Khalaji N, Zeinali A, Purjabali M, Bolurani K, Fard AA. The Effect of Bioactive Component of Turmeric (curcumin) on Liver Complications - Induced by Compact Fluorescent Lamps (CFLs) in Rats. *Shiraz E-Med J* 2018; 19(4): e60572.
- [28] Ilbey YO, Ozbek E, Cekmen M, Simsek A, Otuntemur A, Somay A. Protective effect of curcumin in cisplatin-induced oxidative injury in rat testis: mitogen-activated protein kinase and nuclear factor-kappa B signaling pathways. *Hum Reprod* 2009; 24(7): 1717-25.
- [29] Khalaji N, Zeinali A, Purjabali M, Bolurani K, Fard AA. The Effect of Bioactive Component of Turmeric (curcumin) on Liver Complications- Induced by Compact Fluorescent Lamps (CFLs) in Rats. *Shiraz E-Medical J* 2018 (In Press). [in Persian]
- [30] Papież MA, Krzyściak W, Szade K, Bukowska-Straková K, Kozakowska M, Hajduk K, et al. Curcumin enhances the cytogenotoxic effect of etoposide in leukemia cells through induction of reactive oxygen species. *Drug Des Devel Ther* 2016; 10: 557-70.
- [31] Ding L, Li J, Huang R, Liu Z, Li C, Yao S, et al. Salvianolic acid B protects against myocardial damage caused by nanocarrier TiO₂; and synergistic anti-breast carcinoma effect with curcumin via codelivery system of folic acid-targeted and polyethylene glycol-modified TiO₂ nanoparticles. *Int J nanomedicine* 2016;11:5709-5727.
- [32] Connor TJ, Mc Namara MG, Finn D, Currid A, O'Malley M, Redmond AM. Acute 3,4-methylenedioxy methamphetamine (MDMA) is toxic to neurons in the rat brain. *J Pharmacol Exp Ther* 1998;241:338-45.
- [33] House RV, Thomas PT, Bhargava HN. Comparison of immune functional parameters following in vitro exposure to natural and synthetic amphetamines. *Immunopharmacol Immunotoxicol* 1994; 16(1): 1-21.
- [34] Sharma RA1, Gescher AJ, Steward WP. Curcumin: the story so far. *Eur J Cancer* 2005; 41(13): 1955-68.
- [35] Sakai K, Miyazaki Y, Yamane T, Saitoh Y, Ikawa C, Nishihata T. Effect of extracts of Zingiberaceae herbs on gastric secretion in rabbits. *Chem Pharm Bull (Tokyo)*. 1989; 37(1): 215-7.
- [36] Skelton MR, Williams MT, Vorhees CV. Developmental effects of 3, 4-methylenedioxy-

methamphetamine: a review. *Behav Pharmacol* 2008; 19(2): 91-111.

[37] Fani A, Ghasedi M, Esmaelion F, Alizadeh B. The effect of curcuma on improvement of clinical symptom of patients with irritable bowel syndrome. *Arak Med Univ J* 2010; 13(3). [in Persian]

[38]Rodgers GM 3rd, Becker PS, Blinder M, Cella D, Chanan-Khan A, Cleeland C, et al. Cancer-and chemotherapy-induced anemia. *J Natl Compr Canc Netw* 2012; 10(5): 628-53.

[39] Guyton AC, Hall JE. Textbook of medical physiology. thirteenth Edition, Philadelphia; 2016. p. 429-49.