

The effect of boldenone anabolic steroid, and endurance and resistance training on liver damage markers in rats

Ziaolhagh SJ¹, Khojasteh L², Ziaolhagh SS³, Yahyaei B^{2*}

1- Department of Sport Physiology, Shahrood Branch, Islamic Azad University, Shahrood, I. R. Iran.

2- Department of Medical Sciences, Shahrood Branch, Islamic Azad University, Shahrood, I. R. Iran.

3- Department of Medical Sciences, Mashhad University of Medical Sciences, Mashhad, I. R. Iran.

Received: 2017/11/23 | Accepted: 2018/04/23

Abstract:

Background: This study aimed at investigating the effect of boldenone, and endurance and resistance training on liver damage in rats.

Materials and Methods: In this study, 70 male Wistar rats aged 12 weeks (weight, 228±7 g) were randomly divided into 10 equal groups: control, sham, boldenone (2 mg/kg), boldenone (5 mg/kg), resistance training, resistance training-boldenone (2 mg/kg), resistance training-boldenone (5 mg/kg), endurance training, endurance training-boldenone (2 mg/kg) and endurance training-boldenone (5 mg/kg) groups. The resistance training program included an 8-week climb from the ladder, three times a week and each session 3 sets with 5 repetitions and the endurance training program was 8-week running on treadmills, 3 days a week, every day 30 minutes at a speed of 12 meters per minute. The injection was performed in the biceps femoris muscle once a week. After anesthesia, autopsy was performed and the liver tissue was isolated for histological studies.

Results: The most liver tissue damage was observed in the boldenone group without training; so that the vacuolar degeneration more than 66% and the presence of 1-3 necrotic cells was very important. In resistance training and high-dose boldenone resistance training, liver damage was also observed as vacuolar degeneration. In the endurance training-boldenone inflammation group, increased kupffer cells and mild vacuolar degeneration were observed. Histological studies showed that endurance training reduced the vacuolar degeneration and inflammation and did not increase kupffer cells.

Conclusion: It seems that boldenone can cause damage to liver and endurance training compared with resistance training may cause more reduction in liver damage, especially reduction in the vacuolar degeneration and inflammation induced by boldenone.

Keywords: Boldenone anabolic steroid, Endurance and resistance training, Liver damage, Rat

* Corresponding Author.

Email: behroozyahyaei@yahoo.com

Tel: 0098 233 239 0077

Fax: 0098 233 239 0077

Conflict of Interests: No

Feyz, Journal of Kashan University of Medical Sciences, June, 2018; Vol. 22, No 2, Pages 143-152

Please cite this article as: Ziaolhagh SJ, Khojasteh L, Ziaolhagh SS, Yahyaei B. The effect of boldenone anabolic steroid, and endurance and resistance training on liver damage markers in rats. *Feyz* 2018; 22(2): 143-52.

بررسی تاثیر استروئید آنابولیک بولدنون همراه با تمرین استقامتی و مقاومتی بر نشانگرهای آسیب کبدی در موش‌های صحرایی

سید جواد ضیاء الحق^۱، لیلا خجسته^۲، سید سعید ضیاء الحق^۳، بهروز یحیایی^{*۲}

خلاصه:

سابقه و هدف: هدف از این تحقیق مطالعه تاثیر بولدنون، تمرین استقامتی و مقاومتی بر آسیب کبدی در موش‌های صحرایی می‌باشد.

مواد و روش‌ها: در این مطالعه ۷۰ موش صحرایی نر ۱۲ هفته (وزن 228 ± 7 گرم) به طور تصادفی در ۱۰ گروه کنترل، شم، بولدنون (۲ mg/kg)، بولدنون (۵ mg/kg)، تمرین مقاومتی، تمرین مقاومتی-بولدنون (۲ mg/kg)، تمرین مقاومتی-بولدنون (۵ mg/kg)، تمرین استقامتی، تمرین استقامتی-بولدنون (۲ mg/kg)، تمرین استقامتی-بولدنون (۵ mg/kg)، تقسیم شدند. برنامه تمرین مقاومتی شامل ۸ هفته صعود از نردبان، ۳ جلسه در هفته و هر جلسه ۳ ست با ۵ تکرار و برنامه تمرین استقامتی، ۸ هفته دویدن روی تردمیل، ۳ روز در هفته، هر روز ۳۰ دقیقه با سرعت ۱۲ متر در دقیقه بود. تزریق دارو یک بار در هفته در عضله دوسر ران انجام گردید. پس از بیهوشی، کالبد شکافی انجام و کبد برای مطالعات بافتی برداشته شد.

نتایج: در گروه بولدنون بدون تمرین، بیشترین آسیب بافتی کبد مشاهده گردید، به طوری که دژنراس و کوئولار بیشتر از ۶۶ درصد و وجود ۱-۳ سلول نکروتیک بسیار حائز اهمیت بود. در گروه‌های تمرین مقاومتی و تمرین مقاومتی بولدنون دوز بالا نیز آسیب کبدی به صورت دژنراس و کوئولار مشاهده گردید. در گروه تمرین استقامتی بولدنون، التهاب، افزایش سلول‌های کوپفر و دژنراس و کوئولار خفیف مشاهده شد. مطالعات بافتی نشان داد تمرین استقامتی موجب کاهش دژنراس و کوئولار و التهاب و عدم افزایش سلول‌های کوپفر می‌شود.

نتیجه‌گیری: به نظر می‌رسد بولدنون موجب وارد شدن آسیب به کبد شده و احتمالاً تمرین استقامتی در مقایسه با تمرین مقاومتی می‌تواند موجب کاهش بیشتر آسیب‌های کبدی به ویژه کاهش دژنراس و کوئولار و التهاب ناشی از بولدنون گردد.

واژگان کلیدی: استروئید آنابولیک بولدنون، تمرین استقامتی و مقاومتی، آسیب کبدی، موش صحرایی

دو ماه‌نامه علمی- پژوهشی فیض، دوره بیست و دوم، شماره ۲، خرداد و تیر ۹۷، صفحات ۱۵۲-۱۴۳

مقدمه

بولدنون استروئید مشتق شده از تستوسترون می‌باشد که اعمال قوی آنابولیکی و آندروژنیک را در جهت بهبود رشد نشان می‌دهد. این استروئید از مشتقات تستوسترون بوده و دارای اثرات آنابولیکی قوی و آندروژنی متوسط است که باعث بهبود رشد می‌شود [۵-۷]. تحقیقات نشان می‌دهند که در کوتاه مدت تجویز استروئیدهای آندروژنیک آنابولیک توسط ورزشکاران می‌تواند قدرت و وزن بدن را افزایش دهد؛ با این وجود، سوء استفاده از استروئیدهای آندروژنی می‌تواند منجر به آسیب بافت‌های حیاتی بدن شود [۸]. عمده نگرانی در افرادی که از استروئیدهای آندروژنیک آنابولیک استفاده می‌کنند مربوط به اثرات آن روی کبد، قلب و عروق، سیستم تولید مثل و وضعیت روانی می‌باشد [۹]. سوء استفاده از استروئیدهای آندروژنیک آنابولیک می‌تواند منجر به آسیب‌های جدی و غیرقابل برگشت اندام‌ها شود [۱۱، ۱۰]. در اثر سوء استفاده از استروئیدهای آندروژنی آنابولیک ممکن است ساختار و عملکرد کبد به عنوان محل اصلی پاک-سازی استروئیدهای آنابولیک آندروژنی تغییر کند [۱۳، ۱۲]. آسیب‌های کبدی گزارش شده در تحقیقات عبارتند از سطح

استروئیدهای آندروژنیک آنابولیک ترکیباتی مشتق شده از تستوسترون (هورمون جنسی اصلی مردانه) می‌باشند. این هورمون‌ها در اواخر ۱۹۳۰ برای درمان هیپوگنادیسم و تحلیل رفتگی شدید به طور گسترده‌ای مورد استفاده قرار گرفتند [۱]. از لحاظ فیزیولوژیک، مصرف استروئیدهای آنابولیک-آندروژنی باعث افزایش قدرت و استقامت از طریق افزایش توده عضلانی اسکلتی (هیپرتروفی)، ساخت پروتئین و بهبود در اندازه عضلات می‌شود [۲-۴].

^۱ گروه فیزیولوژی ورزشی، واحد شاهرود، دانشگاه آزاد اسلامی، شاهرود، ایران

^۲ گروه پزشکی، واحد شاهرود، دانشگاه آزاد اسلامی، شاهرود، ایران

^۳ گروه بیوشیمی، دانشگاه علوم پزشکی مشهد، مشهد، ایران

* نشانی نویسنده مسئول:

شاهرود، دانشگاه آزاد اسلامی واحد شاهرود، دانشکده علوم پزشکی

تلفن: ۰۲۳۳۲۳۹۰۰۷۷ | دورنویس: ۰۲۳۳۲۳۹۰۰۷۷

پست الکترونیک: behroozyahyaei@yahoo.com

تاریخ دریافت: ۱۳۹۶/۹/۲ | تاریخ پذیرش نهایی: ۱۳۹۷/۲/۳

میان آنها تعداد ۷۰ سر موش صحرایی نر با سن ۱۲ هفته و وزن اولیه $228/53 \pm 7/94$ گرم به عنوان نمونه آماری انتخاب شدند. نمونه آماری این تحقیق، به روش نمونه‌گیری انتخابی هدف‌دار با توجه به شرایط وزنی و سنی انجام شد. سپس، حیوانات به صورت تصادفی در ۱۰ گروه ($n=7$) زیر تقسیم شدند: ۱- کنترل (بدون تمرین + تزریق دارونما): ۲- شم (بدون تمرین + روغن زیتون): ۳- بولدنون دوز ۱ (۲ میلی‌گرم به ازای هر کیلوگرم وزن): ۴- بولدنون دوز ۲ (۵ میلی‌گرم به ازای هر کیلوگرم وزن): ۵- تمرین استقامتی + دارونما: ۶- تمرین استقامتی + بولدنون دوز ۱: ۷- تمرین استقامتی + بولدنون دوز ۲: ۸- تمرین مقاومتی + تزریق دارونما: ۹- تمرین مقاومتی + بولدنون دوز ۱: ۱۰- تمرین مقاومتی + بولدنون دوز ۲. گروه‌های مورد مطالعه در فقه‌های مخصوص جوندگان از جنس PVC با درپوش توری فلزی که کف آنها با تراشه‌های تمیز چوب پوشانده شده بود، قرار گرفتند. دمای اتاق $22 \pm 1/4$ درجه سانتی‌گراد با رطوبتی معادل ۶۵ تا ۷۵ درصد بود. نمونه‌ها طبق چرخه ۱۲ ساعت خواب و بیداری، با در دسترس بودن آب و غذا نگهداری شدند. در این تحقیق اصول اخلاقی کار با حیوانات آزمایشگاهی براساس خط‌مشی‌های قرارداد هلسینکی اجرا شد و توسط کمیته اخلاق دانشگاه فردوسی با شماره ۳/۱۹۷۵۳ بررسی و تأیید گردید. بولدنون با مارک تجاری اکوئپسی محصول شرکت Meditech آلمان تهیه گردید. تزریقات به صورت یک‌بار در هفته راس ساعت معین (ساعت ۱۰ صبح) و در یک روز مقرر در هفته، و در عضله خلف رانی به صورت عمیق انجام شد. گروه کنترل نیز محلول فیزیولوژیک نرمال‌سالین دریافت کردند.

پروتکل تمرین مقاومتی:

برای گروه مقاومتی تمرینات شامل ۸ هفته صعود از نردبان یک متری با ۲۶ پله و شیب ۸۵ درجه بود. هر جلسه شامل ۳ ست با ۵ تکرار می‌شد. در فاصله هر تکرار ۱ دقیقه و در فاصله بین هر ست ۲ دقیقه استراحت گنجانده شده بود. تمرین پس از بستن وزنه به دم موش صحرایی انجام می‌شد. در هفته اول میزان وزنه‌های بسته شده به دم موش‌ها ۵۰ درصد وزن بدن آنها بود که ۱۰ درصد در هر هفته افزایش یافته، به ۱۲۰ درصد در هفته پایانی رسید. حیوانات در طول هفته‌های قبل از شروع تمرینات با صعود از نردبان آشنا شدند و در صورت امتناع با تحریک دستی وادار به صعود می‌شدند. گروه کنترل نیز جهت تجربه کلیه شرایط موجود در محل تمرینات حضور داشتند [۲۰].

سرمی ترانس آمیناسیون‌های کبدی، محتوای سیتوکروم‌های کبدی P450 و b-5، پراکسیداسیون چربی‌های غشای کبدی، آسیب به بافت کبدی، وضعیت پلوئیدی و چرخه سلولی سلول‌های کبدی در سطح داخل سلولی و نیز آسیب‌های ساختاری مانند پرخونی و خون‌ریزی عروقی، ایجاد کانون‌های آماسی یا التهاب لوبول‌ها، دژنراسیون و تغییر شکل سلولی و هسته، و ایجاد واکوئل چربی در سیتوپلاسم [۱۵-۱۲]. در میان موارد ذکر شده تغییرات ساختاری در بافت‌ها پس از دوره‌های مصرف استروئید آنابولیک برای تشخیص آسیب‌ها از اهمیت ویژه‌ای برخوردار است. تغییرات ساختاری در بافت کبد پس از دوره‌های مصرف استروئید آنابولیک در حیوانات [۱۴، ۱۵] و انسان [۱۶] و نیز ایجاد تومور کبدی [۱۷، ۱۸] گزارش شده است. مصرف خودسرانه این داروها می‌تواند عواقب وخیمی به دنبال داشته باشد. جالب توجه است که ورزشکاران و افراد مصرف‌کننده این داروها نظرات مخالفی با پزشکان داشته و اغلب به مصرف داروها و توصیه آنها به دیگران مبادرت می‌ورزند و برای دست‌یابی به عملکرد بهتر از این آسیب‌ها چشم‌پوشی می‌کنند [۱۹]. از آنجا که بولدنون دارویی است که توسط ورزشکاران رشته‌های مختلف استقامتی و به‌ویژه ورزشکاران قدرتی و سرعتی در دوره‌های افزایش وزن و آمادگی عمومی و نزدیک به مسابقات مورد سوءمصرف قرار می‌گیرد، بنابراین می‌تواند به عنوان نمونه خوبی از استروئیدهای آنابولیکی مصرفی توسط ورزشکاران مورد مطالعه قرار گیرد. همچنین، با توجه به مصرف گسترده استروئیدهای اندروژنیک آنابولیک توسط ورزشکاران و اثرات جانبی آن روی ساختار بافت کبد و اینکه این داروها بدون هیچ نظارتی توسط افراد بدون صلاحیت به ورزشکاران و جوانان در سطح وسیع تجویز می‌شوند، نتایج این تحقیق می‌تواند به شناخت بهتر ورزشکاران از اثرات این داروها کمک نماید. همچنین، اطلاعات کمی در مورد اثرات استروئیدهای اندروژنیک آنابولیک بر پاسخ ساختار بافت کبد طی تمرین استقامتی و مقاومتی وجود دارد. لذا، با توجه به عدم انجام تحقیق دقیق روی آسیب‌های کبدی ناشی از هورمون‌ها همراه با تمرین استقامتی و مقاومتی در شرایط یکسان تمرینی و تغذیه‌ای، در تحقیق حاضر به بررسی تاثیر مصرف استروئید آنابولیک بولدنون بر تغییرات ساختاری کبد در موش‌های صحرایی نر طی یک دوره ۸ هفته‌ای به همراه تمرین استقامتی و مقاومتی پرداخته شد.

مواد و روش‌ها

جامعه آماری پژوهش تجربی حاضر موش‌های صحرایی نر نژاد ویستار پژوهشکده علمی کاربردی دامغان بودند که از

پروتکل تمرین استقامتی:

جدول شماره ۱- نوع ضایعات مورد بررسی و معیار درجه بندی

ضایعات هیستوپاتولوژیک کبد

شاخص	معیار ارزیابی	امتیاز
	کمتر از ۵٪	۱
* دژنراسانس و کونولار	بین ۵٪ تا ۳۳٪	۲
	بین ۳۳٪ تا ۶۶٪	۳
	بیش از ۶۶٪	۴
	عدم نکروز	۱
* نکروز	۱-۳ سلول نکروتیک	۲
	۳-۶ سلول نکروتیک	۳
	بیش از ۶ سلول نکروتیک	۴
	عدم التهاب	۱
التهاب و افزایش کوپفرسل ها	خفیف	۲
	متوسط	۳
	شدید	۴

* معیار حصول اعداد جدول براساس میانگین شمارش فاکتورهای مورد ارزیابی در ۳ گستره با بزرگنمایی $\times 400$ در هر برش بافتی به دست آمده است.

نتایج

همه گروه‌ها در مقایسه با در شروع دوره، افزایش وزن (با میانگین ۵۵/۶۷) معنی داری داشتند؛ با این وجود، بین گروه‌ها تفاوت معنی داری پس از دوره مداخله مشاهده نشد ($P > 0.05$). رنگ آمیزی بخش‌های کبد حیوانات گروه کنترل با هماتوکسیلین و انوزین نشان می‌دهد در لوپول‌های کبدی طناب‌های هیپاتوسیستی به صورت شعاعی حول یک ورید مرکزی به نحوی سازمان یافته-اند که از مرکز به سمت محیط گسترش می‌یابند، طناب‌های کبدی توسط سینوزوئیدهای خونی باریک از یکدیگر جدا می‌شوند، این سینوزوئیدها توسط سلول‌های اندوتلیالی و سلول‌های کوپفر پوشیده می‌شوند، بعضی از سلول‌های کبدی به صورت چند هسته‌ای و تعدادی دیگر بدون هسته می‌باشند و واکوئل‌های چربی سیتوپلاسمی در هیپاتوسیت برخی از نمونه‌ها به صورت بسیار خفیف دیده شد (شکل شماره ۱). درجه بندی تغییرات دژنراتیو و نکروتیک در نمودارهای شماره ۱ و ۲ قابل رویت می‌باشد. در گروه دوم، بافت کبد کاملاً سالم و طبیعی بوده و هیچ‌گونه آسیب مشاهده نگردید (جدول شماره ۲). در گروه سوم (بولدون دوز ۱)، پرخونی سینوزوئیدی و عروقی در نمونه‌های بافتی مشاهده گردید. در بعضی از نمونه‌ها کانون‌های آماس سلولی خفیف در اطراف مناطق پورتال و ضایعات دژنراسیون در هیپاتوسیت‌های مرکزی قابل مشاهده بود. واکوئل‌های چربی سیتوپلاسمی به صورت تک یا چندتایی در هیپاتوسیت‌ها به میزان کم و ظاهر روشن مشهود بود. در گروه چهارم (بولدون دوز بالا)، پرخونی شدید عروقی به طوری که آشکارا تمام فضای رگ

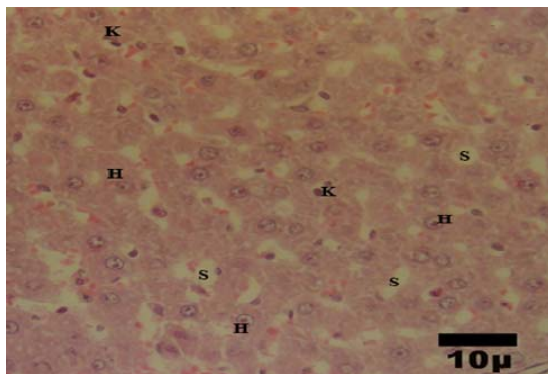
تمرینات گروه استقامتی به مدت ۸ هفته روی تردمیل جوندگان در آزمایشگاه حیوانات دانشکده تربیت بدنی دانشگاه فردوسی مشهد انجام شد. تمرینات در آغاز شامل ۳ روز در هفته، هر جلسه ۳۰ دقیقه با سرعت ۱۲ متر در دقیقه و در پایان دوره، هر جلسه تمرین ۶۰ دقیقه روی تردمیل جوندگان (ساخت ایران) و با سرعت حداکثر ۳۰ متر در دقیقه بود که مطابق مراجع موجود مورد برنامه‌ریزی و اجرا قرار گرفت [۱]. به منظور تحریک موش‌های صحرایی برای دیدن، از محرک صوتی (ضربه به دیواره نوار گردان) استفاده شد؛ بدین صورت که در جلسات اول از محرک الکتریکی با ولتاژ کم، همراه با محرک صوتی استفاده شد و پس از شرطی نمودن موش‌های صحرایی به همراه بودن دو محرک، در سایر جلسات به منظور رعایت نکات اخلاقی کار با حیوان آزمایشگاهی فقط از محرک صوتی استفاده شد.

مراحل نمونه‌گیری بافت و اندازه‌گیری تغییرات ساختاری در بافت کبد:

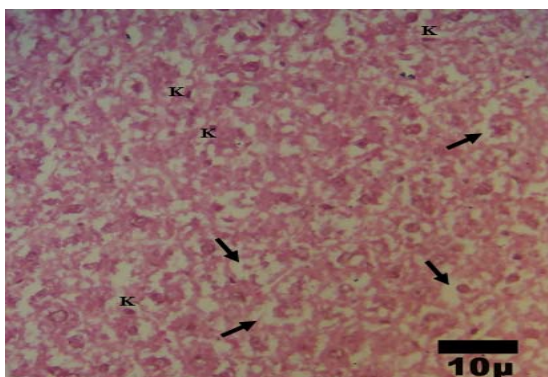
در پایان مطالعه، حیوانات به مدت ۱۲ ساعت ناشتا نگه داشته شدند. سپس، موش‌ها وزن شده و برای نمونه‌گیری بیهوش شدند. بیهوشی با استفاده از دسیکاتور محتوی پنبه آغشته به کلروفورم (مرک، آلمان) انجام شد. پس از بیهوشی بلافاصله بافت کبد برداشته شد. نمونه‌ها پس از جداسازی در فرمالین ۱۰ درصد ثابت شده و سپس جهت انجام روش‌های معمول بافت-شناسی آماده شدند. نمونه‌ها برای ۴۸ ساعت در محلول نگه‌داری شدند. پس از ۲۴ ساعت اولیه فرمالین تازه با فرمالین قبلی جایگزین گردید. بعد از تثبیت، با الکل آب‌گیری شده و قالب-گیری با پارافین انجام شد. سپس، توسط میکروتوم مقاطع با ضخامت ۵ میکرون به صورت نمونه‌گیری تصادفی و با فواصل منظم و یکنواخت تهیه شد. مقاطع میکروسکوپی انتخاب شده، پس از رنگ‌آمیزی هماتوکسیلین و انوزین توسط میکروسکوپ نوری مورد مطالعه قرار گرفته و عکس‌برداری انجام شد. معیارهای ارزیابی ضایعات هیستوپاتولوژی کبد در جدول شماره ۱ ذکر شده است. با توجه به رتبه‌ای بودن و نحوه امتیازبندی متغیرها جهت بررسی آماری از آزمون‌های ناپارامتریک استفاده گردید. براساس طرح تحقیق و تفاوت پس از آزمون گروه‌های مستقل از آزمون کروسکال والیس استفاده گردید. سطح معنی-داری در تمامی مراحل ۰/۰۵ در نظر گرفته شده است.

چهارم این آسیب شدیدتر و در ۴ نمونه با پرخونی عروق همراه بود. واکوئل‌های چربی سیتوپلاسمی در هیاتوسیت‌های گروه چهارم به میزان گسترده‌تر و در مواردی به شکل قطرات درشت در سیتوپلاسم این گروه در مقایسه با دوز پایین به چشم می‌خورد (شکل شماره ۲). در گروه دهم مشخصات سلولهای کبدی در طی تمرین استقامتی نسبت به گروه‌های مقاومتی و گروه‌هایی که بولدنون تنها را دریافت نموده اند، طبیعی تر بوده و آسیب کمتری را نشان می‌دهد (شکل شماره ۳).

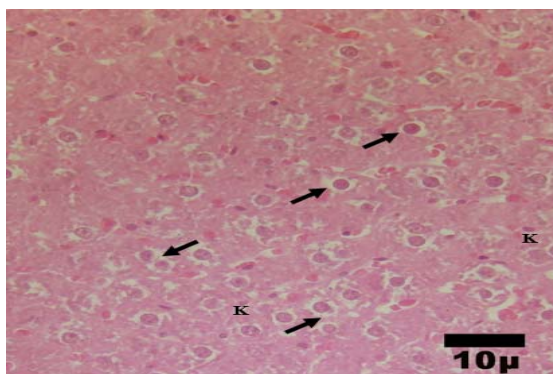
را اشغال کرده بود، مشاهده شد. کانون‌های آماس سلولی یا التهاب در همه نمونه‌های دریافت دارو قابل مشاهده بود (جدول ۲). اما در گروه چهارم به صورت شدیدتر در اطراف وریدها و داخل بافت کبد دیده شد. این کانون‌ها همراه با پرخونی شدید عروقی بوده، در ۴ نمونه به صورت آسینی وار شدن در اطراف ورید باب مشاهده گردید. همچنین، ضایعات دژنراسیون در هیاتوسیت‌های مرکزی به صورت تورم همراه با فضای روشن در کبد ۷ نمونه، به ویژه در اطراف وریدها قابل دیدن بود. در گروه



شکل شماره ۱- فتومیکروگراف تهیه شده از کبد موش‌های صحرایی گروه کنترل. H: سلول کبدی، S: سینوزئوئید، K: کوپفرسل (H&E×۴۰۰)



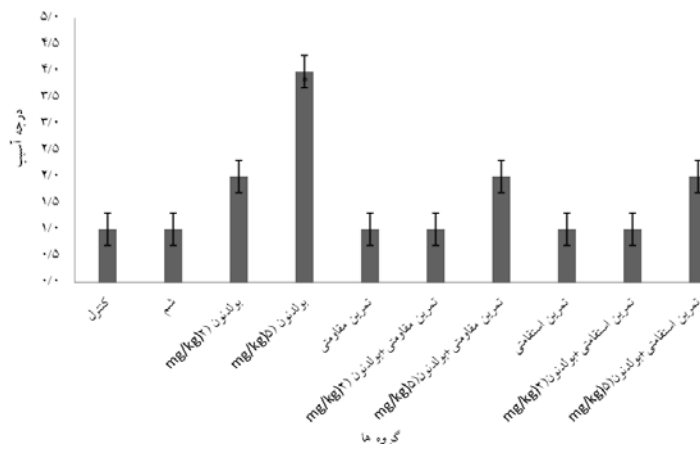
شکل شماره ۲- فتومیکروگراف تهیه شده از کبد موش‌های صحرایی گروه بولدنون دوز ۲. فلش‌ها نشان‌دهنده واکوئل‌های چربی درون سیتوپلاسمی می‌باشند (H&E×۴۰۰)



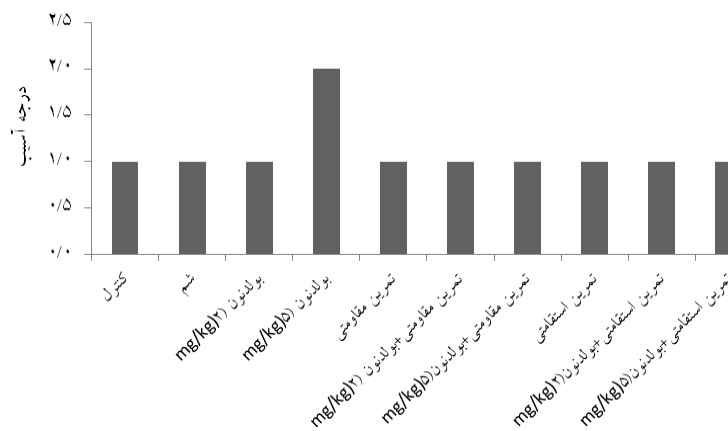
شکل شماره ۳- فتومیکروگراف تهیه شده از کبد موش‌های صحرایی گروه تمرین استقامتی - بولدنون. فلش‌ها نشان‌دهنده سلول‌های کبدی می‌باشد. (H&E×۴۰۰)

جدول شماره ۲- تفکیک و درجه بندی ضایعات هیستوپاتولوژیک کبد موش های صحرائی گروه های مختلف مطالعه

گروه	دژنرسانس و کونولار	نکروز	التهاب و افزایش سلول های کوپفر
کنترل	۱	۰	۱
شم	۱	۱	۱
بولدنون (دوز ۲ میلی گرم بر کیلوگرم)	۲	۱	۱
بولدنون (دوز ۵ میلی گرم بر کیلوگرم)	۴	۲	۱
تمرین مقاومتی	۱	۱	۱
تمرین مقاومتی-بولدنون (دوز ۲ میلی گرم بر کیلوگرم)	۱	۱	۲
تمرین مقاومتی - بولدنون (دوز ۵ میلی گرم بر کیلوگرم)	۲	۱	۲
تمرین استقامتی	۱	۱	۱
تمرین استقامتی- بولدنون (دوز ۲ میلی گرم بر کیلوگرم)	۱	۱	۱
تمرین استقامتی + بولدنون (دوز ۵ میلی گرم بر کیلوگرم)	۲	۱	۱



نمودار شماره ۱- درجه بندی تغییرات دژنرسانس و کونولار در کبد موش های صحرائی گروه های مختلف مطالعه



نمودار شماره ۲- درجه بندی تغییرات نکروتیک در کبد موش های صحرائی گروه های مختلف مطالعه

بحث

نتایج پژوهش حاضر نشان داد که وزن بدن در گروه های دریافت کننده بولدنون افزایش یافته، اما بین گروه ها تفاوتی در وزن پس از دوره مداخله مشاهده نشد که با یافته های مطالعات مشابه [۲۲،۲۱،۷] هم سو می باشد؛ با این وجود، در یک مطالعه مشابه و طی یک دوره ۱۲ هفته ای همراه با تمرین استقامتی ۵ بار در هفته و مصرف استروئیدها کاهش وزن مشاهده شده است [۲۳]. شدت تمرین و طولانی بودن دوره ممکن است عامل این اختلاف باشد. همچنین، نتایج تحقیق حاضر با یافته های Khalil و همکاران، و Oda و که تغییر معنی داری در وزن بدن پس از دوره تجویز بولدنون مشاهده نکردند [۲۵،۲۴]، مغایرت داشت. یادآور می شود تحقیقات قبلی بدون تمرین بوده، ضمن این که ممکن است افزایش وزن در گروه های مصرف کننده بولدنون نسبت به دیگر گروه ها به میزان بیشتری ناشی از افزایش وزن خالص عضلانی باشد و به مطالعات بیشتری در این زمینه نیاز است. نتایج این تحقیق نشان داد پرخونی عروقی از برجسته ترین آسیب های کبدی مشاهده شده در گروه های دریافت بولدنون با دوزهای ۲ و ۵ میلی گرم برای هر کیلوگرم وزن بدن بود که از هیپاتوسیت های مرکزی به سمت بخش محیطی گسترش یافته بود. بولدنون مصرفی همراه با جریان خون به کبد، محل اولیه سم زدایی بدن رفته، سبب وارد شدن آسیب سمی به سلول های اندوتلیوم و ریزش آن ها به داخل سینوزوئیدها و عروق می شود. این امر به انسداد جریان خون آن ها منجر شده و در این هنگام ناحیه مرکز لوبولی توسط گلبول های قرمز پر می شود. گلبول های رانده شده به فضای دیس با تحریک تکثیر سلول های ستاره ای باعث تغییر شکل بافت و در نتیجه فیروز شاخه انتهایی سیاهرگی می شوند که به انسداد وسیع تر جریان خون بافتی آن ناحیه می انجامد. انسداد جریان خون محل آسیب دیده باعث ایسکمی، نکروز مرکز لوبولی و سرانجام فیروز گسترده بافت کبد می شود. این آسیب در گروه سوم (بولدنون دوز بالا) شدیدتر بود. این یافته با مطالعات مشابه [۱۵،۱۴] هم خوان می باشد. همچنین، کانون های آماسی یا التهاب آسیب مهم دیگری است که در گروه های مصرف کننده دارو مشاهده شد. تجمع آب، چربی، پروتئین و یا دارو در اطراف عروق و یا داخل بافت کبد سبب تخریب ساختمان لوبولی شده و به نکروز آن ناحیه منجر می شود. به دنبال نکروز، سلول های التهابی در آن ناحیه تجمع یافته و باعث ترشح کلاژن در زیر اندوتلیوم سیاهرگ های مرکزی و فضای دور سینوزوئیدی شده که در ادامه به بافت کبد نیز تراوش می کند. سپس، رشته های

کلاژن به هم وصل شده و هیپاتیت بینابینی ایجاد خواهد شد. در این هنگام پارانشیم کبد با بافت همبند جایگزین شده و فیروز ایجاد می شود. وجود التهاب در یک محل نشان دهنده نکروز و تخریب بافت کبد در آن می باشد. از دیگر نتایج پژوهش حاضر می توان به ضایعات دژنراتیو سلولی اشاره کرد که در بخش مرکزی هیپاتوسیت های حیوانات گروه سوم به میزان کم و در گروه چهارم به میزان بیشتری دیده شد. ضایعات دژنراسیون با تورم متوسط سلول های کبدی مشخص می شود که برگشت پذیر می باشد. سیتوپلاسم نامنظم بوده و به صورت فضاهای روشن و بزرگ دیده می شود. این فضاها رقیق شدن سیتوپلاسم و از بین رفتن مواد و اندامک های سیتوپلاسمی را نشان می دهند. دژنراسیون اسیدوفیلیکی یک مرحله قبل از مرگ برنامه ریزی شده سلول یا آپوپتوز است. یافته های این مطالعه با نتایج برخی تحقیقات که نشان داده اند استروئیدهای آنابولیک دارای عوارض جانبی روی سیستم های قلبی-عروقی، کبدی و غدد درون ریز می باشند، هم سو می باشد [۲۷،۲۶]. Tousson و همکاران و Boada و همکاران نیز این آسیب را در گروه های تجربی مورد مطالعه خود گزارش کرده اند [۱۵،۱۴]. علاوه بر این، واکوئل سازی چربی در گروه سوم به صورت پراکنده با وسعت کم و در گروه چهارم به صورت وسیع تر و با تجمع بیشتر دیده شد. مصرف استروئیدهای آنابولیک موجب توقف چرخه طبیعی تولید تستوسترون در بدن می شود. با توقف تولید تستوسترون، دیگر یاخته های لایدیگ کلسترول جریان خون را به پرگنولون تبدیل نمی کنند؛ این مسئله موجب افزایش کلسترول خون خواهد شد که خود یکی از عوامل ایجاد کننده کبد چرب می باشد. کبد چرب با التهاب رابطه داشته یا به ایجاد التهاب در بافت کبد منجر می شود. این یافته ها نیز با یافته های Gragera و همکاران که قطرات چربی رانده شده به داخل سینوزوئیدها را مشاهده کرده بودند [۲۳]، هم سو می باشد. Tousson و همکاران و El-Moghazy و همکاران نیز ضایعات شدید هیستوپاتولوژیک را در واکوئل هیپاتوسیت های بافت کبد در نواحی مرکزی و سینوزوئیدها به دنبال تجویز بولدنون مشاهده کرده اند [۱۳،۸]. کبد بسیاری از داروها، چندین هورمون ترشح شده از غدد درون ریز و همه هورمون های استروئیدی را با تغییر شیمیایی سم زدایی کرده یا به داخل صفرا دفع می کند. هورمون های استروئیدی که در بافت ها مستقر نمی شوند، به طور عمده توسط کبد به آندروسترون و دی هیدرواپی آندروسترون تبدیل شده و بلافاصله کوئزوگه یا سولفات شده و از طریق صفرا و یا ادرار دفع می شوند. مصرف این داروها سبب وارد شدن آسیب به بافت کبد

برخوردار است. همچنین، این آسیب‌ها در گروه با دوز پایین با وسعت و گستردگی کمتر در مقایسه با گروه با دوز بالا مشاهده شد. نتایج تحقیق حاضر با یافته‌های Silva و همکاران و Flynn و همکاران با تمرین شنا در موش‌های صحرایی ماده و نیز مطالعات انسانی به صورت گزارش موردی، مانند Socas و همکاران هم‌خوان می‌باشد [۲۸، ۲۹، ۱۶]. با این وجود، پیشنهاد شده است که ممکن است ریسک‌های بالینی مرتبط با استروئید‌های آنابولیک اغراق‌آمیز بوده و جهت منصرف کردن ورزشکاران برای استفاده از این داروها باشد [۳۰]. علاوه بر این، الگوی آسیب در گروه‌های مقاومتی و استقامتی متفاوت بود. در گروه مقاومتی پرخونی همراه با التهاب و در گروه استقامتی همراه با دژنراسیون سلولی مشاهده شد. باید توجه داشته باشیم که التهاب نشان‌دهنده مکان نکروز و مرگ سلولی می‌باشد، در حالی که دژنراسیون موقتی بوده و معمولاً برگشت‌پذیر است. همچنین، در گروه ششم با تمرین استقامتی و مصرف بولدنون با دوز ۲ میلی‌گرم بر کیلوگرم وزن بدن پرخونی در سینیوزوئید ۳ نمونه به‌صورت خفیف مشاهده شد. ممکن است تمرین استقامتی با افزایش خون‌رسانی به کبد در طی دوره، اندکی از نکروز و مرگ سلولی کبد جلوگیری کرده یا حداقل آن را به تعویق انداخته باشد. اثبات این امر مستلزم انجام تحقیقات جداگانه می‌باشد.

نتیجه‌گیری

به طور خلاصه، نتایج تحقیق حاضر نشان داد بولدنون موجب وارد شدن آسیب به بافت کبد و ایجاد نکروز و التهاب و افزایش سلول‌های کوپفر در بافت کبد می‌شود. همچنین، به‌نظر می‌رسد انجام تمرین استقامتی در مقایسه با تمرینات مقاومتی می‌تواند موجب کاهش بیشتر آسیب‌های کبدی به‌خصوص کاهش دژنراسیون و کوئولار سلولی و التهاب ناشی از تزریق بولدنون شود.

تشکر و قدردانی

این تحقیق در دانشگاه فردوسی مشهد و با حمایت شرکت تجهیزات پزشکی ورزشی دانش‌سالار ایرانیان انجام گردیده است. بدین‌وسیله نویسندگان مراتب تشکر و قدردانی خود را از همکاری این دو مجموعه اعلام می‌دارند.

References:

[1] Joo YI, Sone T. Effects of endurance exercise on three-dimensional trabecular bone microarchi-

ture in young growing rats. *Bone* 2003; 33(4): 485-93.

شده که می‌تواند منجر به تجمع بیش از حد یک یا چند هورمون در مایعات بدن شده و موجب فعالیت بیش از حد این سیستم‌های هورمونی گردد. شدت این آسیب‌ها به عوامل متعددی از- جمله نوع دارو، دوره مصرف و دوز مصرفی وابسته است. دوزهای مصرفی بالاتر عوارض جدی‌تر و طولانی‌تری را ایجاد می‌کنند. مشاهده آسیب‌های مذکور به احتمال زیاد به‌علت این است که کبد محل اولیه پاک‌سازی و سم‌زدایی استروئیدها می‌باشد. از طرف دیگر نتایج پژوهش حاضر نشان داد تمرین مقاومتی قادر به کاهش آسیب‌های ناشی از مصرف بولدنون تزریقی نبوده و این دارو اثرات منفی متعددی روی بافت کبد دارد؛ به‌طوری که با وجود تمرین مقاومتی استفاده از دوز پایین بولدنون موجب آسیب‌های بافتی و آزارهای سلولی ازجمله پرخونی عروقی، دژنراسیون، التهاب در بافت کبد و افزایش واکوئل چربی سیتوپلاسمی می‌شود. آسیب‌های مشاهده شده نشان‌دهنده مرگ سلولی، فیروز و تغییر شکل در بافت کبد بوده، روی طرح جریان خون کبد تاثیر منفی داشته و مانع خون‌رسانی طبیعی به درون بافت کبد می‌شوند. سرانجام این موضوعات باعث به‌وجود آمدن مشکلی به‌نام فشار خون ورید باب و انشعابات آن در کبد می‌شود که مشکلات متعددی را در فرد ایجاد خواهد کرد. این آسیب‌ها می‌توانند باعث تغییر شکل و سخت شدن کبد و در نتیجه از بین رفتن بافت کبدی و جانشین شدن آن توسط بافت پیوندی شوند. رشته‌های فیبری ایجاد شده، مناطقی از کبد را بهم وصل کرده و فیروز پل زنده را ایجاد خواهند کرد. با ایجاد فیروز و آسیب پارانشیمی، ساختمان طبیعی کبد تخریب شده و سرانجام سیروز ایجاد خواهد شد. سیروز یک بیماری انتهایی کبدی بوده و خطر بدخیم شدن را به- همراه دارد و در مواردی منجر به نارسایی و آنسفالوپاتی کبدی شده و سرانجام به مرگ بیمار می‌انجامد. باتوجه به نتایج به‌دست آمده در تحقیق حاضر و بررسی مطالعات قبلی به‌نظر می‌رسد در مقایسه با سایر عوامل، مصرف استروئیدها و نیز دوز این هورمون‌ها، عامل مهم‌تری در ایجاد آسیب‌های کبدی باشد؛ چرا که در تحقیقات انجام شده روی مدل‌های حیوانی و حتی گزارش‌های موردی از جمعیت غیر ورزشکار که تحت درمان با هورمون‌های استروئیدی برای کم‌خونی آپلاستیک قرار گرفته‌اند این موارد مشاهده و گزارش شده‌اند. علاوه بر این، سرطان کبدی به‌طور کلی در مردان در مقایسه با زنان از نرخ بالاتری

- [2] Bhasin S, Woodhouse L, Storer TW. Proof of the effect of testosterone on skeletal muscle. *J Endocrinol* 2001; 170(1): 27-38.
- [3] Guan F, Cornelius EU, Soma R, Youwen Y, Liu Y, Lia X. High-throughput UHPLC MS/MS method for the detection, quantification and identification of fifty-five anabolic-androgenic steroids in equine plasma. *J Mass Spectrom* 2010; 45(11): 1270-9.
- [4] Kicman AT. Pharmacology of anabolic steroids. *Br J Pharmacol* 2008; 154(3): 502-21.
- [5] Tousson E, El-Moghazy M, Massoud A, El-Atrash A, Sweef O, Akel A. Physiological and biochemical changes after boldenone injection in adult rabbits. *Toxicol Ind Health* 2016; 32(1): 177-82.
- [6] Mohammed HH, Badawi ME, El-Tarabany MS, Rania M. Effects of boldenone undecylenate on growth performance, maintenance behavior, reproductive hormones and carcass traits of growing rabbits. *Pol J Vet Sci* 2016; 19(2): 245-51.
- [7] Abdel-Hamid TM. Growth Traits and Body Dimensions of Growing Male Rabbit as Affected by Breed and Dose of Boldenone Undecylenate. *Global Veterinaria* 2014; 13(6): 1051-5.
- [8] Tousson E, Ibrahim W, Barakat L, Abd El-Hakeem A. Role of Proplis administration in boldenone-induced oxidative stress, Ki-67 protein alterations and toxicity in rat liver and kidney. *Ijser* 2015; 6(8): 660-4.
- [9] Feldkoren BI, Andersson S. Anabolic-androgenic steroid interaction with rat androgen receptor in vivo and in vitro: a comparative study. *J Steroid Biochem Mol Biol* 2005; 94(5): 481-7.
- [10] Farkash U, Shabshin N, Pritsch M. Rhabdomyolysis of the deltoid muscle in a bodybuilder using anabolic-androgenic steroids: a case report. *J Athl Train* 2009; 44(1): 98-100.
- [11] Amsterdam J, Opperhuizen A, Hartgens F. Adverse health effects of anabolic-androgenic steroids. *Regul Toxicol Pharmacol* 2010; 57(1): 117-23.
- [12] Mayada RF, Taghred MS, Haytham AA. Boldenone-induced apoptotic, structural, and functional alterations in the liver of rabbits. *World Rabbit Sci* 2015; 23(1): 39-46.
- [13] El-Moghazy M, Ehab Tousson, Mohamed I. Changes in the hepatic and renal structure and function after a growth promoter boldenone injection in rabbits. *Animal Biol* 2012; 62(2): 171-80.
- [14] Tousson E, Alm-Eldeen A, El-Moghazy M. p53 and Bcl-2 expression in response to boldenone induced liver cells injury. *Toxicol Ind Health* 2011; 27(8): 711-8.
- [15] Boada LD, Zumbado M, Torres S, López A, Díaz-Chico BN, Cabrera JJ, et al. Evaluation of acute and chronic hepatotoxic effects exerted by anabolic-androgenic steroid stanozolol in adult male rats. *Arch Toxicol* 1999; 73(8-9): 465-72.
- [16] Socas L, Zumbardo M, Perez-Luzardo O, Ramos A, Perez C, Hernandez JR, et al. Hepatocellular adenomas associated with anabolic-androgenic steroid abuse in bodybuilders: a report of two cases and a review of the literature. *Br J Sports Med* 2005; 39(5): 27-39.
- [17] Orlandi F, Jezequel A, Melliti A. The action of some anabolic-steroids on the structure and the function of human liver cell. *Tijdschr Gastroenterol* 1964; 7: 109-13.
- [18] Schaffner F, Popper H, Perez V. Changes in bilecanaliculi produced by norethandrolone: electron microscopic study of human and rat liver. *J Lab Clin Med* 2007; 196(56): 623-8.
- [19] El-Serag HB. Hepatocellular carcinoma: recent trends in the United States. *Gastroenterology* 2004; 127: 27-34.
- [20] Sukho L, Roger F. Resistance Training, Muscle Mass and Function in the Rat. *J Exercise Physiol* 2003; 1097-975.
- [21] Tousson E, El-Moghazy M, Massoud A, Akel A. Histopathological and immune-histochemical changes in the testis of rabbits after injection with the growth promoter boldenone. *Reprod Sci* 2012; 19(3): 253-9.
- [22] Thabet NS, Abelrazek EM, Ghazy EM, Elballal SS. Effect of the anabolic steroids, boldenone undecylenate on reproductive performance on male rabbits. *J Reprod Infertil* 2010; 1: 8-17.
- [23] Gragera R, Saborido A, Molano F, Jiménez L, Muñoz E, Megías A. Structural changes induced by anabolic steroids in liver of trained rats. *Histol Histopath* 1993; 8(3): 449-55.
- [24] Khalil SR, Hesham H, Yasmina M, Abd-Elhakim YM, Mohamed WAM. Boldenone Undecylenate Injection Consequences on Male Rabbit Behavioral Response, Fertility and Testicular Ultrastructural Changes with Special Respect to the Withdrawal Effects. *IJAR* 2014; 2 (1): 166-81.
- [25] Oda SS, El-Ashmawy IM. Adverse effects of the anabolic steroid, boldenone undecylenate, on reproductive functions of male rabbits. *Int J Exp Pathol* 2012; 93(3): 172-8.
- [26] Gabr F, Abo El-Maaty T, Amal M, Aotifa AM. Effects of growth promoter Boldenone undecylenate on weaned male lambs. *Nature Sci* 2009; 7(3): 61-9.
- [27] Yesalis CE, Kennedy NJ, Kopstein AN, Bahrke MS. Anabolic-androgenic steroid use in the United States. *JAMA* 1993; 270(10): 1217-21.
- [28] Bento-Silva MT, Martins MD, Torres-Leal FL, Barros TL, Carvalho IL, Carvalho Filho HA, et al. Effects of administering testosterone undecanoate in rats subjected to physical exercise: effects on the estrous cycle, motor behavior and morphology of the liver and kidney. *Brazilian J Pharmaceutical Sci* 2010; 46(1): 79-89.

[29] Wiesenfeld PW, Sapienza PP, Flynn TJ, Ford CE, Ross IA, Sahu S, et al. Effects of oral androstenedione on steroid metabolism in liver of pregnant and non-pregnant female rat. *Food*

Chem Toxicol 2005; 44(4): 537-42.

[30] Hoffman JR, Ratamess NA. Medical issues associated with anabolic steroid use: are they exaggerated? *J Sports Sci Med* 2006; 5(2): 182-93.