

The effect of aqueous extract of *Avicennia marina* (Forsk.) Vierh. leaves on liver enzymes' activity, oxidative stress parameters and liver histopathology in male diabetic rats

Hamzevi A¹, Sadoughi SD^{2*}, Rahbarian R³

1- M.Sc Student in Biochemistry, Faculty of Sciences, Payam-e-Noor University, Tehran, I. R. Iran.

2- Ph.D in Cell Developmental Biology, Young Researchers and Elite Club, Mashhad Branch, Islamic Azad University, Mashhad, I. R. Iran.

3- Department of Biology, Faculty of Sciences, Payam-e-Noor University, Tehran, I. R. Iran.

Received April 7, 2016; Accepted July 4, 2017

Abstract:

Background: *Avicennia marina* has antioxidant and anti-diabetic properties. This study was conducted to examine the effect of aqueous extract of *A. marina* on liver enzymes' activity, oxidative stress parameters and liver histopathology in diabetic rats.

Materials and Methods: In this experimental study, 28 male rats were allocated into the equal groups of control, diabetic control and experimental diabetic 1 and 2. The diabetes in diabetic control and experimental diabetic groups was induced using an intraperitoneal injection of 120 mg/kg alloxan. The experimental diabetic groups received the aqueous extract of *A. marina* (100 and 200 mg/kg, i.p.) in alternate days for one month. Sterile distilled water was injected to the animals of control and diabetic control groups. At the end of the treatment period, serum levels of ALT, AST, GGT and ALP were measured. Then, levels of SOD, GST, CAT and MDA were measured in the liver tissue. The liver sections were prepared and examined by an optical microscope.

Results: Results showed that administration of the *A. marina* extract (100 and 300 mg/kg, ip) to the diabetic rats significantly decreased the serum levels of liver enzymes and tissue level of MDA. Also, the activity of the liver tissue's antioxidant enzymes was increased ($P < 0.05$). The *A. marina* extract dose-dependently decreased liver damages in diabetic rats.

Conclusion: Administration of the *A. marina* extract improves liver tissue oxidative stress indices and decreases the serum level of liver enzymes. Also, *A. marina* extract improves liver tissue injuries induced by diabetes.

Keywords: Diabetes mellitus, *Avicennia marina*, Liver enzymes, Oxidative stress, Rats

* Corresponding Author.

Email: damoon.sadoughi@mshdiau.ac.ir

Tel: 0098 915 302 6313

Fax: 0098 51 3868 3001

Conflict of Interests: *No*

Feyz, Journal of Kashan University of Medical Sciences, October, 2017; Vol. 21, No 4, Pages 305-316

Please cite this article as: Akram H, Sadoughi SD, Rahbarian R. The effect of aqueous extract of *Avicennia marina* (Forsk.) Vierh. Leaves on liver enzymes' activity, oxidative stress parameters and liver histopathology in male diabetic rats. *Feyz* 2017; 21(4): 305-16.

بررسی تاثیر عصاره آبی برگ گیاه حرا (*Avicennia marina* (Forsk.) Vierh.) بر فعالیت آنزیم‌های کبدی، شاخص‌های استرس اکسیداتیو و هیستوپاتولوژی کبد در موش‌های صحرایی دیابتی

اکرم حمزه‌وی^۱، سید دامون صدوقی^{۲*}، راهله رهباریان^۳

خلاصه:

سابقه و هدف: گیاه حرا دارای اثرات ضددیابتی و آنتی‌اکسیدانی است. این مطالعه به منظور تعیین اثر عصاره آبی برگ این گیاه بر فعالیت آنزیم‌های کبدی، شاخص‌های استرس اکسیداتیو و هیستوپاتولوژی کبد در موش‌های صحرایی دیابتی انجام شده است. مواد و روش‌ها: در این مطالعه تجربی تعداد ۲۸ سر موش صحرایی نر به گروه‌های مساوی شاهد، شاهد دیابتی و تجربی دیابتی ۱ و ۲ تقسیم شدند. گروه‌های شاهد دیابتی و تجربی دیابتی، با یکبار تزریق داخل صفاقی ۱۲۰ میلی‌گرم بر کیلوگرم آلوسان دیابتی شدند. گروه‌های تجربی دیابتی، یکروز در میان و به مدت یک ماه، عصاره آبی حرا را به صورت داخل صفاقی با غلظت‌های ۱۰۰ و ۲۰۰ میلی‌گرم بر کیلوگرم دریافت نمودند. به نمونه‌های گروه شاهد و شاهد دیابتی آب مقطر استریل تزریق شد. در پایان دوره تیمار سطح سرمی آنزیم‌های ALT، AST، GGT و ALP بررسی شد. سپس، سطح آنزیم‌های آنتی‌اکسیدانی SOD، GST، CAT و MDA در بافت کبد اندازه‌گیری شد. مقاطع بافتی کبد نیز تهیه شده و توسط میکروسکوپ نوری بررسی گردید.

نتایج: تجویز عصاره حرا (۱۰۰ و ۲۰۰ میلی‌گرم بر کیلوگرم) به موش‌های صحرایی دیابتی سطح سرمی آنزیم‌های کبدی و سطح بافتی MDA را به طور معنی‌داری کاهش داد. هم‌چنین، فعالیت آنزیم‌های آنتی‌اکسیدانی بافت کبد افزایش یافت ($P < 0/05$). عصاره حرا به صورت وابسته به دوز آسیب‌های بافت کبد را در موش‌های صحرایی دیابتی کاهش داد.

نتیجه‌گیری: عصاره حرا شاخص‌های استرس اکسیداتیو بافت کبد موش‌های صحرایی دیابتی را بهبود می‌دهد و موجب کاهش سطح سرمی آنزیم‌های کبدی آنها می‌شود. هم‌چنین، این عصاره سبب بهبود آسیب‌های کبدی القاء شده توسط دیابت می‌شود.

واژگان کلیدی: دیابت شیرین، حرا، آنزیم کبدی، استرس اکسیداتیو، موش صحرایی

دو ماه‌نامه علمی - پژوهشی فیض، دوره بیست و یکم، شماره ۴ مهر و آبان ۱۳۹۶، صفحات ۳۱۶-۳۰۵

مقدمه

دیابت می‌تواند از طریق اکسیداسیون خودبه‌خودی گلوکز و تشکیل گروه‌های بازی بین گروه‌های کربونیل قند و گروه‌های آمینو پروتئین‌ها موجب آسیب بافتی شود [۴]. رادیکال‌های آزاد به طور کنترل نشده‌ای در بیماران دیابتی ایجاد می‌شود. افزایش سطوح رادیکال‌های آزاد و کاهش همزمان مکانیسم‌های دفاعی در برابر آن می‌تواند منجر به صدمه بافت‌ها و آنزیم‌ها شده، و پراکسیداسیون لیپیدی و مقاومت به انسولین را افزایش دهد [۵]. طی بررسی‌های صورت گرفته هیپرگلیسمی و در نهایت افزایش گلیکوزیلاسیون مولکول‌ها، تغییر در فعالیت پروتئین کیناز C، برهم‌زدن تعادل پروستاگلندین‌ها و افزایش تولید سوپراکسیدهای میتوکندریایی باعث افزایش استرس اکسیداتیو به واسطه افزایش در تولید رادیکال‌های آزاد می‌شود [۷، ۶]. تحقیقات گویای این مطلب است که افزایش گلوکز خون به نوبه خود، شروع یک سری از واکنش‌های آبشاری را القاء می‌کند که در نهایت منجر به افزایش تولید رادیکال‌های آزاد از جمله رادیکال آزاد اکسیژن (Reactive oxygen species; ROS) در خون و بافت‌های مختلف بدن می‌شود [۹، ۸]. سلول‌ها در مقابل رادیکال‌های آزاد به ویژه ROS

دیابت قندی شایع‌ترین بیماری غدد اندوکرین است که با اختلالات متابولیسم کربوهیدرات‌ها، چربی‌ها و پروتئین‌ها همراه است [۱]. دیابت منجر به ایجاد عوارضی از قبیل استرس اکسیداتیو و افزایش پراکسیداسیون لیپیدی می‌شود [۲]. استرس اکسیداتیو و رادیکال‌های آزاد از عواملی هستند که می‌توانند در پاتوژنز ضایعات حاصل از بیماری دیابت موثر باشند و به نظر می‌رسد که این ترکیبات در تخریب سلول‌های بتای پانکراس، کاهش ترشح انسولین و تشدید دیابت نقش مهمی داشته باشند [۳].

^۱ دانشجوی کارشناسی ارشد بیوشیمی، دانشکده علوم، دانشگاه پیام نور، تهران

^۲ دکتری تخصصی بیولوژی سلولی تکوین، باشگاه پژوهشگران جوان و نخبگان،

واحد مشهد، دانشگاه آزاد اسلامی، مشهد، ایران

^۳ استادیار، گروه زیست‌شناسی، دانشکده علوم، دانشگاه پیام نور، تهران، ایران

*نشانی نویسنده مسئول:

باشگاه پژوهشگران جوان و نخبگان، واحد مشهد، دانشگاه آزاد اسلامی، مشهد،

ایران

تلفن: ۰۹۱۵ ۳۰۲۶۳۱۳

پست الکترونیک: damoon.sadoughi@mshdiau.ac.ir

تاریخ دریافت: ۹۵/۱/۱۹ تاریخ پذیرش نهایی: ۹۶/۴/۱۳

گیاه حرا از تشکیل رادیکال‌های آزاد اکسیژن جلوگیری می‌کند [۲۱،۱۹]. گزارش شده است عصاره هیدروآلکلی برگ گیاه حرا دارای اثرات ضددردی می‌باشد [۲۲]. هم‌چنین، تحقیقات نشان می‌دهد برگ گیاه حرا حاوی ترکیباتی است که دارای خواص ضدالتهابی قابل ملاحظه‌ای می‌باشد [۲۳]. در پژوهشی دیگر مشخص شده است عصاره برگ گیاه حرا قادر است اثرات توکسیک موادی نظیر تتراکلرید کربن را در بافت‌های مختلف بدن نظیر بافت کبد کاهش دهد [۲۴]. هم‌چنین، گزارش شده است ترکیب‌های آنتی‌اکسیدانی برگ گیاه حرا دارای اثر محافظتی بر بافت بیضه و روند اسپرم‌سازی در موش‌های صحرایی تیمار شده با تتراکلرید کربن دارد [۱۸]. با توجه به ترکیبات بیولوژیکی فعال موجود در گیاه حرا این پژوهش با هدف تعیین اثر عصاره آبی گیاه مذکور بر فعالیت آنزیم‌های کبدی، شاخص‌های استرس اکسیداتیو و هیستوپاتولوژی کبد در موش‌های صحرایی دیابتی انجام شد.

مواد و روش‌ها

این مطالعه تجربی در آزمایشگاه تحقیقاتی جانوری گروه زیست‌شناسی دانشگاه پیام نور مرکز مشهد طی سال‌های ۱۳۹۳ تا ۱۳۹۴ انجام شده است. تمامی حقوق حیوانات آزمایشگاهی مبتنی بر دستورالعمل‌های بین‌المللی مراقبت و استفاده از حیوانات آزمایشگاهی بوده است. برگ درخت گیاه حرا در بهمن سال ۱۳۹۳ از سواحل شمالی جزیره قشم جمع‌آوری شد. نمونه‌های گیاهی پس از جمع‌آوری توسط بخش هرباریوم دانشکده علوم دانشگاه پیام نور مرکز مشهد با شماره هرباریوم ۶۰۸۷۸ شناسایی و تایید شد. گیاه حرا پس از طی مراحل خشک شدن در سایه در دمای ۳۶±۳ درجه سانتی‌گراد، توسط آسیاب خرد شد. عصاره آبی برگ گیاه حرا با استفاده از دستگاه سوکسله تهیه شد؛ بدین ترتیب که ابتدا ۵۰ گرم پودر خشک شده برگ گیاه حرا داخل کاغذ کارتوش ریخته شده و در دستگاه قرار داده شد. سپس، ۴۰۰ میلی‌لیتر آب مقطر به‌عنوان حلال در داخل بالن دستگاه ریخته شد. آب مقطر توسط گرم‌کن دستگاه به جوش آمده و در نهایت موجب جداسازی عصاره گیاه می‌شد. کندانسور، کار سرد کردن بخارات اضافی را بر عهده داشت؛ بنابراین کاهش حجم محلول بسیار آهسته بود. پس از حدود ۱۰ ساعت مایع نسبتاً غلیظی در ته بالن جمع شد. با حذف حلال در دمای ۴۰ درجه سانتی‌گراد عصاره تام استخراج گردید. پس از حذف حلال عصاره با غلظت‌های ۱۰۰ و ۲۰۰ میلی‌گرم بر کیلوگرم وزن بدن به موش‌های صحرایی دیابتی تزریق شد [۲۵]. لازم به‌ذکر است قبل از شروع پژوهش LD50 (متوسط دوز کشنده) و ED50 (متوسط دوز مؤثر) عصاره آبی

توسط چندین ترکیب آنتی‌اکسیدانی از جمله گلوکاتیون، ویتامین E، ویتامین C و آنزیم‌هایی مانند گلوکاتیون اس-ترانسفراز (Glutathione S-transferase; GST)، سوپراکسید دیسموتاز (Superoxide dismutase; SOD)، گلوکاتیون پراکسیداز (Glutathione peroxidase; GPX) و کاتالاز (Catalase; CAT) محافظت می‌شوند [۱۰]. لیپیدها از مهم‌ترین ملکول‌هایی هستند که مورد تهاجم رادیکال‌های آزاد قرار می‌گیرند. در اثر پراکسیداسیون لیپیدی مالون‌دی‌آلدئید (Malondialdehyde; MDA) که یکی از سمی‌ترین انواع آلدئید است، ایجاد شده و منجر به آسیب‌های سلولی و بافتی می‌شود [۱۱]. کبد یکی از اندام‌های مهم بدن است که مسئول تنظیم بسیاری از فرایندهای متابولیکی و فیزیولوژیکی، تولید صفرا، سم‌زدایی، دفع مواد زاید، و سنتز و تنظیم برخی از هورمون‌های ضروری بدن می‌باشد [۱۲]. مهم‌ترین آنزیم‌های تشخیصی کبد، آلانین آمینوترانسفراز (Alanine aminotransferase; ALT)، آسپاراتات آمینو-ترانسفراز (Aspartate aminotransferase; AST)، گاما-گلو-تامیل ترانس‌پپتیداز (Gamma-glutamyl transpeptidase; GGT) و آلکالین فسفاتاز (Alkaline phosphatase; ALP) می‌باشد که افزایش سطح این آنزیم‌ها در خون نشانه آسیب کبدی بوده و به‌عنوان معیار اختصاصی تشخیص نکرروز هپاتوسلولار در نظر گرفته می‌شود [۱۵-۱۳]. با توجه به مطالب ذکر شده استفاده از ترکیبات آنتی‌اکسیدانی به‌ویژه آنتی‌اکسیدان‌های طبیعی برای جلوگیری از صدمات اکسیداتیو و آسیب‌های بافتی در بیماران دیابتی می‌تواند سودمند بوده و تقویت سیستم آنتی‌اکسیدانی عوارض ناشی از دیابت را کاهش می‌دهد [۱۶]. در این بین استفاده از ترکیباتی با منشا گیاهی که معمولاً با عوارض جانبی کمتری همراه است، از اهمیت خاصی برخوردار است. گیاه حرا با نام علمی *Avicennia marina* (Forsk.) Vierh. از خانواده Avicenniaceae یکی از اعضاء گیاهان مانگرو می‌باشد. این گیاه به‌صورت بوته‌ای یا درختچه‌ای با ارتفاع متغیر بین ۱ تا ۱۰ متر یافت می‌شود [۱۷]. این گونه دارای ترکیبات زیستی فعال بوده و دارای فعالیت‌های مختلف بیولوژیکی می‌باشد. هم‌چنین، گیاه حرا غنی از انواع فیتوالکسین‌ها، استروئیدها، اسیدهای کربوکسیلیک، تانن‌ها، فلاونوئیدها، ایریدوئیدها و تری‌ترپن‌ها می‌باشد [۱۸، ۱۹]. در طب سنتی از گیاه حرا جهت تسکین درد استفاده می‌شود. هم‌چنین، مشخص شده است دارای اثرات سایتوتوکسیک، ضد-سرطانی و ضدتوموری می‌باشد [۲۰]. مطالعات نشان داده تجویز برگ گیاه حرا به موش‌های صحرایی موجب کاهش سطح سرمی گلوکز می‌شود [۱۹]. در پژوهشی دیگر مشخص شد فلاونوئیدهای

برگ گیاه حرا مورد بررسی قرار گرفت و مشخص شد غلظت ۸۰۰ میلی‌گرم بر کیلوگرم LD50 و محدوده بین ۳۰۰-۵۰۰ میلی‌گرم بر کیلوگرم ED50 می‌باشد. به‌همین دلیل غلظت‌های ۱۰۰ و ۲۰۰ میلی‌گرم بر کیلوگرم به‌عنوان غلظت‌های درمانی انتخاب شده‌اند. در این پژوهش موش‌های صحرایی نژاد ویستار با وزن تقریبی 158 ± 7 گرم از مرکز تکثیر و نگهداری حیوانات آزمایشگاهی دانشگاه پیام نور مرکز مشهد تهیه شد. حیوانات در دمای تقریبی 22 ± 2 درجه سانتی‌گراد، رطوبت نسبی 4 ± 35 درصد و دوره روشنایی تاریکی ۱۲ ساعته نگهداری شدند. حیوانات در قفس‌های استاندارد قرار داشتند و آب به مقدار کافی توسط بطری پلاستیکی ۵۰۰ میلی‌لیتر در اختیار آن‌ها قرار داده شد و از غذای فشرده مخصوص موش آزمایشگاهی تغذیه نمودند. به‌منظور حصول حالت سازش با محیط، تمامی آزمایش‌ها پس از گذشت ۱۰ روز پس از استقرار حیوانات به انجام رسید [۲۶]. تعداد ۲۸ سر موش صحرایی نر به‌طور تصادفی به ۴ گروه (در هر گروه ۷ سر موش صحرایی) تقسیم شدند: گروه سالم، گروه شاهد دیابتی و گروه‌های دیابتی تجربی تحت تیمار با عصاره آبی گیاه حرا. نمونه‌های گروه شاهد سالم و شاهد دیابتی به‌مدت یک‌ماه به‌صورت یک‌روز در-میان به روش داخل صفاقی آب مقطر استریل دریافت نمودند. این عمل به‌منظور یکسان نمودن استرس حاصل از تزریق انجام گرفت. گروه دیابتی تجربی تیمار شده با غلظت ۱۰۰ میلی‌گرم بر کیلوگرم و گروه دیابتی تجربی تیمار شده با غلظت ۲۰۰ میلی‌گرم بر کیلوگرم پس از ایجاد دیابت تجربی به مدت یک‌ماه به‌صورت یک‌روز در میان عصاره آبی گیاه حرا را به‌صورت داخل صفاقی دریافت نمودند [۲۵]. مدل تجربی دیابت در موش صحرایی با یک‌بار تزریق داخل صفاقی آلوکسان مونوهیدرات (Sigma-Aldrich, Germany) به میزان ۱۲۰ میلی‌گرم بر کیلوگرم ایجاد شد. هم‌چنین، از بافر سترات (pH= 5/4) به‌عنوان حلال آلوکسان استفاده گردید. آلوکسان به گروه شاهد دیابتی و گروه‌های دیابتی تجربی تحت تیمار با عصاره حرا تزریق شد. به‌دلیل اینکه مطالعه روی مدل دیابت مزمن می‌باشد، حدود ۳۰ روز پس از تزریق آلوکسان و القاء دیابت تجربی جهت تأیید آن، خون‌گیری از ورید دمی صورت گرفت. قند خون توسط دستگاه گلوکومتر IGM-0002A (EasyGluco, Korea) اندازه‌گیری شده و قند خون بیشتر از ۳۰۰ میلی‌گرم بر دسی‌لیتر به‌عنوان شاخص دیابتی شدن و روز صفر آزمایش در نظر گرفته شد [۲۷]. در پایان دوره درمان دارویی و به‌دنبال ۱۲ ساعت ناشتایی، موش‌های صحرایی با دی-اتیل اتر (Merck, Germany) بی‌هوش شدند. سپس، پوست ناحیه قفسه سینه، جناغ و دنده‌ها برش داده شد و با کنار کشیدن

جناغ و دنده‌ها از بطن چپ قلب توسط سرنگ ۲ میلی‌لیتر خون-گیری انجام شد. خون گرفته شده بدون ماده ضد انعقاد درون لوله آزمایش ریخته شده و به‌مدت ۱۲ دقیقه در انکوباتور مدل INB400 (Memmert, Germany) در دمای ۳۷ درجه سانتی-گراد قرار داده شد. بعد از وقوع انعقاد، لوله‌ها در دستگاه سانتریفیوژ مدل EBA280 (Hettich, Germany) به‌مدت ۱۲ دقیقه با سرعت ۵۰۰۰ دور در دقیقه قرار داده شدند. سپس، سرم خون روی بخش لخته شده توسط سمپلر مدل Transferpette®S (Brand, Germany) جدا شده و به لوله آزمایش دیگری منتقل گردیده و در فریزر ۸۰- درجه سانتی‌گراد نگهداری شد [۲۵]. سطح سرمی آنزیم‌های کبدی ALT، AST، GGT، ALP (واحد بین‌الملل بر لیتر) و سطح بافتی آنزیم‌های آنتی‌اکسیدانی SOD، GST و CAT (نانومول بر میلی‌گرم پروتئین) و نیز میزان MDA (نانومول بر میلی‌گرم پروتئین) کبد توسط کیت‌های مخصوص موش صحرایی (Finetest, China) به روش ELISA با استفاده از دستگاه الایزا ریدر مدل 2100 (Stat Fax, USA) اندازه‌گیری شد. سنجش براساس روش موجود در دفترچه راهنمای شرکت سازنده کیت صورت گرفت. سنجش شاخص‌های خونی و بافتی در هر گروه دو مرتبه تکرار شد و میانگین آن در تجزیه و تحلیل آماری استفاده شد. جهت بررسی بافتی، کبد از حفره شکمی خارج شده و با محلول سرم فیزیولوژی شستشو داده شد. سپس، جهت فیکس شدن، در فرمالدئید ۱۰ درصد (Merck, Germany) قرار داده شد. نمونه‌های بافتی کبد مورد پاساژ قرار گرفته و پس از تهیه مقاطع ۷ میکرونی به روش هماتوکسیلین-ئوزین، رنگ‌آمیزی و لام تهیه شد. سپس، از هر لام ۱۰ میدان میکروسکوپی با بزرگ‌نمایی ۴۰۰ برابر توسط میکروسکوپ نوری مدل CX21FS1 (Olympus, Japan) مجهز به دوربین عکس‌برداری (Cannon, Japan) تصویربرداری شد. تصاویر متعلق به هر یک از گروه‌های مورد آزمایش از نظر نکروز سلولی، التهاب موضعی، ساختار سنوزوئیدهای کبدی و مجاری پورت مورد بررسی قرار گرفت [۲۸]. لازم به‌ذکر است که محقق ارزیابی‌کننده نسبت به گروه‌ها بی‌اطلاع بوده و میانگین اعداد ملاک تحقیق قرار گرفته است. اطلاعات به‌دست آمده توسط نرم‌افزار آماری SPSS ویرایش ۲۰ تحلیل شد. با توجه به اینکه نتایج به‌دست آمده کمی است، توسط آزمون Kolmogorov-Smirnov فرض طبیعی بودن توزیع فراوانی داده‌ها بررسی شد ($P > 0.05$). هم‌چنین، با توجه به وجود همبستگی بین داده‌های به‌دست آمده، تحلیل نتایج توسط آنالیز واریانس چندمتغیره (MANOVA) انجام شد. جهت مقایسه زوج گروه‌ها از آزمون Paired-samples t test

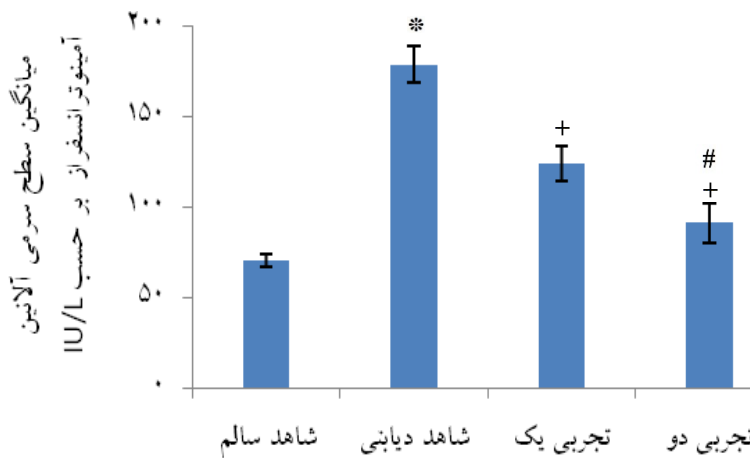
اثر عصاره آبی برگ گیاه حرا، ...

همچنین، سطح سرمی آنزیم‌های کبدی در گروه‌های دیابتی تیمار شده با عصاره گیاه حرا در مقایسه با گروه شاهد دیابتی به صورت وابسته به دوز تزریقی به طور معنی‌داری کاهش یافت ($P < 0/05$). سطح سرمی آنزیم‌های کبدی در گروه دیابتی تیمار شده با عصاره گیاه حرا با غلظت ۲۰۰ میلی‌گرم بر کیلوگرم وزن بدن در مقایسه با گروه‌های دیابتی تیمار شده با عصاره گیاه حرا با غلظت ۱۰۰ میلی‌گرم بر کیلوگرم وزن بدن به طور معنی‌داری کاهش یافت ($P < 0/05$) (نمودارهای شماره ۱ تا ۴ و جدول شماره ۱).

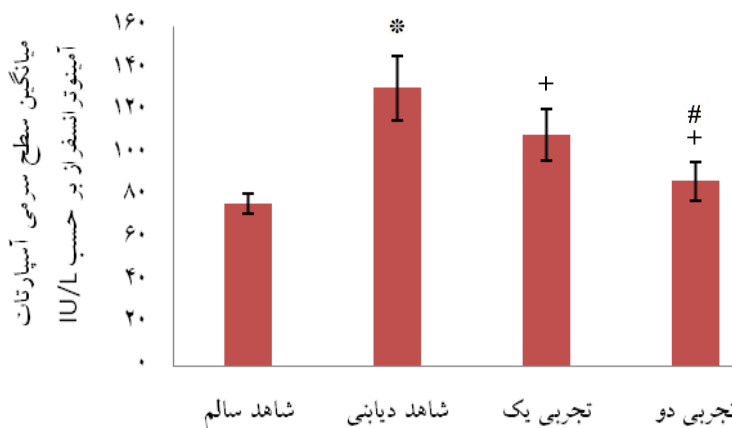
استفاده شد. نتایج به دست آمده به همراه محاسبات آماری مربوطه به صورت خطای معیار میانگین \pm میانگین (Mean \pm SEM) گزارش شد. سطح معنی‌داری در آزمون‌ها ۰/۰۵ در نظر گرفته شد.

نتایج

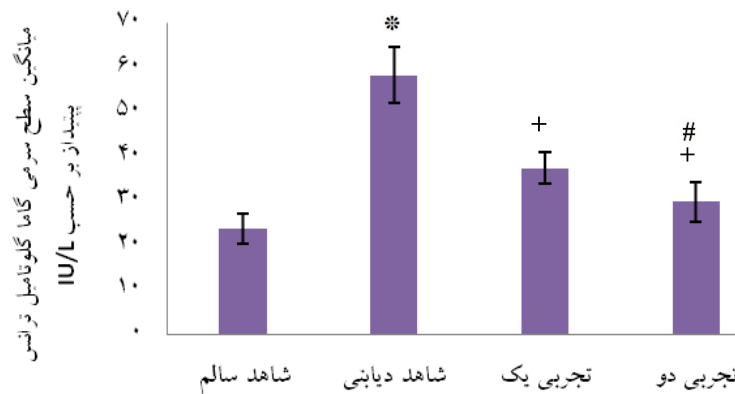
بر اساس نتایج به دست آمده سطح سرمی آنزیم‌های ALT، AST، GGT و ALP در گروه شاهد دیابتی در مقایسه با گروه شاهد سالم به طور معنی‌داری افزایش یافت ($P < 0/05$).



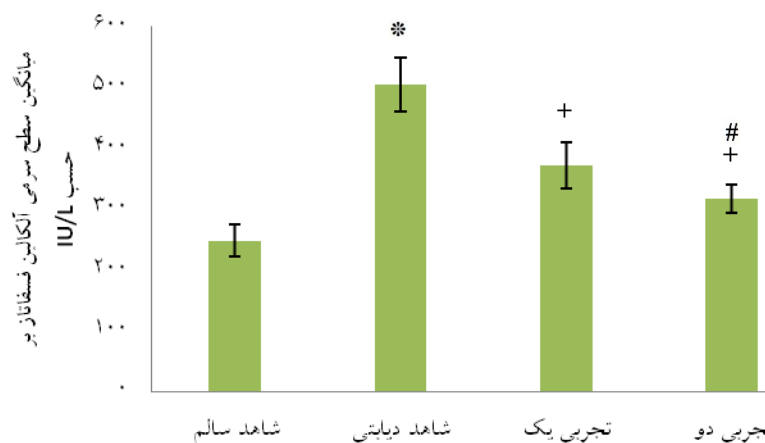
نمودار شماره ۱- اثر عصاره آبی برگ گیاه حرا بر سطح سرمی آلانین آمینوترانسفراز موش‌های صحرایی به تفکیک گروه‌های مورد مطالعه ($P < 0/05$ در مقایسه با گروه شاهد سالم (*)، $P < 0/05$ در مقایسه با گروه دیابتی (+)، $P < 0/05$ در مقایسه با گروه دیابتی تجربی یک (#)



نمودار شماره ۲- اثر عصاره آبی برگ گیاه حرا بر سطح سرمی آسپارتات آمینوترانسفراز موش‌های صحرایی به تفکیک گروه‌های مورد مطالعه ($P < 0/05$ در مقایسه با گروه شاهد سالم (*)، $P < 0/05$ در مقایسه با گروه دیابتی (+)، $P < 0/05$ در مقایسه با گروه دیابتی تجربی یک (#)



نمودار شماره ۳- اثر عصاره آبی برگ گیاه حرا بر سطح گاما گلو تامیل ترانس پپتیداز موش‌های صحرایی به تفکیک گروه‌های مورد مطالعه
 $P < 0.05$ در مقایسه با گروه شاهد سالم (*)، $P < 0.05$ در مقایسه با گروه شاهد دیابتی (+)، $P < 0.05$ در مقایسه با گروه دیابتی تجربی یک (#)



نمودار شماره ۴- اثر عصاره آبی برگ گیاه حرا بر سطح سرمی آلکالین فسفاتاز موش‌های صحرایی به تفکیک گروه‌های مورد مطالعه.
 $P < 0.05$ در مقایسه با گروه شاهد سالم (*)، $P < 0.05$ در مقایسه با گروه شاهد دیابتی (+)، $P < 0.05$ در مقایسه با گروه دیابتی تجربی یک (#)

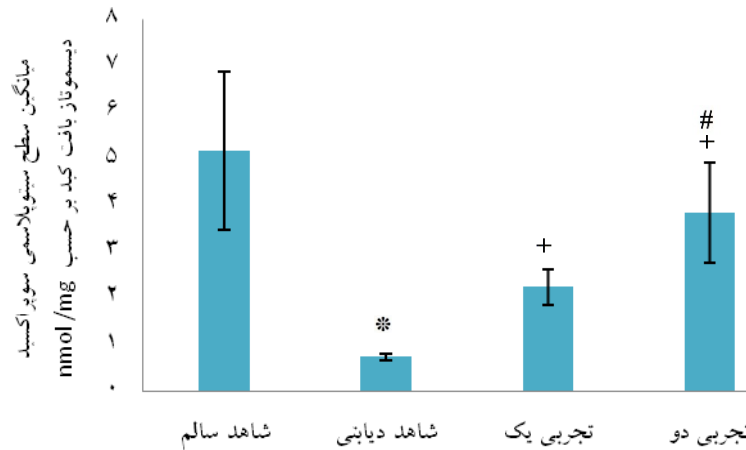
جدول شماره ۱- مقایسه میانگین سطح سرمی آنزیم‌های کبدی، آنزیم‌های آنتی‌اکسیدانی و MDA در بافت کبد به تفکیک گروه

MDA (nmol/mg)	CAT (nmol/mg)	GST (nmol/mg)	SOD (nmol/mg)	GGT (IU/L)	ALP (IU/L)	AST (IU/L)	ALT (IU/L)	گروه/ متغیر
3/08 ± 0/49	4/50 ± 1/90	3/97 ± 0/62	5/18 ± 1/70	23/70 ± 3/35	247/41 ± 26/55	76/61 ± 4/78	70/28 ± 3/48	شاهد سالم
^a 11/38 ± 2/85	^a 0/48 ± 0/11	^a 0/42 ± 0/10	^a 0/74 ± 0/08	^a 58/30 ± 6/28	^a 503/21 ± 44/41	^a 131/28 ± 15/14	^a 179/11 ± 10/31	شاهد دیابتی
^b 6/68 ± 1/20	^b 1/90 ± 0/28	^b 1/82 ± 0/41	^b 2/25 ± 0/38	^b 37/45 ± 3/50	^b 371/05 ± 38/20	^b 109/41 ± 12/08	^b 124/38 ± 9/44	غلظت 100 mg/kg حرا
^{bc} 4/30 ± 0/63	^{bc} 2/94 ± 0/50	^{bc} 2/73 ± 0/38	^{bc} 3/84 ± 1/08	^{bc} 29/83 ± 4/48	^{bc} 316/64 ± 23/50	^{bc} 87/25 ± 8/90	^{bc} 91/51 ± 11/02	غلظت 200 mg/kg حرا

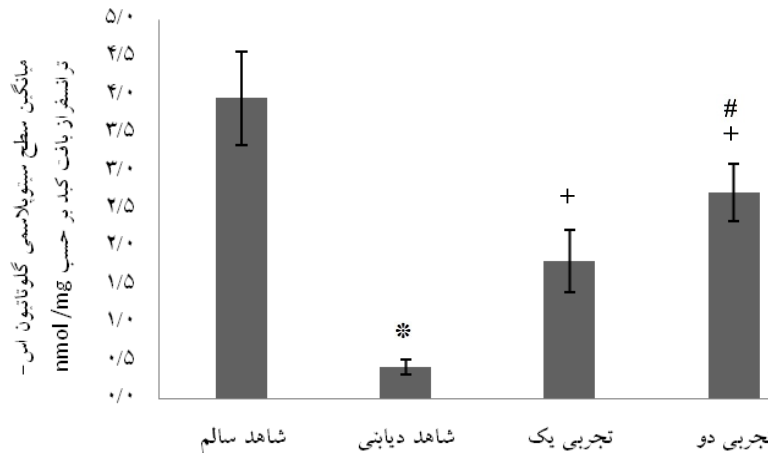
(n=7)؛ داده‌ها به صورت Mean±SEM می‌باشند؛ a: $P < 0.05$ در مقایسه با گروه شاهد سالم، b: $P < 0.05$ در مقایسه با گروه شاهد دیابتی، c: $P < 0.05$ در مقایسه با گروه دیابتی تیمار شده با غلظت 100 میلی‌گرم بر کیلوگرم عصاره برگ گیاه حرا

علاوه، سطح آنزیم‌های آنتی‌اکسیدانی بافت کبد در گروه دیابتی تیمار شده با عصاره گیاه حرا با غلظت 200 میلی‌گرم بر کیلوگرم وزن بدن در مقایسه با گروه‌های دیابتی تیمار شده با عصاره گیاه حرا با غلظت 100 میلی‌گرم بر کیلوگرم وزن بدن به‌طور معنی‌داری افزایش یافته و میزان MDA کاهش یافت ($P < 0.05$) (نمودارهای شماره ۵ تا ۸ و جدول شماره ۱).

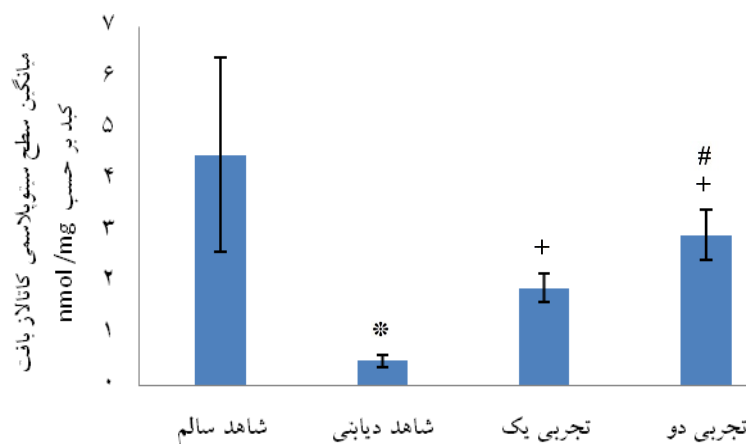
بر اساس نتایج به‌دست آمده سطح آنزیم‌های آنتی‌اکسیدانی SOD، GST و CAT بافت کبد در گروه شاهد دیابتی در مقایسه با گروه شاهد سالم به‌طور معنی‌داری کاهش یافته و میزان MDA افزایش یافت ($P < 0.05$). هم‌چنین، سطح بافتی آنزیم‌های آنتی‌اکسیدانی در گروه‌های دیابتی تیمار شده با عصاره گیاه حرا در مقایسه با گروه شاهد دیابتی به‌صورت وابسته به دوز تزریقی به‌طور معنی‌داری افزایش داشته و میزان MDA کاهش یافت ($P < 0.05$). به-



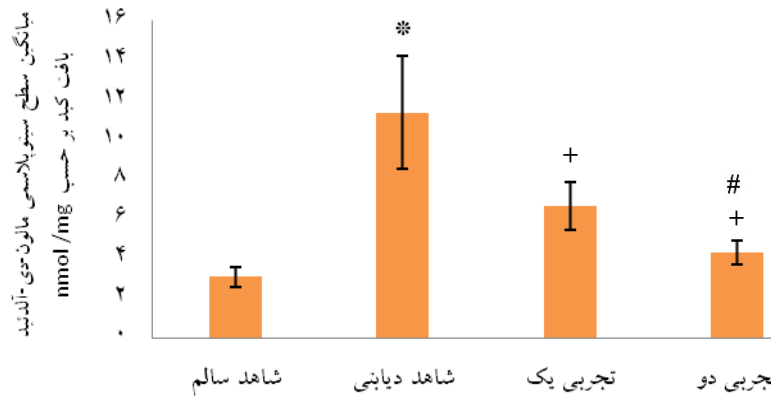
نمودار شماره ۵- اثر عصاره آبی برگ گیاه حرا بر سطح سوبراکسید دیسموتاز بافت کبد موش‌های صحرایی به تفکیک گروه‌های مورد مطالعه در مقایسه با گروه شاهد سالم (*), $P < 0/05$ در مقایسه با گروه شاهد دیابتی (+), $P < 0/05$ در مقایسه با گروه دیابتی تجربی یک (#)



نمودار شماره ۶- اثر عصاره آبی برگ گیاه حرا بر سطح گلوکوتاتیون اس-ترانسفراز بافت کبد موش‌های صحرایی به تفکیک گروه‌های مورد مطالعه در مقایسه با گروه شاهد سالم (*), $P < 0/05$ در مقایسه با گروه شاهد دیابتی (+), $P < 0/05$ در مقایسه با گروه دیابتی تجربی دو (#)



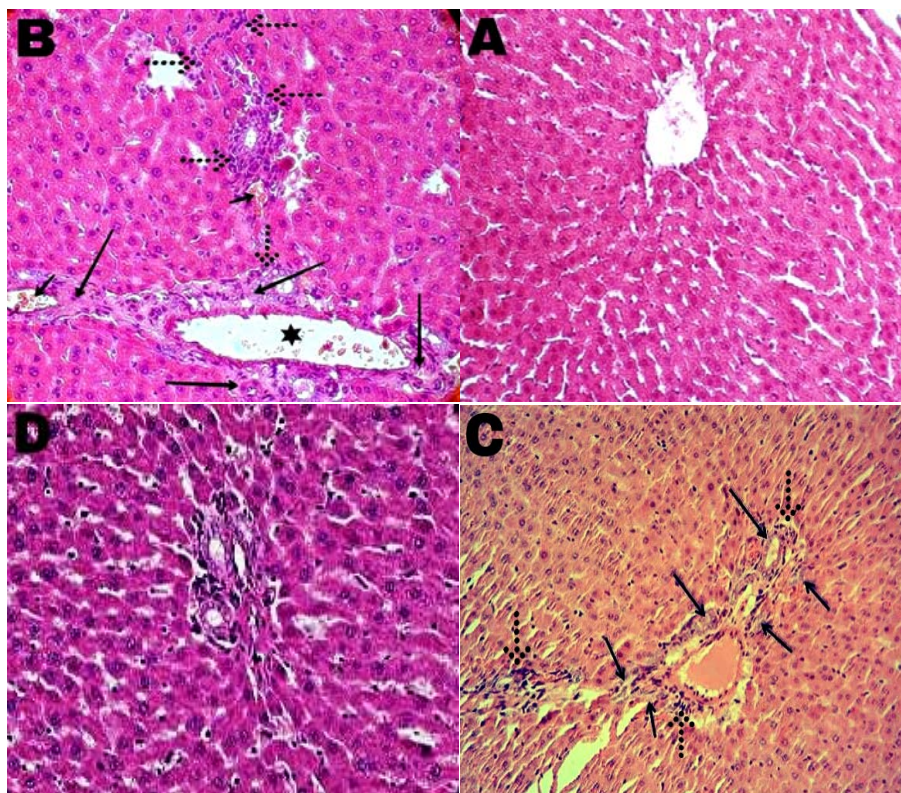
نمودار شماره ۷- اثر عصاره آبی برگ گیاه حرا بر سطح کاتالاز بافت کبد موش‌های صحرایی به تفکیک گروه‌های مورد مطالعه در مقایسه با گروه شاهد سالم (*), $P < 0/05$ در مقایسه با گروه شاهد دیابتی (+), $P < 0/05$ در مقایسه با گروه دیابتی تجربی یک (#)



نمودار شماره ۸- اثر عصاره آبی برگ گیاه حرا بر سطح مالون دی آلدئید بافت کبد موش‌های صحرایی به تفکیک گروه‌های مورد مطالعه در مقایسه با گروه شاهد سالم (*), $P < 0.05$ در مقایسه با گروه شاهد دیابتی (+), $P < 0.05$ در مقایسه با گروه دیابتی تجربی یک (#)

جدول شماره ۲- نتایج آزمون‌های معنی‌داری آنالیز واریانس چند متغیره

متغیر	آزمون آماری	مقدار	F	df فرضیه	df خطا	P
گروه	Pillai's trace	۰/۵۴	۸/۳۱	۵	۱۰۷	۰/۰۰۱
	Hotelling's T	۰/۷۳	۸/۳۱	۵	۱۰۷	۰/۰۰۱
	Wilks' lambda	۰/۶۸	۸/۳۱	۵	۱۰۷	۰/۰۰۱
	Roy's largest root	۰/۵۴	۸/۳۱	۵	۱۰۷	۰/۰۰۱



تصویر شماره ۱- تصاویر میکروسکوپی از مقطع‌های بافتی کبد موش‌های صحرایی گروه شاهد سالم (A)، شاهد دیابتی (B)، گروه دیابتی تیمار شده با غلظت ۱۰۰ میلی‌گرم بر کیلوگرم عصاره حرا (C)، گروه دیابتی تیمار شده با غلظت ۲۰۰ میلی‌گرم بر کیلوگرم عصاره حرا (D)، (رنگ آمیزی هماتوکسیلین-ئوزین، بزرگنمایی تصاویر ۴۰۰ برابر).

در تصاویر فلش بزرگ نشان‌دهنده بافت نکروز، فلش کوچک تجمع خون، ستاره نشان‌دهنده تغییر شکل و بزرگ شدن غیر طبیعی مجاری پورت و فلش نقطه‌چین نشان‌دهنده سلول‌های التهابی و میزان التهاب می‌باشد.

استرپتوزوتوسین می‌باشد [۱۹]. باتوجه به تحقیقات انجام شده و نیز باتوجه به نتایج مطالعه حاضر می‌توان گفت بهبود شرایط استرس اکسیداتیو سلولی و کاهش سطح سرمی آنزیم‌های کبدی در موش‌های صحرایی دیابتی پس از تجویز تزریقی عصاره آبی برگ حرا می‌تواند در نتیجه اثرات هیپوگلیسمیک ترکیبات این گیاه باشد؛ به‌عبارت دیگر با کاهش عوارض دیابت پس از مصرف عصاره حرا، به سلول‌های کبدی که تحت شرایط استرس اکسیداتیو بوده‌اند، فرصت ترمیم و بازسازی داده می‌شود. باتوجه به اینکه دیابت سبب کاهش وزن و افزایش مصرف آب و غذا می‌شود، مطالعات نشان می‌دهد تجویز سه روزه عصاره‌های آبی و آبی-الکلی برگ گیاه حرا با داشتن اثرات مثبت بر بهبود دیابت، میزان دریافت آب و غذا را کاهش می‌دهد [۱۹]. با بررسی قسمت‌های مختلف گیاه حرا مشخص شده است که فلاونوئیدها از مهم‌ترین ترکیبات موجود در گیاه حرا می‌باشند و در برگ گیاه حرا دو نوع ترکیب فلاونوئیدی مهم به نام‌های Galactoside و Luteo- lin 7-O-methylether 39-O-b-D-glucoside وجود دارد [۲۱]. تحقیقات نشان داده است ترکیبات فلاونوئیدی بر کاهش قند خون و بهبود عوارض دیابت موثر است [۳۰]. بیان شده است که Gymnemic acid موجود در برگ گیاه حرا از طریق تاثیر بر گیرنده‌های گلوکز موجود در غشای سلول و هسته، سبب تعدیل هموستاز گلوکز می‌شود. گروهی دیگر از محققین خواص ضد دیابتی برای این ترکیب گزارش کرده‌اند. همچنین، نشان داده شده است که پلی‌ساکاریدهای موجود در برگ حرا با کاهش استرس اکسیداتیو ناشی از دیابت سبب کاهش قند خون و بهبود عوارض ناشی از دیابت می‌شوند [۳۳-۳۱]. دیابت القاء شده با آلوکسان با کاهش فعالیت آنزیم‌های آنتی‌اکسیدانی آندوژن می‌تواند موجب تشدید استرس اکسیداتیو شود. گزارش شده است در بیماری دیابت میزان تولید رادیکال‌های آزاد افزایش یافته و قدرت دفاع آنتی-اکسیدانی سلول‌ها در مواجهه با رادیکال‌های آزاد کاهش می‌یابد [۳۴]. از سوی دیگر افزایش شکل‌گیری گونه‌های فعال اکسیژن، احتمالاً منجر به اختلال در عملکرد میتوکندری‌ها، تخریب غشای سلولی و آسیب هپاتوسیت‌ها می‌شود [۳۵]. باتوجه مطالب ذکر شده و نتایج پژوهش حاضر می‌توان افزایش غلظت سرمی آنزیم‌های کبدی موش‌های صحرایی دیابتی را ناشی از استرس اکسیداتیو و اثرات مخرب دیابت بر هپاتوسیت‌ها دانست. تحقیقات نشان می‌دهد تزریق آلوکسان با غلظت‌های صعودی منجر به فعالیت وابسته به دوز آپوپتوز در سلول‌های بتا و التهاب شدید در سلول‌های جزایر لانگرهانس می‌شود [۳۶]. گزارش شده است برگ

در بررسی بافتی این موارد مشاهده شد: ساختار مجاری پورت و سنوزوئیدهای کبد در گروه شاهد سالم طبیعی است و هیچگونه تغییر پاتولوژیکی مشاهده نشد (تصویر شماره ۱، بخش A). در گروه شاهد دیابتی سلول‌های التهابی از فضای پورت به داخل لوپول وارد شده‌اند، تجمع خون در فواصل سنوزوئیدها، نکروز شدید سلولی در اطراف فضای پورت و کانون‌های پراکنده نکروز در قسمت‌های مختلف لوپول‌های کبدی وجود دارد. همچنین، تغییر شکل و بزرگ شدن غیرطبیعی مجاری پورت و بی‌نظمی سنوزوئیدهای کبد قابل مشاهده است (تصویر شماره ۱، بخش B). در گروه دیابتی تیمار شده با غلظت ۱۰۰ میلی‌گرم بر کیلوگرم عصاره حرا در مقایسه با نمونه‌های گروه شاهد دیابتی میزان نکروز سلولی کاهش یافته، ولی هم‌چنان در ناحیه پورت التهاب مشاهده می‌شود (تصویر شماره ۱، بخش C). در گروه دیابتی تیمار شده با غلظت ۲۰۰ میلی‌گرم بر کیلوگرم عصاره حرا کاهش چشمگیر نکروز سلولی در اطراف فضای پورت، کاهش التهاب موضعی هپاتوسیت‌ها و کاهش بی‌نظمی سنوزوئیدهای کبدی در مقایسه با نمونه‌های شاهد دیابتی مشاهده می‌شود؛ به‌طوری‌که در این گروه هپاتوسیت‌ها تقریباً ساختار طبیعی داشته‌اند (تصویر شماره ۱، بخش D).

بحث

در پژوهش حاضر اثر عصاره آبی گیاه حرا بر فعالیت آنزیم‌های کبدی، شاخص‌های استرس اکسیداتیو و هیستوپاتولوژی کبد در موش‌های صحرایی دیابتی مورد ارزیابی قرار گرفت. نتایج حاصل از این پژوهش نشان داد تزریق داخل صفاقی عصاره گیاه حرا به مدت یک‌ماه با غلظت‌های ۱۰۰ و ۲۰۰ میلی‌گرم بر کیلوگرم به‌صورت وابسته به دوز موجب کاهش معنی‌دار در سطح سرمی آنزیم‌های ALT, AST, GGT و ALP در مقایسه با گروه شاهد دیابتی می‌شود. همچنین، سطح بافتی آنزیم‌های آنتی‌اکسیدانی SOD, GST و CAT در مقایسه با گروه شاهد دیابتی به‌طور معنی‌داری کاهش یافته و نیز میزان MDA بافت کبد پس از تزریق داخل صفاقی عصاره گیاه حرا با غلظت‌های ۱۰۰ و ۲۰۰ میلی‌گرم بر کیلوگرم به‌صورت وابسته به دوز کاهش یافت. در یک پژوهش مشخص شد تجویز عصاره برگ گیاه حرا به موش‌های صحرایی دیابتی موجب کاهش سطح سرمی گلوکز شده و تا حدودی عوارض دیابت را بهبود می‌بخشد [۲۹]. همچنین، گزارش شده است عصاره‌های آبی و آبی-الکلی برگ گیاه حرا دارای اثرات کاهش‌دهنده گلوکز خون در موش‌های صحرایی دیابتی شده با

گیاه حرا دارای ترکیباتی است که خواص ضدالتهابی قابل ملاحظه‌ای دارد و موجب بهبود التهاب و آرتروز در موش‌های صحرایی می‌شود [۲۳]. در پژوهش حاضر التهاب شدید در اطراف مجاری پورت مقاطع بافتی کبد در موش‌های صحرایی دیابتی مشاهده شد. همچنین، دریافت عصاره حرا به صورت وابسته به دوز توانست منجر به کاهش التهاب بافت کبد و بهبود آسیب بافت کبد شود. این نتایج به دست آمده را می‌توان به خواص ضدالتهابی ترکیبات گیاه حرا نسبت داد. تحقیقات نشان می‌دهد دیابت موجب افزایش شریات استرس اکسیداتیو و پراکسیداسیون لیپیدی می‌شود. همچنین، مشخص شده است بین عوارض دیابت و پراکسیداسیون لیپیدی ارتباط وجود دارد؛ چنانکه افزایش قند خون منجر به کاهش میزان آنتی‌اکسیدان‌های محافظت‌کننده آندوژن و افزایش رادیکال‌های آزاد می‌شود [۳۷]. با توجه به اینکه تشدید تشکیل رادیکال‌های آزاد علت ایجاد استرس اکسیداتیو است و این مواد به دنبال کامل کردن مدار الکترونی خود هستند، مواد تشکیل‌دهنده سلول از جمله ساختارهای پروتئینی و لیپیدی آسیب می‌بینند و این آسیب با کاهش سطح آنزیم‌های SOD، GST و CAT در خون و بافت خود را نشان می‌دهد. همچنین، مطالعات مختلف نشان داده‌اند افزایش قند خون ناشی از دیابت یکی از علل اصلی افزایش استرس اکسیداتیو است [۳۹،۴۸]. نتایج مطالعات قبلی نشان می‌دهد که در دیابت قندی نوع ۱ و ۲ استرس اکسیداتیو به علت ایجاد رادیکال‌های آزاد اکسیژن افزایش می‌یابد و سیستم‌های دفاعی آنتی‌اکسیدانتی تضعیف می‌شوند [۴۰]. و این نتایج تا حدودی در بررسی حاضر نیز به دست آمد. القاء آنزیم‌های آنتی‌اکسیدان‌ی یک رویکرد مهم برای حفاظت سلول‌ها در مقابل انواع مختلف ترکیبات سمی درونی و بیرونی از قبیل رادیکال‌های آزاد محسوب می‌شود و دیابت القاء شده با آلوکسان با کاهش فعالیت آنزیم‌های آنتی-اکسیدان‌ی آندوژن می‌تواند موجب تشدید استرس اکسیداتیو شود [۴۱]. کاهش فعالیت آنزیم‌های آنتی‌اکسیدان‌ی SOD، GST و CAT در بافت کبد موش‌های دیابتی که در این پژوهش مشاهده شد، ممکن است به علت افزایش پراکسیداسیون لیپیدی و افزایش تولید رادیکال‌های آزاد اکسیژن باشد [۴۳،۴۲]. در این پژوهش مشخص شد با گذشت زمان در نمونه‌های دیابتی میزان MDA افزایش می‌یابد که این می‌تواند نشان‌دهنده افزایش میزان پر-اکسیداسیون لیپیدی باشد. اغلب گیاهان دارویی مقادیر قابل توجهی از آنتی‌اکسیدان‌ها هستند و یک ویژگی مهم گیاهان دارویی در بهبود عوارض گسترده دیابت، فعالیت آنتی‌اکسیدان‌ی آن‌ها می‌باشد [۴۴]. همچنین، به اثبات رسیده است آنتی‌اکسیدان‌ها با

مکانیسم‌های مختلف سبب خنثی کردن گونه‌های فعال اکسیژن می‌شوند [۴۵]. گیاه حرا دارای ترکیباتی با خواص آنتی‌اکسیدان‌ی است و می‌تواند در درمان دیابت موثر باشد [۱۸،۱۹]. احتمالاً ترکیبات آنتی‌اکسیدان‌ی عمل کاهش قند خون را توسط پتانسیل بالقوه آزادسازی انسولین از سلول‌های بتای جزایر لانگرهانس یا آزاد سازی آن از شکل باند شده و نیز کاهش التهاب انجام می‌دهند. گزارش شده است عصاره هیدروالکلی گیاه حرا می‌تواند موجب کاهش سطح سرمی قند خون شود. این اثرات به حضور آنتی-اکسیدان‌هایی مانند فلاونوئید و ترکیبات آلکالوئیدی و تریپنوتیدی نسبت داده شده است [۱۹]. با توجه به نقش گسترده آنتی‌اکسیدان‌ها به خصوص در بیماران دیابتی، پیشنهاد می‌شود مطالعات بیشتری روی خواص آنتی‌اکسیدان‌ی گیاه حرا و نقش آن در کنترل عوارض دیابت در حجم نمونه وسیع‌تر صورت گیرد. می‌توان با آنالیز بیوشیمیایی عصاره گیاه حرا اثر ترکیبات آن را در بیماران دیابتی مورد بررسی قرار داد. همچنین، مطالعات تکمیلی و گسترده‌تری پیرامون شناخت دقیق مکانیسم‌های سلولی و مولکولی مؤثر در عملکرد فارماکولوژیکی عصاره حرا در کنترل دیابت و استرس اکسیداتیو لازم است تا اطلاعات در زمینه اثرات بالقوه آن کامل‌تر شود. محدودیت‌های این مطالعه شامل عدم بررسی‌های سلولی و مولکولی در مورد نتایج به دست آمده و عدم امکانات لازم جهت بررسی مکانیسم دقیق ترکیبات عصاره گیاه حرا در بهبود شرایط استرس اکسیداتیو و آسیب‌های کبدی می‌باشد.

نتیجه‌گیری

نتایج این مطالعه نشان داد عصاره آبی گیاه حرا سبب بهبود آسیب‌های کبدی ناشی از دیابت می‌شود. همچنین، تیمار موش‌های صحرایی دیابتی با عصاره آبی حرا به صورت وابسته به دوز موجب کاهش سطح سرمی آنزیم‌های کبدی و بهبود شرایط استرس اکسیداتیو بافت کبد می‌شود.

تشکر و قدردانی

این مقاله حاصل نتایج پایان‌نامه کارشناسی ارشد خانم اکرم حمزه‌وی دانشجوی رشته بیوشیمی دانشگاه پیام نور مرکز مشهد می‌باشد. لازم به ذکر است هزینه اجرای این پژوهش توسط دانشجوی تامین شده است. بدین وسیله نویسنده مسئول مقاله بر خود لازم می‌داند از باشگاه پژوهشگران جوان و نخبگان دانشگاه آزاد اسلامی واحد مشهد سپاسگزاری و قدردانی نماید.

References:

- [1] Mordes JP, Bortell R, Blankenhorn EP, Rossini AA, Greiner DL. Rat models of type 1 diabetes: Genetics, environment and autoimmunity. *ILAR J* 2004; 45(3): 278-91.
- [2] Rochette L, Zeller M, Cottin Y, Vergely C. Diabetes, oxidative stress and therapeutic strategies. *Biochim Biophys Acta* 2014; 1840(9): 2709-29.
- [3] Firoozrai M, Nourbakhsh M, Razzaghi Azar M, Bastani AH. Increase in Erythrocyte Membrane Susceptibility and Oxidative Stress in Patients with Type 1 Diabetes Mellitus. *RJMS* 2004; 11(42): 611-21. [in Persian]
- [4] Góth L, Nagy T. Acatalasemia and diabetes mellitus. *Arch Biochem Biophys* 2012; 525(2): 195-200.
- [5] Henriksen EJ, Diamond-Stanic MK, Marchionne EM. Oxidative stress and the etiology of insulin resistance and type 2 diabetes. *Free Radic Biol Med* 2011; 51(5): 993-9.
- [6] Salimnejad R, Jalali M, Nikravesh MR, Fazel AR. Effect of Garlic Aqueous Extract on Markers of Oxidative Stress in Diabetic Rats Testes. *J Rafsanjan Univ Med Sci* 2014; 13(4): 371-82. [in Persian]
- [7] Naik SR. Antioxidants and their role in biological functions: An overview. *Indian Drugs* 2003; 40(9): 501-16.
- [8] Davi G, Falco A, Patrono C. Lipid peroxidation in diabetes mellitus, Antioxid. *Redox Signal* 2005; 7(1-2): 256-68.
- [9] Fatehi-Hassanabad Z, Chan CB, Furman BL. Reactive oxygen species and endothelial function in diabetes. *Eur J Pharmacol* 2010; 636(1-3): 8-17.
- [10] Shrilatha B. Occurrence of oxidative impairments, response of antioxidant defences and associated biochemical perturbations in male reproductive milieu in the Streptozotocin diabetic rat. *Int J Androl* 2007; 30(6): 508-18.
- [11] Saburi S, Mohtadinia J, Ali-Asgarzadeh A, Nomi-Gholzar S, Yusefirad E. The relationship between serum level of chromium and serum malondialdehyde in patients with type II diabetes. *J Shahrekord Univ Med Sci* 2010; 12(2): 1-6. [in Persian]
- [12] Ahmadi H, Azar ST. Liver disease and diabetes: Association, pathophysiology, and management. *Diabetes Res Clin Pract* 2014; 104(1): 53-62.
- [13] Rezaei A, Shekarfouroush S, Ashtiyani SC, Aqababa H, Zarei A, et al. The effects of Artemisia aucheri extract on hepatotoxicity induced by thioacetamid in male rats. *Avicenna J Phytomedicine* 2013; 3(4): 293-301. [in Persian]
- [14] Koyuturk M, Tunali S, Bolkent S, Yanardag R. Effects of vanadyl sulfate on liver of streptozotocin-induced diabetic rats. *Biol Trace Elem Res* 2005; 104(3): 233-47.
- [15] Hasan FA, Owyed S. Interpretation of liver chemistry tests. *Bull Kuwait Inst Med Spec* 2003; 2(1): 27-31.
- [16] Maritim A, Sanders RA, Watkins JB. Diabetes, oxidative stress, and antioxidants: a review. *J Biochem Mol Toxicol* 2003; 17(1): 24-38.
- [17] Patel NT, Gupta A, Pandey AN. Salinity tolerance of *Avicennia marina* (Forssk.) Vierh from Gujarat coasts of India. *Aquatic Botany* 2010; 93(1): 9-16.
- [18] Soleimani Z, Mirazi N. The Effect of *Avicennia Marina* hydroethanolic Leaf Extract on Testes Tissue and Spermatogenesis in Male Rats Induced with Carbon Tetrachloride. *Armaghane-danesh* 2015; 20(8): 677-88. [in Persian]
- [19] Fathi Moghaddam H, Mokhtari M, Kamaei L, Ahangarpour A. Effects of *Avicennia Marina* leaves aqueous and hydro alcoholic extract on streptozotocin-induced diabetic male rats. *J Rafsanjan Univ Med Sci* 2011; 10(4): 245-54. [in Persian]
- [20] Itoigawa M, Ito C, Tan HT, Okuda M, Tokuda H, Nishino H, et al. Cancer chemo-preventive activity naphthoquinones and their analogs from *Avicennia* Plants. *Cancer Lett* 2001; 174(2): 135-9.
- [21] Sharaf M, El-Ansari MA, Saleh NA. New flavonoids from *Avicennia marina* *Fitoterapia* 2000; 71(3): 274-7.
- [22] Zamani Gandomani M, Forouzandeh Malati E. Antinociceptive Effect of Extract of Mangrove (*Avicennia Marina*) in Male Rats. *Med J Tabriz Univ Med Sci* 2014; 36(1): 34-9. [in Persian]
- [23] Zamani Gandomani M, Forouzandeh Molaali E, Zamani Gandomani Z, Madani H, Jamal Moshtaghian S. Evaluation of Anti-Inflammatory Effect of Hydroalcoholic Extract of Mangrove (*Avicennia Marina*) Leaves in Male Rats *Med J Tabriz Univ Med Sci* 2012; 34(4): 80-5. [in Persian]
- [24] Gholami M, Mirazi N. Study of Hepato Protective Effects of *Avicenniamarina* Hydro Ethanolic Leaves Extract In Male Rats Induced With Carbone Tetrachloride. *Armaghane danesh* 2016; 20(10): 858-72. [in Persian]
- [25] Rahbarian R, Sepehri-Moghadam H, Sadoughi SD. The Effects of Aqueous Extract of *Launaea acanthodes* on Oxidative Stress Parameters of Red Blood Cells in Diabetic Rats. *J Rafsanjan Univ Med Sci* 2016; 14(10): 865-78. [in Persian]
- [26] Sepehri-Moghadam H, Rahbarian R, Sadoughi SD. The effect of aqueous extract of *Launaea acanthodes* (Boiss.) O. Kuntze on the serum level of insulin and blood glucose and histomorphological changes of pancreas in diabetic rats. *Feyz* 2015; 19(1): 30-7. [in Persian]
- [27] Rahbarian R, Sepehri Moghadam H, Sadoughi SD. Effect of Aqueous Extract of *Launaea acanthodes* on Testicular Tissue and Sperm Parameters in Alloxan-Induced Diabetic Rats. *Horizon Med Sci* 2015; 21(1): 21-9. [in Persian]
- [28] Mohammadi N, Bayati V, Nejatbakhsh R, Heidari MH, Dadpay M, Tavassol A. Effect of oral morphine on the liver of wistar rat fetuses in the second week of development: a histopathological study. *RJMS* 2015; 21(129): 1-9. [in Persian]
- [29] Ali BH, Bashir AK. Toxicological studies on the leaves of *Avicennia marina* (mangrove) in rats. *J Appl Toxicol* 1998; 18(2): 111-6.

- [30] Yeon JY, Bae YJ, Kim EY, Lee EJ. Association between flavonoid intake and diabetes risk among the Koreans. *Clin Chimica Acta* 2015; 15(439): 225-30.
- [31] Sahoo G, Mulla NS, Ansari ZA, Mohandass C. Antibacterial Activity of Mangrove Leaf Extracts against Human Pathogens. *Indian J Pharm Sci* 2012; 74(4): 348-51.
- [32] Bever BO. Oral hypoglycaemic plants in West Africa. *J Ethnopharmacol* 1980; 2(2): 119-27.
- [33] Fang X, Jiang B, Wang X. Purification and partial characterization of an acidic polysaccharide with complement fixing ability from the stems of *Avicennia marina*. *J Biochem Mol Biol* 2006; 39(5): 546-55.
- [34] Rains JL, Jain SK. Oxidative stress, insulin signaling, and diabetes. *Free Radic Biol Med* 2011; 50(5): 567-75.
- [35] Rochette L, Zeller M, Cottin Y, Vergely C. Diabetes, oxidative stress and therapeutic strategies. *Biochim Biophys Acta* 2014; 1840(9): 2709-29.
- [36] Rho HW, Lee JN, Kim HR, Park BH, Park JW. Protective mechanism of glucose against alloxan-induced [beta]-cell damage: pivotal role of ATP. *Exp Mol Med* 2000; 32(1): 12-7.
- [37] Santilli F, Lapenna D, La Barba S, Davi G. Oxidative stress-related mechanisms affecting response to aspirin in diabetes mellitus. *Free Radical Biol Med* 2015; 80: 101-10.
- [38] Pitocco D, Zaccardi F, Di Stasio E, Romitelli F, Santini SA, Zuppi C, et al. Oxidative stress, nitric oxide, and diabetes. *Rev Diabet Stud* 2010; 7(1): 15-25.
- [39] Pari L, Sankaranarayanan C. Beneficial effects of thymoquinone on hepatic key enzymes in streptozotocin nicotinamide induced diabetic rats. *Life Sci* 2009; 85(23-26): 830-4.
- [40] Chang YC, Chuang LM. The role of oxidative stress in the pathogenesis of type 2 diabetes: from molecular mechanism to clinical implication. *Am J Transl Res* 2010; 2(3): 316-31.
- [41] Rains JL, Jain SK. Oxidative stress, insulin signaling, and diabetes. *Free Radical Biol Med* 2011; 50(5): 567-75.
- [42] Cohen G, Riahi Y, Sunda V, Deplano S, Chatgililoglu C, Ferreri C, et al. Signaling properties of 4 hydroxyalkenals formed by lipid peroxidation in diabetes. *Free Radic Biol Med* 2013; 65: 978-87.
- [43] Murdolo G, Piroddi M, Luchetti F, Tortoioli C, Canonico B, Zerbinati C, et al. Oxidative stress and lipid peroxidation by-products at the crossroad between adipose organ dysregulation and obesity-linked insulin resistance. *Biochimie* 2013; 95(3): 585-94.
- [44] Tsao R, Deng Z. Separation procedures for naturally occurring antioxidant phytochemicals. *J Chromatogr B Analyt Technol Biomed Life Sci* 2004; 812(1-2): 85-99.
- [45] Noctor G, Lelarge-Trouverie C, Mhamdi A. The metabolomics of oxidative stress. *Phytochemistry* 2015; 112: 33-53.