

Comparing the effect of apraclonidine versus timolol in preventing the intraocular pressure elevation after YAG laser capsulotomy

Faraji-Pour H^{1*}, Atoof F², Modayemzade M³, Zahedi M⁴

1- Department of Ophthalmology, Faculty of Medicine, Kashan University of Medical Sciences, Kashan, I. R. Iran.

2- Department of Epidemiology and Biostatistics, Faculty of Health, Tehran University of Medical Sciences, Tehran, I. R. Iran.

3- Faculty of Medicine, Kashan University of Medical Sciences, Kashan, I. R. Iran.

4- Matini Hospital, Kashan University of Medical Sciences, Kashan, I. R. Iran.

Received June 1, 2011; Accepted September 19, 2011

Abstract:

Background: Considering the high number of cataract surgery and the posterior capsular opacity as its complication which needs laser capsulotomy and also the rising of intraocular pressure (IOP) after such surgeries, the purpose of this study was to evaluate and compare the effects of apraclonidine and timolol separately in decreasing IOP after laser capsulotomy in Matini hospital of Kashan during 2010-11.

Materials and Methods: In this clinical trial study, 200 eyes of patients with posterior capsular opacity were randomly divided into two groups and each group treated by timolol or apraclonidine before YAG laser capsulotomy. Then, the tonometer was used to record the intraocular pressure, 1 hour before, 6 and 24 hours after the capsulotomy.

Results: One-hundred forty (70%) of the patients were women and 60 (30%) men. The interaction between the two drugs and time was not significant ($P=0.104$). There was no significant difference between the two groups for mean IOP at any time. ($P=0.738$). Therefore, apraclonidine and timolol are similar in their effects on reducing IOP after laser capsulotomy. In addition, mean IOP in three consecutive measurements were significantly different ($P=0.001$). Moreover, the differences between paired comparisons of time were also significant in all three measurements.

Conclusion: The efficacy of apraclonidine in reducing IOP in patients underwent the posterior capsulotomy is established and it is similar to timolol in mechanism.

Keywords: Apraclonidine, Intraocular pressure, Posterior capsulotomy, Timolol

* **Corresponding Author.**

Email: farajipoor_h@kaums.ac.ir

Tel: 0098 361 534 2020

Fax: 0098 361 534 2025

IRCT Registration No. IRCT201109267218N2

Conflict of Interests: No

Feyz, Journal of Kashan University of Medical Sciences, Winter, 2012; Vol. 15, No 4, Pages 310-315

Please cite this article as: Faraji-Pour H, Atoof F, Modayemzade M, Zahedi M. Comparing the effect of apraclonidine versus timolol in preventing the intraocular pressure elevation after YAG laser capsulotomy. *Feyz* 2012; 15(4): 310-15.

مقایسه اثر قطره‌های آپراکلونیدین نیم درصد و تیمولول نیم درصد در جلوگیری از افزایش فشار داخل چشمی بعد از یازگ لیزر کپسولوتومی

حسن فرجی‌پور^{۱*}، فاطمه عطوف^۲، محمد مدایم زاده^۳، محمدرضا زاهدی^۴

خلاصه:

سابقه و هدف: باتوجه به شیوع بالای عمل جراحی آب مروارید و کدورت کپسول خلفی به‌عنوان عارضه آن که اغلب نیازمند کپسولوتومی لیزری می‌باشد، از یک طرف و افزایش فشار داخل چشمی پس از انجام این عمل از طرف دیگر، این مطالعه با هدف بررسی اثر داروی آپراکلونیدین در میزان کاهش فشار داخل چشم پس از لیزر کپسولوتومی در بیمارستان متینی شهرستان کاشان در سال ۱۳۸۹ انجام گرفت.

مواد و روش‌ها: در این کارآزمایی بالینی ۲۰۰ چشم از بیماران مبتلا به کدورت کپسول خلفی به‌صورت تصادفی به دو گروه تقسیم شده و تحت درمان با تیمولول یا آپراکلونیدین قبل از عمل کپسولوتومی لیزری قرار گرفتند. فشار داخل چشمی به‌وسیله تونومتر قبل از عمل، و ۶ و ۲۴ ساعت بعد از آن ثبت شد.

نتایج: ۱۴۰ بیمار زن (۷۰ درصد) و ۶۰ بیمار مرد (۳۰ درصد) بودند. اثر متقابل دارو و زمان معنی‌دار نبود ($P=0/104$) و در درجه بعدی، اختلاف میانگین فشار در دو گروه در طول زمان نیز معنی‌دار نبود ($P=0/738$). لذا، تاثیر دو دارو در کاهش فشار داخل چشمی به‌دنبال لیزر کپسولوتومی خلفی مشابه است. میانگین فشار داخل چشمی در سه زمان متوالی به‌طور معناداری متفاوت بود ($P=0/001$). مقایسه‌های دوی‌دوی زمان‌های مورد مطالعه نیز در تمام موارد معنادار بودند.

نتیجه‌گیری: در این مطالعه تاثیر آپراکلونیدین بر جلوگیری از افزایش فشار داخل چشمی در بیماران تحت عمل لیزر کپسولوتومی خلفی اثبات شد و در مقایسه با داروی ارزان‌تر و در دسترس‌تر تیمولول دارای اثر مشابه بود.

واژگان کلیدی: آپراکلونیدین، فشار داخل چشمی، کپسولوتومی خلفی، تیمولول

فصلنامه علمی- پژوهشی فیض، دوره پانزدهم، شماره ۴، زمستان ۱۳۹۰، صفحات ۳۱۵-۳۱۰

مقدمه

روش‌های گوناگونی برای درمان کدورت کپسول خلفی وجود دارد که از بین آن‌ها NdYAG:laser posterior capsulotomy بهبودی قابل توجهی در عملکرد بینایی بیمار و همچنین معاینه دقیق‌تر فوندوس ایجاد کرده و به‌عنوان تکنیکی موثر و استاندارد و نسبتاً ایمن و بدون نیاز به جراحی باز چشم، استفاده می‌شود. عوارض انجام یازگ لیزر که ممکن است به کاهش بینایی منجر شود، شامل افزایش فشار داخلی چشم، پارگی شبکیه، تخریب لنز داخل چشمی، اندوفتالمیت، التهاب عنبیه، ادم سیستوئید ماکولا، ادم قرنیه، التهاب ویتره و سوراخ‌های ماکولار می‌باشد [۷-۳]. در مطالعات انجام شده افزایش معنی‌داری در فشار داخل چشمی بعد از انجام کپسولوتومی لیزری دیده شده است که می‌تواند علاوه بر ایجاد درد و ادم قرنیه، باعث نوروپاتی ایسکمیک در عصب بینایی گردد [۹،۸]. از داروهای مختلفی مانند بتابلوکرها (تیمولول و بتاکسولول)، کلونیدین و مشتقات آن مانند آپراکلونیدین، استازول-لامید و غیره جهت کاهش فشار داخل چشمی استفاده می‌شود [۱۳-۹]. یافتن دارویی که با اثر بیشتر باعث کاهش فشار داخل چشمی شود، در کاهش این ناتوانی‌ها و همچنین هزینه‌های مصرفی برای حل این مشکلات خواهد شد [۸]. آپراکلونیدین

کدورت کپسول خلفی یا PCO (Posterior Capsular Opacity)

شایع‌ترین و از مهمترین عوارض در جراحی نوین کاتاراکت است که با کاهش در عملکرد بینایی بیمار و نیز کاهش در توانایی جراح در دید فوندوس همراه است. کدورت در کپسول خلفی عارضه‌ای شایع است که به‌ویژه پس از عمل جراحی کاتاراکت در بیماران مبتلا به دیابت قندی دیده می‌شود. فاکتور-های شناخته شده در ایجاد آن شامل سن، بیماری التهابی داخل چشم، نوع لنز، شیوه کارگذاری لنز، سطح لنز و زمان انجام جراحی می‌باشد [۲،۱].

^۱ استادیار، گروه چشم، دانشکده پزشکی، دانشگاه علوم پزشکی کاشان

^۲ دانشجوی دکتری آمار زیستی، گروه اپیدمیولوژی و آمار زیستی، دانشکده بهداشت،

دانشگاه علوم پزشکی تهران

^۳ پزشک عمومی، دانشکده پزشکی، دانشگاه علوم پزشکی کاشان

^۴ کارشناس پرستاری، بیمارستان متینی، دانشگاه علوم پزشکی کاشان

* نشانی نویسنده مسوول:

کاشان، خیابان امیر کبیر، بیمارستان متینی

تلفن: ۰۳۶۱ ۵۳۴۲۰۲۰

دورنویس: ۰۳۶۱ ۵۳۴۲۰۲۵

پست الکترونیکی: farajipoor_h@kaums.ac.ir

تاریخ پذیرش نهایی: ۹۰/۶/۲۸

تاریخ دریافت: ۹۰/۳/۱۱

آزمون‌های مجذور کای و t برای مقایسه دو گروه از نظر جنس، سن، انرژي و پالس و نیز آزمون Repeated Measurement ANOVA و آزمون تعقیبی Bonferroni برای مقایسه اثر دو دارو در طول زمان مورد آنالیز قرار گرفتند.

نتایج

وضعیت متغیرها در دو گروه مورد مطالعه در جداول شماره ۱ و ۲ مشاهده می‌شود. دو گروه تفاوت آماری معنی‌داری از نظر سن ($P=0/159$) و جنس ($P=0/758$) با یکدیگر نداشتند. همچنین، وضعیت انرژي و پالس در دو گروه نیز مشابه بود (به- ترتیب $P=0/444$ و $P=0/677$). برای مقایسه اثر دو دارو تیمولول و آپراکلونیدین در کاهش فشار داخل چشمی بعد از لیزر کپسولوتومی خلفی از آزمون Repeated Measurements ANOVA استفاده شد. با توجه به نتایج آن اثر متقابل دارو و زمان معنی‌دار نبود ($P=0/104$) و در درجه بعدی، اختلاف میانگین فشار در دو گروه، در طول زمان نیز معنی‌دار نبود ($P=0/738$). به عبارت دیگر تاثیر دو دارو در کاهش فشار داخل چشمی تفاوت معنی‌داری را نشان نداد و دو دارو در کاهش فشار داخل چشمی به‌دنبال لیزر کپسولوتومی خلفی دارای اثر مشابهی بوده‌اند (نمودار شماره ۱). این در حالی است که میانگین فشار داخل چشمی در سه زمان متوالی به‌طور معناداری متفاوت می‌باشد ($P<0/001$). جدول شماره ۳ نتایج آزمون تعقیبی بون فرونی برای مقایسه‌های دو به‌دوی زمان‌های مورد مطالعه را نشان می‌دهد که همگی معنادار بودند.

بحث

در مطالعه حاضر که بر روی ۲۰۰ چشم کاندید عمل جراحی یاگ لیزر کپسولوتومی خلفی به‌دلیل کدورت کپسول خلفی انجام شد، تاثیر آپراکلونیدین بر جلوگیری از افزایش فشار داخل چشمی در بیماران تحت عمل لیزر کپسولوتومی خلفی اثبات شد و نشان داده شد که در مقایسه با داروی ارزان‌تر و در دسترس‌تر تیمولول دارای اثر مشابه است. بررسی‌های متعددی در مورد استفاده از داروهای ضد گلوکوم جهت پیش‌گیری از افزایش فشار داخل چشمی به‌دنبال اعمال جراحی با یاگ لیزر انجام شده است که در مطالعاتی که از داروی آپراکلونیدین و یا تیمولول استفاده شده، تاثیر این داروها در پیشگیری از افزایش فشار داخل چشمی برابر با داروهای مورد مقایسه یا حتی با نتیجه بهتری همراه بوده است [۹-۱۹].

داروی دیگری برای این منظور می‌باشد که از دسته‌ی آلفا ۲ آگونست‌ها بوده و در بسیاری از مطالعات از تاثیر بالقوه و مفید آن در کاهش فشار داخل چشمی صحبت شده است؛ چرا که تاثیر بر روی گیرنده‌های آلفا ۲ آدرنژیک می‌تواند با اتساع عروق و تخلیه مایع زلالیه اتاق قدامی، فشار داخل چشمی را کاهش دهد [۱۰]. با توجه به شیوع بالای عمل جراحی آب مروارید و کدورت کپسول خلفی به‌عنوان عارضه آن که اغلب نیازمند کپسولوتومی لیزری می‌باشد، از یک طرف و افزایش فشار داخل چشمی پس از انجام کپسولوتومی لیزری از طرف دیگر، این مطالعه با هدف بررسی اثر داروی آپراکلونیدین در میزان کاهش فشار داخل چشم و مقایسه آن با تیمولول پس از لیزر کپسولوتومی در بیمارستان متینی شهرستان کاشان در سال ۱۳۸۹ انجام گرفت.

مواد و روش‌ها

این مطالعه کارآزمایی بالینی در کلینیک چشم پزشکی بیمارستان متینی شهر کاشان بر روی ۲۰۰ بیمار مبتلا به کدورت کپسول خلفی چشم که در سال ۱۳۸۹ تحت عمل کپسولوتومی لیزری یاگ قرار گرفته بودند، انجام شد. معیار ورود به پژوهش وجود کدورت کپسول خلفی پس از عمل جراحی کاتاراکت بدون عارضه بود که به‌صورت بالینی و با معاینه چشم با Slit Lamp توسط متخصص مشخص گردید. معیارهای خروج از مطالعه عبارت بودند از وجود گلوکوم شناخته شده تحت درمان دارویی یا سابقه جراحی گلوکوم، التهاب فعال داخل چشمی، مشکلات سگمان قدامی در اثر بیماری یا جراحی قبلی و یا به‌صورت مادرزادی و هرگونه بیماری چشمی یا سیستمیک که باعث افزایش مستقیم یا غیر مستقیم فشار داخل چشمی شود. ابتدا فشار داخل چشمی به‌کمک تونومتري اپلناسیون گلدمن ثبت شده و سپس بیماران به‌صورت تصادفی به دو گروه ۱۰۰ نفری تقسیم شده و به- صورت دو سوکور تحت درمان با یکی از دو قطره تیمولول ۰/۵ درصد (ساخت شرکت سینا دارو) یا قطره آپراکلونیدین ۰/۵ درصد (ساخت شرکت آلکان) قرار داده شدند. داروها به‌گونه‌ای تجویز شدند که بیماران در اوج اثر دارو، تحت عمل یاگ لیزر کپسولوتومی قرار گرفتند، یعنی یک ساعت قبل از عمل؛ چرا که پیک اثر آپراکلونیدین و تیمولول ۱-۲ ساعت بعد از مصرف می‌باشد. برای هر بیمار یک قطره داخل فونیکس تحتانی ریخته شده و بیمار به‌مدت یک دقیقه چشمانش را بسته نگه می‌داشت. سپس ۶ و ۲۴ ساعت پس از لیزر، بیماران ویزیت مجدد شده و فشار داخلی چشم آن‌ها با همان روش قبلی ثبت شد. در نهایت داده‌های به دست آمده وارد نرم افزار SPSS ویرایش ۱۵ شده و با

جدول شماره ۱- وضعیت متغیرهای مختلف در دو گروه مورد مطالعه

متغیر	گروه	تعداد	حداقل	حداکثر	$\bar{X} \pm SD$
سن (سال)	تیمولول	۱۰۰	۲۴	۸۴	۶۵/۶۸±۱۲/۱۴
	آپراکلونیدین	۱۰۰	۳۷	۸۴	۶۷/۸۸±۹/۷۴
فشار چشم قبل از کیسولوتومی (میلی متر جیوه)	تیمولول	۱۰۰	۹	۲۷	۱۴/۹۶±۳/۷۹
	آپراکلونیدین	۱۰۰	۵	۲۸	۱۴/۷۲±۳/۷۵
فشار چشم ۶ ساعت بعد از کیسولوتومی (میلی متر جیوه)	تیمولول	۱۰۰	۵	۳۰	۱۳/۸۸±۴/۶۳
	آپراکلونیدین	۱۰۰	۶	۲۲	۱۴/۱۱±۳/۳
فشار چشم ۲۴ ساعت بعد از کیسولوتومی (میلی متر جیوه)	تیمولول	۱۰۰	۷	۲۰	۱۲/۶±۲/۵۵
	آپراکلونیدین	۱۰۰	۹	۲۰	۱۳/۰۴±۲/۵۷
انرژی (میلی ژول)	تیمولول	۱۰۰	۱۵	۱۲۵	۵۲/۰۳±۲۸/۰۴
	آپراکلونیدین	۱۰۰	۱۲	۱۵۴	۵۵±۲۶/۷۲
پالس (عدد)	تیمولول	۱۰۰	۵	۷۸	۱۹/۳۸±۱۲/۲۵
	آپراکلونیدین	۱۰۰	۳	۷۸	۱۸/۷۱±۱۰/۳۷

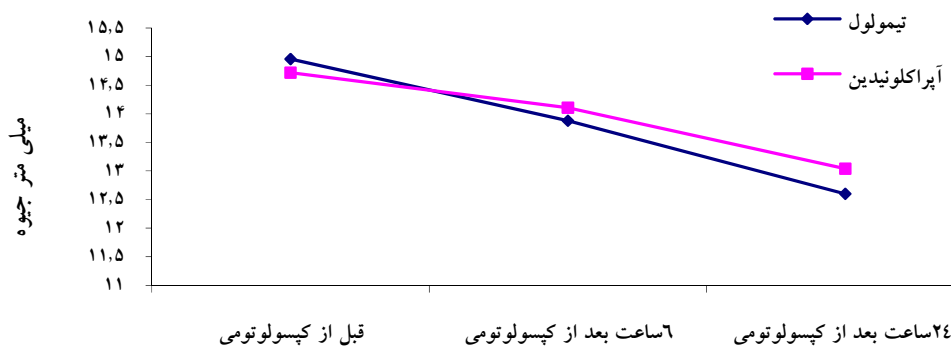
جدول شماره ۲- توزیع فراوانی دو گروه مورد مطالعه بر حسب جنس

جنس	گروه مورد مطالعه		جمع (درصد)
	تیمولول تعداد (درصد)	آپراکلونیدین تعداد (درصد)	
مرد	۴۸/۳)۲۹	۵۱/۷)۳۱	(۱۰۰)۶۰
زن	۵۰/۷)۷۱	۴۹/۳)۶۹	(۱۰۰)۱۴۰
جمع	۱۰۰	۱۰۰	۲۰۰
مقایسه آماری	$P=۰/۷۵۸$		

جدول شماره ۳- مقایسه میانگین فشار داخل چشمی پس از کیسولوتومی در زمان‌های متوالی

قبل عمل	$\bar{X} \pm SD$	P	CI 95%
۶ ساعت بعد	۰/۸۴۵±۰/۲۶۱	۰/۰۰۴	۱/۴۷۵-۰/۲۱۵
۲۴ ساعت بعد	۲/۰۲۰±۰/۲۰۸	<۰/۰۰۱	۲/۵۲۲-۱/۵۱۸
۶ ساعت بعد	۰/۸۴۵±۰/۲۶۱	۰/۰۰۴	-۰/۲۱۵-۱/۴۷۵
۲۴ ساعت بعد	۱/۱۷۵±۰/۱۷۴	<۰/۰۰۱	۱/۵۹۵-۰/۷۵۵
۶ ساعت بعد	۲/۰۲۰±۰/۲۰۸	<۰/۰۰۱	-۱/۵۱۸-۲/۵۲۲
۲۴ ساعت بعد	۱/۱۷۵±۰/۱۷۴	<۰/۰۰۱	-۰/۷۵۵-۱/۵۹۵

Adjustment for multiple comparisons: Bonferroni.



نمودار شماره ۱- وضعیت فشار داخل چشمی پس از کیسولوتومی در دو گروه مورد مطالعه

۰/۵ درصد روی افزایش فشار داخل چشمی به دنبال کیسولوتومی خلفی به کمک لیزر مورد بررسی قرار گرفته است. در این مطالعه

به عنوان مثال در مورد تیمولول در مطالعه‌ای که بهشت‌نژاد و همکاران در تهران بر روی ۹۶ چشم انجام داده‌اند، تاثیر تیمولول

باشد [۱۳]. هم‌چنین، در مطالعه‌ای که توسط Yuen و همکارانش در هنگ کنگ انجام شد ۴۰ بیمار مبتلا به گلوکوم که نیازمند درمان با لیزر بودند، به‌صورت تصادفی قطره برمیونیدین ۰/۵ درصد یا آپراکلونیدین ۱ درصد قبل و بعد از جراحی لیزر دریافت کردند. فشار داخل چشم در ۱، ۲ و ۳ ساعت بعد از جراحی لیزر و سایز مردمک قبل و ۴۵ دقیقه بعد از چکاندن قطره اندازه‌گیری شد. نتیجه این مطالعه این بود که برمیونیدین ۰/۲ درصد اثربخشی موثر و قابل مقایسه با آپراکلونیدین ۱ درصد در پیش‌گیری از افزایش فشار داخل چشمی بعد از یاگ لیزر داشته است. هم‌چنین، آپراکلونیدین ۱ درصد دارای یک اثر گشاد کننده‌ی مردمک و برمیونیدین دارای اثر تنگ کننده می‌باشد [۱۸]. در مطالعه‌ای توسط Chevrier و همکارانش انجام شد، بیماران به‌صورت تصادفی ۱۰ دقیقه قبل از عمل آپراکلونیدین ۰/۵ درصد یا برمیونیدین ۰/۲ درصد دریافت کردند و فشار چشمی تونومتري آپلاتاسیون گلدمن، قبل و یک ساعت بعد از عمل لیزر انجام شد. با توجه به نتایج به‌دست آمده در هر دو گروه که کاهش مشخص فشار داخل چشمی از میزان پایه وجود داشت، به این نتیجه رسیدند که هر دو دارو در کنترل افزایش فشار چشمی به دنبال اعمال لیزر بسیار موثرند [۱۹]. در مطالعه حاضر نیز مانند مطالعات ذکر شده مشاهده می‌شود که آپراکلونیدین قادر است به‌صورت معنی‌داری فشار داخل چشم را بعد از یاگ لیزر کپسولوتومی کاهش دهد که این اثر مشابه با تیمولول که به‌عنوان داروی استاندارد برای جلوگیری از افزایش فشار بعد از لیزر کپسولوتومی بوده است، می‌باشد.

نتیجه‌گیری

در مجموع می‌توان گفت که استفاده‌ی پروفیلاکتیک از تک دوز تیمولول ۰/۵ درصد قبل از یاگ لیزر کپسولوتومی مشابه با استفاده تک دوز آپراکلونیدین ۰/۵ درصد قبل از لیزر در جلوگیری از افزایش فشار داخل چشم بعد از عمل است و با در نظر گرفتن عوارض دارویی کمتر آپراکلونیدین می‌توان از آن به‌عنوان داروی مناسب در کاهش فشار داخل چشمی بیماران تحت عمل لیزر کپسولوتومی خلفی استفاده کرد. با این حال با در نظر گرفتن دسترسی بیشتر و قیمت مناسب‌تر تیمولول در مقایسه با آپراکلونیدین و اثر کاهندگی فشار مشابه در این دو دارو، در موارد عدم منع مصرف تیمولول، استفاده از تیمولول غیر منطقی نمی‌باشد.

تشکر و قدردانی

در پایان لازم به‌ذکر است که مقاله حاضر نتیجه پایان نامه

ذکر شده است که تاثیر تیمولول بسیار زیاد بوده و این محققین تیمولول را به‌عنوان داروی انتخابی در این زمینه معرفی کرده‌اند [۹]. با مطالعه‌ای که Cai و همکاران با عنوان استفاده پروفیلاکتیک تیمولول برای جلوگیری از افزایش فشار داخل چشمی بعد از یاگ لیزر کپسولوتومی انجام دادند، به این نتیجه رسیدند که تیمولول در این مورد بسیار موثر بوده و عوارض بسیار اندکی نیز دارد [۱۰]. هم‌چنین، در مطالعات مشابهی که Yang و همکارانش در در مطالعه‌ای با عنوان "تغییرات فشار داخل چشمی بعد از جراحی یاگ لیزر کپسولوتومی بعد از مصرف تیمولول قبل از جراحی" انجام دادند، به نتایج مشابه و متفق‌القول در مورد تاثیر پرو-فیلکتیک تیمولول در جلوگیری از افزایش فشار داخل چشمی بعد از جراحی لیزر دست یافتند [۱۴]. در مطالعات انجام شده بر روی تاثیر آپراکلونیدین در جلوگیری از افزایش فشار داخل چشم بعد از جراحی لیزر کپسولوتومی و یا مقایسه تاثیر آن با سایر قطره‌های موثر، محققین به این نتیجه رسیده‌اند که این دارو تاثیری مشابه و موثر در جلوگیری از افزایش فشار داخلی چشمی بعد از یاگ لیزر کپسولوتومی خلفی داشته است [۱۳-۱۹، ۱۸، ۱۵، ۱۱]. برای مثال در مطالعه‌ای که Simsek و همکاران در ترکیه انجام داده‌اند ۸۰ چشم به‌صورت تصادفی به ۴ گروه ۲۰ تایی تقسیم شدند. گروه اول دارونما، گروه دوم تیمولول ۰/۵ درصد، گروه سوم آپراکلونیدین ۱ درصد و گروه چهارم آپراکلونیدین ۰/۲۵ درصد گرفتند. این داروها به‌صورت پروفیلاکتیک در بیماران تحت عمل کپسولوتومی استفاده شدند و بیشترین اثر پیش‌گیرانه در ترکیب ۰/۲۵ درصد آپراکلونیدین مشاهده شد. هم‌چنین، در این مطالعه عوارض درمان در گروه آپراکلونیدین ۱ درصد بیشتر بوده است [۱۱]. در بررسی دیگری که Yuksel و همکاران در ترکیه انجام داده‌اند، محققین تاثیرات کوتاه مدت آپراکلونیدین را در کاهش فشار داخل چشمی بیماران مبتلا به گلوکوم که قبلاً تیمولول و پیلوکارپین دریافت کرده بودند، مورد مطالعه قرار دادند. در نهایت این محققین بیان کرده‌اند که غیر از تاثیر سینرژستی که آپراکلونیدین می‌تواند با تیمولول داشته باشد، هم‌چنین می‌تواند با قدرت اثری در حد آپراکلونیدین، فشار داخل چشمی را در این بیماران کاهش دهد [۱۲]. Schwartz و Cullom نیز در تحقیقی که در انگلیس انجام داده‌اند، تاثیر آپراکلونیدین در کاهش فشار داخل چشمی بیماران مبتلا به گلوکوم که تحت عمل لیزر کپسولوتومی خلفی قرار گرفته بودند را، بررسی کرده‌اند. این دانشمندان ذکر کرده‌اند که علی‌رغم این که آپراکلونیدین به‌صورت معنی‌داری توانسته فشار داخل چشمی را در این بیماران کاهش دهد، اما این تاثیر بیشتر از داروهای استاندارد موجود برای کاهش فشار داخل چشمی نمی‌-

مهدی شاعری و جناب آقای دکتر حسین بوجاری صمیمانه قدردانی می‌گردد.

پزشکی عمومی مقطع دکترای حرفه‌ای بوده و از زحمات همکاران بزرگوار جناب آقای دکتر داوودآقادوست و جناب آقای دکتر

References:

- [1] Wormstone IM. Posterior capsule opacification: a cell biological perspective. *Exp Eye Res* 2002; 74(3): 337-47.
- [2] Bertelmann IBS-M, Kojetinsky C. Posterior capsule opacification and anterior capsule opacification. *Curr Opin Ophthalmol* 2001; 12(1): 35-40.
- [3] Fankhauser F, Lörtscher H, van der Zypen E. Clinical studies on high and low power laser radiation upon some structures of the anterior and posterior segments of the eye. Experiences in the treatment of some pathological conditions of the anterior and posterior segments of the human eye by means of a Nd: YAG laser, driven at various power levels. *Int Ophthalmol* 1982; 5(1): 15-32.
- [4] Syam PP, Eleftheriadis H, Casswell AG, Brittain GP, McLeod BK, Liu CS. Clinical outcome following cataract surgery in very elderly patients. *Eye (Lond)* 2004; 18(1): 59-62.
- [5] Ranta P, Tommila P, Immonen I, Summanen P, Kivelä T. Retinal breaks before and after neodymium: YAG posterior capsulotomy. *J Cataract Refract Surg* 2000; 26(8): 1190-7.
- [6] Patton N, Aslam TM, Bennett HG, Dillon B. Does a small central Nd: YAG posterior capsulotomy improve peripheral fundal visualization for the vitreoretinal surgeon? *BMC Ophthalmol* 2004; 30(4):8.
- [7] Aslam TM, Patton N. Methods of assessment of patients for Nd: YAG laser capsulotomy that correlate with final visual improvement. *BMC Ophthalmol* 2004; 23; 4: 13.
- [8] Safi ME, Hashemi M, Parvaresh M, Esmaili MK. Visual results and complications of Nd: YAG Laser capsulotomy. *Scientific Journal of the Eye Bank of I.r. Iran* 2001; 6(3): 264-56. [in Persian]
- [9] Behesht Nejad AH, Keshavarzi Gh.R, Zarei R. Evaluation of Timolol 0.5% preventive effect on IOP rise after YAG Laser capsulotomy. *Iran J Ophthalmol* 2002; 15(2): 15-21. [in Persian]
- [10] Cai JP, Cheng JW, Wei RL, Ma XY, Jiang F, Zhu H, Li Y. Prophylactic use of timolol maleate to prevent intraocular pressure elevation after Nd: YAG laser posterior capsulotomy. *Int Ophthalmol* 2008; 28(1): 19-22.
- [11] Simsek S, Ertürk H, Demirok A, Cinal A, Yasar T, Karadenizli C. The effect of 0.25% apraclonidine in preventing intraocular pressure elevation after Nd: YAG laser posterior capsulotomy. *Eur J Ophthalmol* 1998; 8(3):167-72.
- [12] Yüksel N, Elibol O, Caglar Y, Alçelik T. Short-term effect of apraclonidine on intraocular pressure in glaucoma patients receiving timolol and pilocarpine. *Ophthalmologica* 1997; 211(6): 354-7.
- [13] Cullom RD Jr, Schwartz LW. The effect of apraclonidine on the intraocular pressure of glaucoma patients following Nd: YAG laser posterior capsulotomy. *Ophthalmic Surg* 1993; 24(9): 623-6.
- [14] Yang W, Liu Y, Li S. Intraocular pressure changes after Nd: YAG laser capsulotomy with preoperative use of timolol. *Yan Ke Xue Bao* 1991; 7(2): 86-8.
- [15] Juul AB, Wetterslev J, Gluud C. Effect of Perioperative Beta Blockade in Patients With Diabetes Undergoing Major Non-Cardiac Surgery: Randomized Placebo Controlled, Blinded Multi-centre Trial. *DIPOM Trial Group BMJ* 2006; 332:1482.
- [16] Lang DM. Anaphylactoid and Anaphylactic Reactions. Hazards of Beta-Blockers. *Drug Saf* 1995; 12(5): 299.
- [17] George A. Cioffi MD. Glaucoma (American Academy of Ophthalmology). San Francisco: Lifelong Education for the Ophthalmologist; 2010. p. 159-73.
- [18] Yuen NS, Cheung P, Hui SP. Comparing brimonidine 0.2% to apraclonidine 1.0% in the prevention of intraocular pressure elevation and their pupillary effects following laser peripheral iridotomy. *Jpn J Ophthalmol* 2005; 49(2): 89-92.
- [19] Chevrier RL, Assalian A, Duperré J, Lesk MR. Apraclonidine 0.5% versus brimonidin 0.2% for the control of intraocular pressure elevation following anterior segment laser procedures. *Ophthalmic Surg Lasers* 1999; 30(3): 199-204.