

Comparing the effect of low-power laser therapy with methylprednisolone injection in unilateral plantar fasciitis

Zamani B^{1*}, Hadizadeh-Moghdam M², Moravveji SA³

1- Department of Internal Medicine, Faculty of Medicine, Kashan University of Medical Sciences, Kashan, I. R. Iran.

2- Student Research Committee, Kashan University of Medical Sciences, Kashan, I. R. Iran.

3- Trauma Research Center, Kashan University of Medical Sciences, Kashan, I. R. Iran.

Received May 14, 2013; Accepted October 26, 2013

Abstract:

Background: Plantar fasciitis accounts for 11 to 15 percent of foot pain in adults. Although an injection of corticosteroids is a common treatment in plantar fasciitis, it has side effects and short-term pain relief. Therefore, this study aimed to compare the effect of low-power laser therapy (LPLT) with methylprednisolone injection in unilateral plantar fasciitis patients.

Materials and Methods: In this clinical trial study, 40 patients with unilateral plantar fasciitis were randomly allocated into two groups (n=20). In the first group, 40 mg of prednisolone was locally injected and the second group received LPLT in 10 sessions. Levels of pain and morning stiffness were evaluated.

Results: Forty-two percent of cases were male and 57.5% female. Fifty-five percent of the patients had right and 45% had left foot fasciitis. The mean age of the patients was 52.98 years and the disease duration was 32.38 weeks. In men pain was seen more in the right foot and in women in left foot. Duration of pain in women with plantar fasciitis was more than the men. The effect of the two therapies on morning stiffness and pain reduction was the same in both groups. Moreover, pain reduction measured by visual analogue scale had a similar effect during the study in both groups.

Conclusion: LPLT like corticosteroid injection has significant effect on the intensity and duration of pain and morning stiffness in plantar fasciitis and can be used as an alternative to corticosteroid injection.

Keywords: Plantar fasciitis, Low-power laser, Local corticosteroid injection

* **Corresponding Author.**

Email: batol_zamani2007@yahoo.com

Tel: 0098 361 555 0026

Fax: 0098 361 555 8900

IRCT Registration NO: IRCT20111024787 N1

Conflict of Interests: No

Feyz, Journal of Kashan University of Medical Sciences January, 2014; Vol. 17, No 6, Pages 545-552

مقایسه اثر درمانی لیزر کم‌توان با تزریق متیل پردنیزولون موضعی در درمان پلانتر فاشییت یک‌طرفه

بتول زمانی^{*۱}، مهدی هادی‌زاده مقدم^۲، سید علیرضا مروجی^۳

خلاصه:

سابقه و هدف: فاشییت پلانتر عامل ۱۱ تا ۱۵ درصد درد پا در بزرگسالان است. تزریق کورتیکواستروئید یک درمان شایع برای فاشییت پلانتر است که علاوه بر داشتن اثر درمانی کوتاه‌مدت دارای عوارض نیز می‌باشد. این مطالعه با هدف مقایسه اثر درمانی لیزر کم‌توان با تزریق متیل پردنیزولون در فاشییت پلانتر یک‌طرفه صورت گرفت.

مواد و روش‌ها: در این مطالعه کارآزمایی بالینی ۴۰ بیمار با فاشییت پلانتر یک‌طرفه به‌صورت تصادفی به دو گروه ۲۰ نفره تقسیم شده و در گروه اول تزریق موضعی ۴۰ میلی‌گرم متیل پردنیزولون و در گروه دوم ۱۰ جلسه لیزر تراپی کم‌توان انجام شد. سپس، میزان درد و خشکی صبحگاهی مورد ارزیابی قرار گرفت.

نتایج: ۴۲/۵ درصد بیماران مرد و ۵۷/۵ درصد زن بودند. ۵۵ درصد فاشییت راست و ۴۵ درصد چپ داشتند. میانگین سن بیماران ۵۲/۹۸ سال و میانگین طول مدت بیماری ۳۲/۳۸ هفته بود. در مردان بیش‌تر درگیری پای راست و در زنان درگیری پای چپ دیده شد. طول مدت درد در زنان بیشتر از مردان بود. اثر دو نوع درمان بر روی خشکی صبحگاهی و کاهش درد در دو گروه یکسان بود. کاهش درد بر اساس معیار آنالوگ چشمی در دو گروه در طول بررسی اثر مداوم داشت.

نتیجه‌گیری: استفاده از لیزر کم‌توان در فاشییت پلانتر همانند تزریق موضعی کورتیکواستروئید اثر قابل توجهی در کاهش میزان و مدت درد و نیز خشکی صبحگاهی داشته و می‌تواند جایگزین مناسب برای تزریق موضعی باشد.

واژگان کلیدی: فاشییت پلانتر، لیزر کم‌توان، تزریق موضعی کورتیکواستروئید

دو ماه‌نامه علمی- پژوهشی فیض، دوره هفدهم، شماره ۶، بهمن و اسفند ۱۳۹۲، صفحات ۵۵۲-۵۵۵

مقدمه

فاشییت پلانتر در نتیجه التهاب باند فیروز کف پا به‌وجود می‌آید و ممکن است ایدیوپاتیک بوده یا به‌دنبال تروما و یا مرتبط با بیماری‌های التهابی مثل آرتریت روماتوئید و یا اسپوندیلو آرترو-پاتی سرونگاتیو باشد [۱۷]. نوع ایدیوپاتیک شایع‌ترین علت درد پاشنه پا می‌باشد و بروز آن در اثر منشا مکانیکی است و با افزایش عامل مکانیکی (مهم‌ترین عامل) بیماری تشدید می‌یابد [۱۸]. تشخیص بیماری به‌طور مشخص بالینی بوده و براساس شرح حال است. درد در هنگام صبح و هنگام تحمل وزن مخصوصاً در طی روز با فعالیت بدتر می‌شود. درد به‌صورت سوزشی و مبهم که بیمار آن را به‌صورت فلفل در کفش دارد، توصیف می‌کند. تظاهر پاتوگنومیک بیماری تندرینس در محل اتصال فاسیای پلانتر به توپرکل داخلی کالکانوس می‌باشد. رادیوگرافی ساده پاشنه پا برای رد کردن شکستگی کالکانوس و سونوگرافی و ام آر ای جهت تشخیص‌های افتراقی درد پاشنه پا و تایید تشخیص مفید هستند [۲۰-۱۸]. درمان پلانتر فاشییت به‌طور عمده محافظه کارانه (۹۰ درصد) است و شامل مصرف داروهای ضد التهابی غیر استروئیدی، تزریق موضعی استروئید، پوشش‌های پاشنه ارتوتیک، الکتروتراپی درمان با امواج شوک خارج از بدن و فیزیوتراپی با تمرینات کششی می‌باشد [۲۶-۲۱]. درمان جراحی در ۱۰ درصد بیماران توصیه می‌شود [۲۷]. تزریق موضعی کورتیکو استروئید از

فاشیای پلانتر باند نازک فیروزی در سطح پلانتر پا می‌باشد که از زائده داخلی توپرکل کالکانوس منشا گرفته و به قسمت پلانتر جلوی پا متصل می‌شود و ارتباط مکانیکی قوی بین کالکا-نئوس و انگشتان پا به‌وجود می‌آورد [۳-۱]. فاشییت پلانتر حدود ۱۱ تا ۱۵ درصد علل درد پا در بزرگسالان را در بر می‌گیرد [۵-۴]. و میزان بروز آن در افراد چاق، ورزشکاران و افراد نظامی بیشتر می‌باشد [۸-۶]. بروز آن از نظر سنی در افراد جوان دهنده و بزرگسالان ۴۰ و ۶۰ ساله به اوج می‌رسد [۱۱-۹]. علت بیماری ناشناخته و احتمالاً چند عاملی است، و عواملی چون چاقی و مشاغل که نیاز به ایستادن طولانی دارند و پس‌پلاتوس (پروناسیون شدید پا) و دروسی فلکشن کاهش یافته مچ پا و میکروتروماهای مکرر در دهنده‌ها، راه رفتن طولانی و استفاده نامناسب از کفش در ایجاد بیماری دخیل هستند [۱۶-۱۲].

^۱ دانشیار، گروه داخلی، دانشکده پزشکی، دانشگاه علوم پزشکی کاشان

^۲ دستیار داخلی، کمیته تحقیقات دانشجویی، دانشگاه علوم پزشکی کاشان

^۳ دانشیار، مرکز تحقیقات تروما، دانشگاه علوم پزشکی کاشان

* نشانی نویسنده مسئول:

کاشان، کیلومتر ۵ بلوار قطب رواندی، بیمارستان شهید بهشتی

تلفن: ۰۳۶۱۵۵۵۰۰۲۶ | دورنویس: ۰۳۶۱۵۵۵۸۹۰۰

پست الکترونیکی: Batol_zamani2007@yahoo.com

تاریخ دریافت: ۹۲/۲/۲۴ | تاریخ پذیرش نهایی: ۹۲/۸/۴

صبحگاهی و میزان درد بر اساس معیار آنالوگ بینایی درد صفر تا ۱۰۰ میلی‌متر و برآورد خود بیمار و حساسیت در پاشنه و درد در زمان راه رفتن سنجیده شد و در چک لیست ثبت شد. پاسخ به درمان بعد از اتمام دوره درمان با میزان درد بر اساس معیار آنالوگ بینایی درد صفر تا ۱۰۰ میلی‌متر و برآورد خود بیمار و حساسیت و میزان خشکی صبحگاهی در پاشنه و درد در زمان راه رفتن ۱ و ۶ هفته بعد از درمان سنجیده و در چک لیست وارد شد. تمام داده‌های حاصل از تحقیق وارد نرم افزار SPSS شد و به‌وسیله آزمون‌های آماری شامل آنالیز واریانس با اندازه‌گیری مکرر، من‌ویتنی، ویلکاکسیون، مجذور کای، دقیق فیشر، مک‌نمار و GEE (generalized estimating equation) مورد ارزیابی و تحلیل قرار گرفتند.

نتایج

مطالعه حاضر بر روی ۴۰ بیمار مبتلا به فاشنیت پلانتر مراجعه کننده به درمانگاه روماتولوژی انجام گرفت. ۲۰ بیمار تحت لیزر تراپی قرار گرفتند و ۲۰ بیمار با تزریق موضعی متیل پردنیزولون تحت درمان قرار گرفتند. میانگین سنی گروه‌های مورد مطالعه به ترتیب ۵۳ (۷/۷۷)± و ۵۲/۹۵ (۸/۷۶)± سال ($P=0/086$) و میانگین طول مدت درد قبل از درمان نیز در دو گروه فوق به ترتیب ۳۶/۲۵ (۱۹/۰۱)± و ۲۸/۵۰ (۲۲/۵)± هفته بود ($P=0/123$). در گروه لیزر تراپی ۵ نفر و در گروه متیل پردنیزولون ۱۲ نفر از بیماران مرد بودند ($P=0/054$) و همچنین به ترتیب ۸ و ۱۴ نفر از دو گروه درگیری پای راست داشتند ($P=0/111$). لذا از نظر جنس و نوع پای درگیر نیز گروه‌ها مشابه بودند. با آزمون مک‌نمار مشاهده شد که کاهش خشکی صبحگاهی در گروه لیزر یک هفته پس از درمان ($P=0/004$) و نیز ۶ هفته پس از درمان ($P=0/016$) معنی‌دار بوده است. اما در گروه متیل پردنیزولون چنین اثری دیده نشد (به ترتیب $P=0/125$ و $P=0/375$ در یک و ۶ هفته از درمان). هم‌چنین، درد هنگام راه رفتن و تندرns در محل پاشنه پا نیز در گروه لیزر در یک و ۶ هفته پس از درمان ($P<0/001$) کاهش معنی‌داری را نشان داد و در گروه متیل پردنیزولون نیز کاهش علایم فوق در یک و ۶ هفته پس از درمان ($P<0/001$) و ۶ هفته پس از درمان ($P=0/002$) در مورد درد در راه رفتن و ۶ هفته پس از درمان ($P=0/021$) در مورد تندرns دیده شد. مقایسه بین دو گروه درمانی از نظر خشکی صبحگاهی، تندرns در محل پاشنه پا و درد در هنگام راه رفتن در یک و ۶ هفته پس از درمان نیز توسط آزمون دقیق فیشر انجام شد و دو گروه دارای اثر مشابهی بر علایم فوق بودند ($P>0/05$). مقایسه میزان درد پاشنه

درمان‌های شایع برای درد پاشنه می‌باشد [۲۸]. این درمان تنها منجر به تسکین درد کوتاه‌مدت می‌شود، در ضمن تزریق موضعی کورتیکواستروئید ممکن است با افزایش خطر پارگی فاسیای پلانتر همراه باشد [۲۹،۳۰]. در ۳۰ سال اخیر لیزر با توان کم در درمان آسیب‌های بافت نرم و شرایط دردناک عمومیت پیدا کرده است [۳۱]. لیزر با توان کم در تسریع فرآیند بهبودی زخم، کاهش درد و التهاب و همچنین افزایش سرعت بهبودی صدمات عضلانی اسکلتی استفاده می‌شود [۳۲-۳۷]. علی‌رغم کاربرد، تاثیر آن به‌علت کمبود اطلاعات هنوز مورد سوال است [۳۱]. Krischek و همکاران در مطالعه‌ای تاثیر لیزر با توان کم را در درمان فاشنیت پلانتر بررسی کردند. در این مطالعه درد بیماران تحت درمان با لیزر کم‌توان به‌طور مشخص بهبود یافت [۳۸]. Basford و همکاران نیز اعلام کردند که لیزر کم‌توان گرچه ایمن است، ولی تاثیری در درمان فاشنیت پلانتر ندارد [۳۱]. با توجه عوارض تزریق موضعی کورتیکواستروئید و همچنین تاثیر کوتاه مدت در درد و اینکه لیزر درمانی اقدام درمانی راحت‌تر و با عوارض کمتری می‌باشد، در این مطالعه قصد داریم تاثیر متیل پردنیزولون تزریقی با لیزر کم‌توان را در درمان فاشنیت پلانتر مقایسه کنیم.

مواد و روش‌ها

این مطالعه با طراحی کارآزمایی بالینی بعد از اخذ تائیدیه از کمیته اخلاق پزشکی (۲۹/۵/۱۳۹۰) و ثبت در IRCT (۲۰۱۱۰۲۴۷۷۷) در کلینیک روماتولوژی بیمارستان شهید بهشتی کاشان صورت گرفت. در این مطالعه ۴۰ بیمار با فاشنیت پلانتر یک‌طرفه که بر اساس شرح حال و معاینه بالینی تشخیص داده شده و بعد از کسب رضایت آگاهانه از تمام بیماران وارد مطالعه شدند. سپس، به‌صورت تصادفی و با در نظر گرفتن اعداد فرد و زوج به دو گروه ۲۰ نفره تقسیم شدند و در گروه اول ۲۰ نفر تحت درمان تزریق موضعی با آمپول متیل پردنیزولون ۴۰ میلی‌گرم (شرکت دارویی ابوریحان) در محل حداکثر درد پاشنه که در سطح تحتانی و داخلی پاشنه می‌باشد، توسط یک نفر فوق تخصص روماتولوژی قرار گرفتند. گروه دوم تحت ۱۰ جلسه لیزر تراپی کم‌توان توسط یک نفر فیزیوتراپیست مجرب با توالی یک روز در میان برای حدود ۱۵ دقیقه در هر جلسه و در محل درد پاشنه قرار گرفتند. مشخصات لیزر مورد استفاده شامل دستگاه لیزر اسکنر با پوشش ۱۰×۱۰ سانتی‌متر و توان یک وات و طول موج ۶۲۰ نانومتر و لیزر هلیوم نئون ساخته شرکت IPO کشور ژاپن بود. قبل از درمان میزان خشکی

در گروه متیل پردنیزولون نیز نتیجه مشابه به دست آمد. از طرفی برای مقایسه اثر دو روش بر مدت درد پاشنه پا در زمان‌های یک و ۶ هفته پس از درمان و کنترل اثر مخدوش کنندگی مقادیر درد قبل از درمان در دو گروه به‌عنوان covariate ($P=0/009$) از روش آماری repeated measurement استفاده شد. با توجه به وجود اثر متقابل ($P=0/009$) بین متغیر نوع درمان و فواصل زمانی مطالعه دیده شد که دو روش تزریق و لیزر دارای اثر مشابهی در کاهش مدت درد نسبت به قبل از درمان در هر کدام از زمان‌های یک هفته ($P=0/027$ - آزمون من ویتنی) و ۶ هفته پس از درمان ($P=0/092$ - آزمون من ویتنی) هستند (جدول شماره ۱ و نمودار شماره ۲). به‌منظور مقایسه دو روش بر خشکی صبحگاهی در یک و ۶ هفته پس از درمان و با لحاظ کردن اثر مخدوش کنندگی وضعیت خشکی صبحگاهی قبل از درمان ($P=0/006$)، با استفاده از آزمون GEE (Generalized Estimating Equation) دیده شد که دو روش درمانی تفاوت معنی‌دار آماری با هم ندارند ($P=0/623$) (جدول شماره ۲).

پا در مقیاس VAS در هفته‌های یک و ۶ نسبت به قبل از درمان در گروه لیزر با آزمون ویلکاکسون حاکی از کاهش معنی‌دار درد بود ($P=0/001$) که در گروه متیل پردنیزولون نیز همین نتیجه به دست آمد. از طرفی برای مقایسه دو روش بر میزان درد پاشنه پا در مقیاس VAS در زمان‌های یک و ۶ هفته پس از درمان از روش آماری repeated measurement استفاده شد و مقادیر درد قبل از درمان در دو گروه به‌عنوان covariate به‌منظور کنترل اثر آن وارد آزمون آماری شد که با کنترل اثر مخدوش کنندگی مقادیر درد قبل از درمان ($P<0/001$) و با توجه به عدم وجود اثر متقابل ($P=0/637$) بین متغیر نوع درمان و فواصل زمانی مطالعه، دیده شد که دو روش تزریق و لیزر دارای اثر مشابهی در کاهش درد نسبت به قبل از درمان در زمان‌های متوالی یک و ۶ هفته پس از درمان هستند ($P=0/798$) (جدول شماره ۱ و نمودار شماره ۱). همچنین، مقایسه مدت درد پاشنه پا با آزمون ویلکاکسون در گروه لیزر در هفته‌های یک و ۶ نسبت به قبل از درمان کاهش معنی‌دار درد را نشان داد ($P=0/001$) و

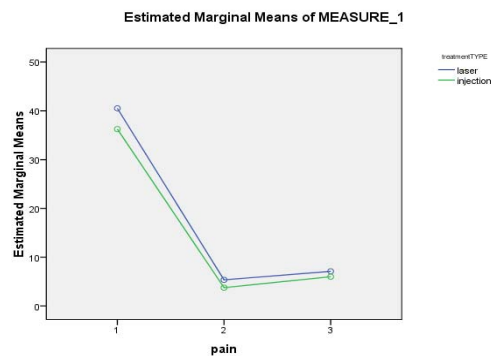
جدول شماره ۱- مقایسه تاثیر دو روش بر میزان و مدت درد پاشنه پا

P	P	$\bar{X} \pm SD$			گروه‌های مورد مطالعه	متغیر
		۶ هفته پس از درمان	یک هفته پس از درمان	قبل از درمان		
$P=0/798$	0/637	۷/۱±۹/۸	۵/۳±۶/۷	۴۰/۵±۲۳/۳	لیزر	میزان درد پاشنه (مقیاس VAS)
		۶±۸/۵	۳/۷ ± ۷/۶	۳۶/۲±۲۴/۱	متیل پردنیزولون	
$P=0/027$	0/009	۱/۵±۲/۸	۰/۸۵±۲/۴	۷/۵±۵/۹	لیزر	مدت درد پاشنه
		$P=0/092$	۰/۹±۲/۳	۰/۲±۰/۶	۴/۹±۶/۶	

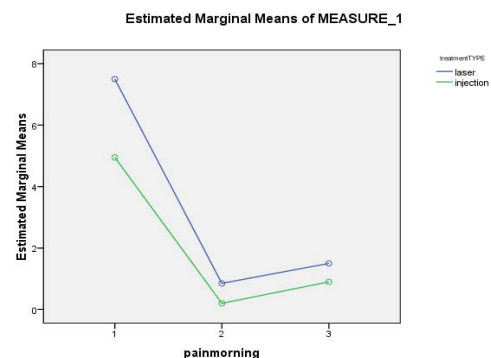
جدول شماره ۲- مقایسه تاثیر دو روش بر خشکی صبحگاهی با استفاده از آزمون Generalized Estimating Equation

P	df	تست فرضیه	95% Wald CI		Std. Error	B	
			حداکثر	حداقل			
0/623	۱	0/242	۱/380	-۲/305	0/9401	-0/462	گروه دارویی
0/006	۱	۷/451	-0/864	-0/262	۱/۱۲۲۱	-۳/۰۶۳	خشکی صبحگاهی
0/458	۱	0/550	0/964	-۲/۱۳۶	0/۷۹۰۷	-0/۵۸۶	(Intercept)

گروه‌ها طی ۶ هفته روند با ثباتی داشت. به‌علاوه، دو روش تزریق و لیزر دارای اثر مشابهی در کاهش مدت درد نسبت به قبل از درمان در هر کدام از زمان‌های یک هفته و ۶ هفته پس از درمان داشتند و تغییرات مدت درد بر حسب دقیقه از هفته یک به هفته ۶ در هر کدام از گروه‌ها معنی‌دار نبود و کاهش درد پس از درمان در هر کدام از گروه‌ها طی ۶ هفته نسبت به قبل از درمان روند با ثباتی داشت و به‌طور معناداری درد کاهش یافته بود. آثار درمانی لیزر کم‌توان بر درمان دردهای مزمن سال‌ها است که مورد آزمایش قرار گرفته است. این آثار بر روی درد سندروم تونل کارپال، درد مزمن گردن و کمر و سایر دردهای موسکولوسکلتال مورد آزمایش قرار گرفته است. Dacowicz و همکاران در سال ۲۰۱۱ بر روی ۳۸ بیمار مبتلا به سندروم تونل کارپال مطالعه‌ای انجام دادند که آثار درمانی کاهش درد توسط لیزر کم‌توان را تأیید می‌کند [۳۹]. لیزر از طریق جذب در کروموفر و فوتورسپتورها در میتوکندری باعث تولید ATP و بهبود عملکرد سلول می‌شود و از طریق تولید اپیوئید، سروتونین و استیل‌کولین باعث بهبود درد شده و بر التهاب نیز موثر است [۱۲]. از محدودیت‌های این مطالعه می‌توان به کم بودن جامعه آماری و نداشتن گروه کنترل اشاره کرد که قضاوت‌های ما را برای قابل اطمینان بودن نتایج این مطالعه دشوار می‌کند. این تردید با نگاه کردن به مطالعه دیگری که Tascioglu و همکاران در سال ۲۰۱۲ انجام دادند تشدید می‌شود؛ چرا که ایشان مطالعه‌ای بر روی ۶۰ بیمار مبتلا به سندروم تونل کارپال با وجود یک گروه کنترل انجام داده بودند و نتایج آن‌ها نشان داد که تاثیر لیزر کم‌توان بیشتر از دارونما نمی‌باشد [۴۰]. بر روی سایر دردهای مزمن نیز مطالعاتی انجام شده است و نتایج متناقضی به دست آمده است. مطالعه Konstantinovic و همکاران آثار درمانی لیزر کم‌توان بر درد مزمن گردن را تأیید می‌کند [۴۱]. ولی مطالعه‌ای که توسط Ay و همکاران انجام شده است اثر درمانی این روش را بر روی درد کمر تأیید نمی‌کند [۴۲]. در مطالعه‌ای که یگانه و همکاران [۴۳] در سال ۱۳۸۹ بر روی ۱۲۴ بیمار مبتلا به خار پاشنه انجام دادند، بیماران را به دو گروه تقسیم کردند: یک گروه تحت درمان با تزریق موضعی کورتون و گروه دیگر تحت درمان با امواج ماورای صوت قرار گرفتند. مقایسه میانگین درد پس از درمان در دو گروه نشان از تفاوت آماری غیر معنی‌دار در گروه‌ها بود. میانگین درد قبل و بعد از درمان در هر دو گروه به‌صورت درون‌گروهی با هم مقایسه شدند که تفاوت آماری معنی‌داری با هم داشتند. البته سایر متغیرها مانند خشکی صبحگاهی و مدت درد در این مطالعه بررسی نشده است و بررسی این متغیرها به‌صورت کلی و به‌صورت حذف متغیرهای مخدوش‌کننده، از نقاط قوت مطالعه



نمودار شماره ۱- مقایسه تاثیر دو دارو بر روی میزان درد پاشنه در گروه‌های مطالعه. محور افقی هفته‌های درمان را نشان می‌دهد، ۱= قبل از درمان، ۲= ۱ هفته پس از درمان ۳= ۶ هفته پس از درمان، محور عمودی مقیاس VAS برای درد را نشان می‌دهد.



نمودار شماره ۲- مقایسه تاثیر دو دارو بر روی میانگین مدت درد پاشنه در گروه‌های مطالعه. محور افقی هفته‌های درمان را نشان می‌دهد، ۱= قبل از درمان، ۲= ۱ هفته پس از درمان ۳= ۶ هفته پس از درمان، محور عمودی میانگین مدت درد پاشنه را نشان می‌دهد.

بحث

مطالعه حاضر بر روی ۴۰ فرد مبتلا به فاشییت پلانتار مراجعه کننده به درمانگاه روماتولوژی بیمارستان شهید بهشتی کاشان انجام شد. ۲۰ بیمار تحت تزریق موضعی ۴۰ میلی‌گرم متیل پردنیزولون در محل ضایعه قرار گرفتند و ۲۰ بیمار تحت ۱۰ جلسه لیزر تراپی با توان کم قرار گرفتند. دو گروه مورد مطالعه از لحاظ مکان درد، میانگین زمان درد و میانگین سنی باهم اختلاف معنی‌داری نداشتند و در دو گروه مورد مطالعه خشکی صبحگاهی بعد از درمان تفاوت معنی‌دار آماری با هم نداشت. اثر دو روش بر خشکی صبحگاهی مشابه بود. همچنین، دو روش تزریق و لیزر دارای اثر مشابهی در کاهش درد نسبت به قبل از درمان و در زمان‌های متوالی یک و ۶ هفته پس از درمان داشتند. تغییرات مقادیر درد بر اساس VAS از هفته ۱ به هفته ۶ در هر کدام از گروه‌ها معنی‌دار نبود و کاهش درد پس از درمان در هر کدام از

گروه دارونما قرار گرفتند. تفاوت ضخامت فاشیا قبل و بعد از درمان در دو گروه معنی‌دار بوده و زمان درد و خشکی صبحگاهی در گروه درمان کمتر از گروه دارونما بوده است. به علاوه، تفاوت میزان درد با مقیاس VAS بین دو گروه از لحاظ آماری معنی‌دار بوده است. این‌که این روش درمانی می‌تواند جایگزین تزریق کورتون شود با این مطالعه قابل بررسی نیست. از مزایای مطالعه ما نسبت به این مطالعه حجم نمونه بیشتر، بررسی متغیرهای بیشتر و مقایسه این درمان با تزریق کورتون را می‌توان نام برد. البته بررسی سونوگرافیک ضخامت فاشیه قبل و بعد از درمان می‌توانست بر ارزش مطالعه ما بیافزاید.

نتیجه‌گیری

مطالعه حاضر نشان می‌دهد که لیزر کم‌توان تا حد زیادی در درمان بیماران مبتلا به فاشییت پلانتار اثر مشابه با تزریق کورتیکواستروئید موضعی دارد و می‌توان از این روش درمانی کم‌عارضه‌تر نسبت به تزریق کورتیکواستروئید در درمان فاشییت پلانتار استفاده نمود.

تشکر و قدردانی

این مطالعه با حمایت مالی معاونت پژوهشی دانشگاه علوم پزشکی کاشان و از طریق طرح تحقیقاتی شماره ۹۰۲۸ انجام شده و برگرفته از پایان‌نامه دستیاری دکتر مهدی هادی‌زاده مقدم می‌باشد. بدین‌وسیله از همکاری این معاونت تشکر به‌عمل می‌آید.

حاضر است. البته این مطالعه نیز مانند مطالعه ما در تلاش است که جایگزین مناسبی برای تزریق کورتون در بیماران مبتلا به خار پاشنه بیابد و برای این منظور اثرات امواج ماورای صوت را در کاهش میزان درد مناسب می‌داند. در مطالعه مروری که تحریریان و همکاران [۴۴] در سال ۲۰۱۲ انجام داده‌اند، درمان‌های موجود و مطالعات بر روی درمان‌های مختلف بررسی شده است. استراحت، گرما دادن، آیس پک، تزریق کورتون، پدهای پاشنه، استفاده از کفی کفش با خصوصیات آهنبایی، استفاده از قالب برای پا در هنگام راه رفتن، امواج ماورای صوت، تزریق پلاسما غنی از پلاکت و جراحی به‌عنوان درمان برای خار پاشنه مطرح شده است. در این مطالعه از لیزر کم‌توان نامی برده نشده است. این می‌تواند ناشی از مطالعات اندک در پیرامون این روش درمانی نوین است. در ۱۵ سال اخیر از لیزر کم‌توان برای درمان‌های مختلف استفاده شده است؛ از جمله این درمان‌ها می‌توان به درمان زخم‌های مزمن پا، زخم‌های پای دیابتی، زخم‌های وریدی، زخم‌های بعد از اعمال جراحی، دردهای ماهیچه‌ای، اپی‌کوندیلیت لترال، دردهای مفصل تمپورو ماندیبولار، دردهای پایین کمر، دژنراسیون ماکولار وابسته به سن، دردهای ناشی از نوروپاتی دیابتی، آرتریت روماتوئید و انتروپاتی کالکانال پلانتار اشاره کرد. تعداد مطالعات بر روی اثر لیزر کم‌توان روی فاشییت پلانتار محدود است. Kristi و همکاران [۴۵] مطالعه‌ای بر روی ۳۰ بیمار مبتلا به فاشییت پلانتار یک‌طرفه انجام دادند. آنها در مطالعه خود از شدت درد با مقیاس VAS و همچنین از ضخامت فاشیای پلانتار برای بررسی اثربخشی درمان استفاده کردند. ۱۵ بیمار در گروه درمان با لیزر و ۱۵ بیمار در

References:

- [1] Wearing SC, Smeathers JE, Urry SR, Hennig EM, Hills AP. The path physiology of plantar fasciitis. *Sports Med* 2006; 36(7): 585-611.
- [2] Mitchell IR, Meyer C, Krueger WA. Deep fascia of the foot: anatomical and clinical considerations. *J Am Podiatr Med Assoc* 1991; 81(7): 373-8.
- [3] Sarratia SK. Anatomy of the foot and ankle: descriptive, tomography, and functional. Lippincott, New York; 1983.
- [4] McCarthy DJ, Gorecki GE. The anatomical basis of inferior calcaneal lesions: a cryomicrotomy study. *J Am Podiatry Assoc* 1979; 69(9): 527-36.
- [5] Pfeffer G, Bacchetti P, Deland J, Lewis A, Anderson R, Davis W, et al. Comparison of custom and prefabricated orthoses in the initial treatment of proximal plantar fasciitis. *Foot Ankle Int* 1999; 20(4): 214-21.
- [6] Baxter DE. The heel in sports. *Clin Sports Med* 1994; 13(4): 683-93.
- [7] Hill JJ Jr, Cutting PJ. Heel pain and body weight. *Foot Ankle* 1989; 9(5): 254-6.
- [8] Sadat-Ali M. Plantar fasciitis/calcaneal spurs among security forces personnel. *Mil Med* 1998; 163(1): 56-7.
- [9] Furey JG. Plantar fasciitis: the painful heel syndrome. *J Bone Joint Surg Am* 1975; 57(5): 672-3.
- [10] Lapidus PW, Guidotti FP. Painful heel: report of 323 patients with 364 painful heels. *Clin Orthop Relat Res* 1965; 39: 178-86.
- [11] Taunton JE, Ryan MB, Clement DB, McKenzie DC, Lloyd-Smith DR, Zumbo BD. A retrospective case-control analysis of 2002 running injuries. *Br J Sports Med* 2002; 36(2): 95-101.
- [12] Gill LH, Kiezbak GM. Outcome of nonsurgical treatment for plantar fasciitis. *Foot Ankle Int* 1996; 17(9): 527-32.
- [13] Prichasuk S, Subhadrabandhu T. The relationship of pes planus and calcaneal spur to

- plantar heel pain. *Clin Orthop Relat Res* 1994; (306): 192-6.
- [14] Rano JA, Fallat LM, Savoy-Moore RT. Correlation of heel pain with body mass index and other characteristics of heel pain. *J Foot Ankle Surg* 2001; 40(6): 351-6.
- [15] Riddle DL, Pulisic M, Pidcoke P, Johnson RE. Risk factors for plantar fasciitis: a matched case-control study. *J Bone Joint Surg Am* 2003; 85-A(5): 872-7.
- [16] Onuba O, Ireland J. Plantar fasciitis. *Ital J Orthop Traumatol* 1986; 12(4): 533-5.
- [17] Gibbon WW, Long G. Ultrasound of the plantar aponeurosis (fascia). *Skeletal Radiol* 1999; 28(1): 21-6.
- [18] Akfirat M, Sen C, Günes T. Ultrasonographic appearance of the plantar fasciitis. *Clin Imaging* 2003; 27(5): 353-7.
- [19] Baxter DE. The heel in sports. *Clin Sports Med* 1994; 13(4): 683-93.
- [20] Berkowitz JF, Kier R, Rudicel S. Plantar fasciitis: MR imaging. *Radiology* 1991; 179(3): 665-7.
- [21] Babcock MS, Foster L, Pasquina P, Jabbari B. Treatment of pain attributed to plantar fasciitis with botulinum toxin a: a short term, randomized, placebo-controlled, double-blind study. *Am J Phys Med Rehabil* 2005; 84(9): 649-54.
- [22] Digiovanni BF, Nawoczenski DA, Malay DP, Graci PA, Williams TT, Wilding GE, et al. Plantar fascia-specific stretching exercise improves outcomes in patients with chronic plantar fasciitis. A prospective clinical trial with two-year follow-up. *J Bone Joint Surg Am* 2006; 88(8): 1775-81.
- [23] Malay DS, Pressman MM, Assili A, Kline JT, York S, Buren B, et al. Extracorporeal shockwave therapy versus placebo for the treatment of chronic proximal plantar fasciitis: results of a randomized, placebo controlled, Double-blinded, multicenter intervention trial. *J Foot Ankle Surg* 2006; 45(4): 196-210.
- [24] May TJ, Judy TA, Conti M, Cowan JE. Current treatment of plantar fasciitis. *Curr Sports Med Rep* 2002; 1(5): 278-84.
- [25] Radford JA, Landorf KB, Buchbinder R, Cook C. Effectiveness of calf muscle stretching for the short-term treatment of plantar heel pain: a randomised trial. *BMC Musculoskeletal Disord* 2007; 8: 36-42.
- [26] Tsai WC, Wang CL, Tang FT, Hsu TC, Hsu KH, Wong MK. Treatment of proximal plantar fasciitis with ultrasound-guided steroid injection. *Arch Phys Med Rehabil* 2000; 81(10): 1416-21.
- [27] Hammer DS, Adam F, Kreutz A, Rupp S, Kohn D, Seil R. Ultrasonographic evaluation at 6-month follow-up of plantar fasciitis after extracorporeal shock wave therapy. *Arch Orthop Trauma Surg* 2005; 125(1): 6-9.
- [28] Crawford F, Thomson C. Interventions for treating plantar heel pain. *Cochrane Database Syst Rev* 2003; (3): CD000416.
- [29] Acevedo JI, Beskin JL. Complications of plantar fascia rupture associated with corticosteroid injection. *Foot Ankle Int* 1998; 19(2): 91-7.
- [30] Sellman JR. Plantar fascia rupture associated with corticosteroid injection. *Foot Ankle Int* 1994; 15(7): 376-81.
- [31] Basford RJ, Malanga AG, Krause AD, Harmsen WS. A randomized controlled evaluation of low intensity laser therapy: Plantar fasciitis. *Arch Phys Med Rehab* 1998; 79(3): 249-54.
- [32] Chow RT, Barnsley L. Systematic review of the literature of low-level laser therapy (LLLT) in the management of neck pain. *Lasers Surg Med* 2005; 37(1): 46-52.
- [33] Djavid GE, Mortazavi SMJ, Basirmia A. Low level laser therapy in musculoskeletal pain syndromes: pain relief and disability reduction. *Lasers Surg Med* Suppl. 2003; 15: 43.
- [34] Gam AN, Thorsen H, Lonnberg F. The effect of low-level laser therapy on musculoskeletal pain: a meta-analysis. *Pain* 1993; 52(1):63-6.
- [35] Jacobsen FM, Couppe C, Hilden J. Comments on the use of low-level laser therapy (LLLT) in painful musculo-skeletal disorders. *Pain* 1997; 73(1): 110-1.
- [36] Reddy GK, Stehno-Bittel L, Enwemeka CS. Laser photostimulation of collagen production in healing rabbit Achilles tendons. *Lasers Surg Med* 1998; 22(5): 281-4.
- [37] Walker J. Relief from chronic pain by low power laser irradiation. *Neurosci Lett* 1983; 43(2-3): 339-44.
- [38] Krischek O, Rompe JD, Herbsthofner B, Nafe B. Symptomatic low-energy shockwave therapy in heel pain and radiologically detected plantar heel spur. *Z Orthop Ihre Grenzgeb* 1998; 136(2): 169-74.
- [39] Dakowicz A, Kuryliszyn-Moskal A, Kosztyła-Hojna B, Moskal D, Latosiewicz R. Comparison of the long-term effectiveness of physiotherapy programs with low-level laser therapy and pulsed magnetic field in patients with carpal tunnel syndrome. *Adv Med Sci* 2011; 56(2): 270-4.
- [40] Tascioglu F, Degirmenci NA, Ozkan S, Mehmetoglu O. Low-level laser in the treatment of carpal tunnel syndrome: clinical, electrophysiological, and ultrasonographical evaluation. *Rheumatol Int* 2012; 32(2): 409-15.
- [41] Konstantinovic LM, Cutovic MR, Milovanovic AN, Jovic SJ, Dragin AS, Letic MDJ, et al. Low-level laser therapy for acute neck pain with radiculopathy: a double-blind placebo-controlled randomized study. *Pain Med* 2010; 11(8): 1169-78.
- [42] Ay S, Doğan SK, Evcik D. Is low-level laser therapy effective in acute or chronic low back pain? *Clin Rheumatol* 2010; 29(8): 905-10.

[43] Yeganeh A, Alamaiyan F, Moghtadai M, Shah Hoseini Gh. Comparison of pain severity after Glucocorticoid injection and ESWL in plantar fasciitis. *Anesthesia J* 2011; 1(2): 17-24.

[44] Tahririan MA, Motififard M, Tahmasebi MN, Siavashi B. Plantar fasciitis. *J Res Med Sci* 2012;

17(8): 799-804.

[45] Kiritsi O, Tsitas K, Malliaropoulos N, Mikroulis G. Ultrasonographic evaluation of plantar fasciitis after low-level laser therapy: results of a double-blind, randomized, placebo-controlled trial. *Lasers Med Sci* 2010; 25(2): 275-81.