

## **The effect of honey bee venom on levels of lipids and anti-mullerian hormone in a rat with polycystic ovarian syndrome**

**Pouyanmanesh F<sup>1</sup>, Nabiuni M<sup>2\*</sup>, Nasri S<sup>1</sup>, Nazari Z<sup>2</sup>, Karimzadeh L<sup>2</sup>**

1- Department of Biology, Faculty of Basic Sciences, Payamenoor University, Tehran, I. R. Iran.

2- Department of Cell and Molecular Biology, Faculty of Biological Sciences, Kharazmi University, Tehran, I. R. Iran.

Received October 27, 2012; Accepted June 2, 2013

### **Abstract:**

**Background:** Polycystic ovarian syndrome (PCOS) is an inflammatory disease. Honey bee venom (HBV) contains a variety of enzymes and biologically active amines that its analgesic and anti-inflammatory effects have been established on PCOS. This study aimed to examine the effect of HBV on changes in anti-mullerian hormone (AMH), triglyceride and LDL levels in rats with PCOS.

**Materials and Methods:** This experimental study was conducted on 63 female Wistar rats. PCOS was induced by a single-stage subcutaneous injection of Estradiol Valerate (2 mg/100grBW). After 60 days of injection, HBV dissolved in PBS (0.2 mg/kg) was injected intraperitoneally for ten days. Then the rats were sacrificed and the ovarian tissues in the control, PCOS and HBV-treated PCOS groups were collected for histological study. Finally, the blood serum was isolated to measure the changes in lipid and AMH levels using ELISA method.

**Results:** Histological studies showed a significant reduction in corpus luteum (CL) diameter in PCOS group compared with the control group; an increase in CL in the HBV-treated group compared with the PCOS group. Blood triglycerides and LDL levels in PCOS group were increased compared with the control group, while it was decreased in the HBV-treated group. Moreover, AMH increased in the PCOS group compared with the control one, but it was decreased in the HBV group.

**Conclusion:** HBV has a beneficial effect on PCOS probably through the expression of AMH factor and the reduction of triglycerides and LDL levels.

**Keywords:** Polycystic ovarian syndrome, Estradiol valerate, Honey bee venom, Anti-mullerian hormone,

\* **Corresponding Author.**

**Email:** nabiuini@tmu.ac.ir

**Tel:** 0098 912 660 9337

**Fax:** 0098 261 451 00536

**Conflict of Interests:** No

*Feyz, Journal of Kashan University of Medical Sciences July, 2013; Vol. 17, No 3, Pages 239-246*

# بررسی اثر زهر زنبور عسل بر تغییرات سطوح لیپیدها و آنتی مولارین هورمون در موش صحرایی مبتلا به سندروم تخمدان پلی کیستیک

فریده پویان منش<sup>۱</sup>، محمد نبیونی<sup>\*۲</sup>، سیما نصری<sup>۳</sup>، زهرا نظری<sup>۴</sup>، لطیفه کریم زاده<sup>۴</sup>

## خلاصه:

**سابقه و هدف:** سندروم تخمدان پلی کیستیک (PCOS) بیماری التهابی است. زهر زنبور عسل (HBV) حاوی طیفی از آنزیم‌ها و آمین-های فعال بیولوژیکی است که اثرات ضد درد و ضدالتهابی آن بر این سندروم به اثبات رسیده است. هدف از این تحقیق بررسی اثر HBV بر تغییرات هورمون آنتی مولارین (AMH)، تری گلیسیرید و LDL در موش‌های صحرایی مبتلا به PCOS است.

**مواد و روش‌ها:** این مطالعه تجربی بر روی ۶۳ سر موش صحرایی ویستار ماده صورت گرفت. جهت القاء PCOS، استرادیول والراتبه-صورت تک مرحله‌ای زیرجلدی (۲mg/۱۰۰gr وزن بدن) تزریق شد. پس از ۶۰ روز، ۰/۲ میلی‌گرم HBV حل شده در PBS به ازای هر کیلوگرم وزن بدن به صورت درون صفاقی به مدت ۱۰ روز تزریق گردید. سپس، موش‌ها کشته شدند و بافت تخمدانی گروه‌های کنترل، PCOS و PCOS تیمار شده با HBV برای مقایسه هیستولوژیک جمع‌آوری شد. سرم خون برای سنجش تغییرات سطوح لیپیدها و آنتی مولارین هورمون با روش الایزا جدا گردید.

**نتایج:** یافته‌های مطالعه کاهش قابل توجهی را در جسم زرد در گروه PCOS نسبت به گروه کنترل و افزایش جسم زرد در گروه تحت درمان با HBV در مقایسه با گروه PCOS نشان داد. تری گلیسیرید و LDL در گروه PCOS نسبت به گروه کنترل افزایش یافته در حالی-که کاهش آن در گروه تیمار شده با HBV مشاهده شد. افزایش AMH در گروه PCOS نسبت به گروه کنترل مشاهده شد، ولی در نمونه‌های تیمار شده با HBV کاهش نشان داد.

**نتیجه‌گیری:** در این بررسی می‌توان عنوان نمود که اثر مفید HBV بر روی PCOS ممکن است از طریق تأثیر بر بیان فاکتور AMH و کاهش میزان تری گلیسیرید و LDL باشد.

**واژگان کلیدی:** سندروم تخمدان پلی کیستیک، استرادیول والرات، زهر زنبور عسل، آنتی مولارین هورمون

دو ماهنامه علمی- پژوهشی فیض، دوره هفدهم، شماره ۳، مرداد و شهریور ۱۳۹۲، صفحات ۲۴۶-۲۳۹

## مقدمه

در PCOS فولیکول‌ها حداکثر تا مرحله‌ی آنترال میانی پیش می-روند و پس از آن روند بلوغ متوقف شده و با آپوپتوتیک شدن سلول‌های گرانولوزا فولیکول‌ها دچار آترزی می‌شوند، رشد فولیکول‌ها متوقف شده و فولیکول‌های کیستیک و آترتیک تشکیل می‌شوند [۳،۲]. این سندروم با علائمی مثل پرمویی، اختلالات قاعدگی، عدم تخمک‌گذاری، دیابت، چاقی، فشارخون بالا، کبد چرب، قطع تنفس در خواب، خونریزی‌های غیرمعمول رحمی، دردهای مزمن لگنی، افزایش اندروژن و هورمون‌های مردانه و آکنه همراه است [۴]. در گروه‌های مبتلا به PCOS میزان چربی‌های مضر افزایش می‌یابد که افزایش وزن بدن و افزایش چربی‌های شکمی همگی تائیدی بر این موضوع است [۶،۵]. این سندروم، یک سندروم هتروژن با اختلالات آندوکرینی- تولید مثلی است که با عدم تخمک‌گذاری، اختلالات قاعدگی، هیرسوتیسم و آکنه همراه است [۷]. استرادیول با اتصال به گیرنده استروژنی در سیتوپلاسم، میزان ساخت پروتئین‌های مختلف را دریافت‌های هدف افزایش می‌دهد. هم‌چنین، تحت تأثیر استروژن میزان گنادوتروپین آزاد شده از هیپوفیز کاهش می‌یابد و این امر منجر به کاهش هورمون‌های فولیکولی و لوتنالی می‌شود [۷]. بی‌نظمی‌های سیکل جنسی در این

سندروم تخمدان پلی کیستیک شایع‌ترین اختلال اندوکراین هتروژن در زنان در سنین باروری می‌باشد که یک حالت پاتولوژیکی از افزایش رگ‌زایی است و در نهایت منجر به ناباروری می‌گردد. این سندروم بارش سریع اولیه فولیکولی، عدم انتخاب یک فولیکول غالب از ذخیره‌ی افزایش یافته‌ی فولیکولی (توقف رشد فولیکولی)، تجمع حداقل ۱۰ کیست در اطراف استرومای مرکزی به شکل گردن‌بند، افزایش حجم استرومای تخمدانی و حجم تخمدان، افزایش لایه تک تخمدان (هایپر تکازیسیم)، هایپر آندروژنیسم و افزایش نسبت LH به FSH نمایان می‌شود [۱].

<sup>۱</sup> کارشناسی ارشد، گروه زیست شناسی، دانشکده علوم پایه، دانشگاه پیام نور، تهران

<sup>۲</sup> استادیار، گروه زیست‌شناسی سلولی و مولکولی، دانشکده علوم زیستی، دانشگاه خوارزمی

<sup>۳</sup> استادیار، گروه زیست شناسی، دانشکده علوم پایه، دانشگاه پیام نور، تهران

<sup>۴</sup> کارشناسی ارشد، گروه زیست‌شناسی سلولی و مولکولی، دانشکده علوم زیستی، دانشگاه خوارزمی

## \* نشانی نویسنده مسئول:

تهران، خیابان شهید دکتر مفتح، شماره ۴۹

دورنویس: ۰۲۶۱۴۵۱۰۰۵۳۶

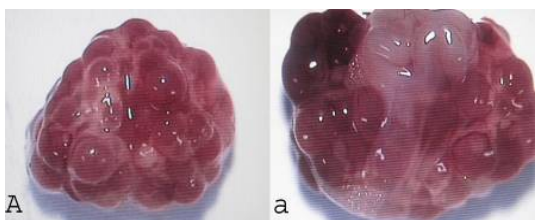
تلفن: ۰۹۱۲۶۶۰۹۳۳۷

پست الکترونیک: nabiyuni@tmu.ac.ir

تاریخ پذیرش نهایی: ۹۲/۳/۱۲

تاریخ دریافت: ۹۱/۷/۶

مرطوب و نرم شده به صورت دورانی از مخاط واژن موش‌های صحرائی نمونه‌گیری شده و بر روی یک لام تمیز قرار گرفت. بعد از فیکس کردن نمونه بر روی لام رنگ آمیزی متیلن بلو انجام شده و مورد بررسی قرار گرفت. وجود سلول‌های شاخی بدون هسته و بدون لکوسیت در لام اسمیر واژینال نشان‌دهنده سیکل استروس می‌باشد [۶]. سپس، حیوانات به دو گروه ۲۰ تایی شم (کنترل) و تیمار (HBV) و یک گروه ۲۳ تایی مبتلا (PCOS) تقسیم شدند. القا به واسطه تزریق تک مرحله‌ای زیر جلدی (۲mg/۱۰۰gr) وزن بدن) استرادیول والرات به ۲۳ سر از حیوانات گروه مبتلا و ۲۰ سر از موش‌های گروه تیمار صورت گرفت. به حیوانات گروه شم به میزان (۲ mg/۱۰۰gr) وزن بدن) روغن کنجد به‌عنوان حلال استرادیول تزریق شد. پس از گذشت ۶۰ روز از تزریق روغن کنجد و استرادیول والرات، گروه شم و گروه تجربی به مدت ۱۲ تا ۱۴ روز تحت بررسی‌های اسمیر واژینال قرار گرفتند تا نامنظم شدن سیکلاستروس که یکی از علایم وجود کیست‌های فولیکولی در تخمدان است، بررسی و مشاهده شود. سیکل تولید مثلی به ۴ مرحله تقسیم می‌شود که هر مرحله دارای خصوصیات متمایز از مراحل دیگر است. این مراحل عبارتند از: مرحله پرواستروس (سلول‌های اپی‌تلیالی گرد با هسته درشت و شفاف)، مرحله دی-استروس (خرده‌های سلولی و سلول‌های غیرواضح)، مرحله مت-استروس (لکوسیت‌های فراوان)، و مرحله استروس (سلول‌های شاخی بدون هسته و بدون لکوسیت) [۳]. به‌منظور تأیید القاء PCOS پس از ۶۰ روز از تزریق استرادیول والرات، سه سر از موش‌های صحرائی کشته شده و تخمدان‌های پلی‌کیستیک مورد بررسی‌های مختلف بافتی قرار گرفتند (شکل شماره ۱).



شکل شماره ۱- تخمدان‌های پلی‌کیستیک القاء شده با استرادیول والرات. در گروه‌های القاء شده با استرادیول کیست‌های تخمدانی و فولیکول‌های ابتدایی فراوان دیده می‌شود.

پس از حصول اطمینان از القاء PCOS، موش‌ها به دو گروه تیمار و شاهد تقسیم شدند. در گروه تیمار به مدت ۱۰ روز ۰/۲ میلی‌گرم HBV حل شده در PBS به ازای هر کیلوگرم وزن بدن به صورت درون صفاقی تزریق گردید (HBV توسط دستگاه جمع‌آوری زهر و توسط کارشناس با تجربه و آشنا به این کار در اصفهان تهیه شده

گروه از روز ۲۸ به بعد به تدریج دیده می‌شود. بنابراین، جسم زرد به‌عنوان یکی از نشانه‌های تخمک‌گذاری مورد بررسی قرار می‌گیرد. AMH یک گلیکوپروتئین دایمریک در فولیکول‌های اولیه و فولیکول‌های در حال رشد است. این هورمون از خانواده فاکتور رشد  $TGF\beta$  می‌باشد که به‌عنوان ماده بازدارنده مولر عمل می‌کند. AMH در زنان از سلول‌های گرانولوزافولیکول‌های کوچک از هفته ۳۶ بارداری تا زمان یائسگی و در مردان توسط سلول‌های سرتولی بیضه تولید شده و باعث رگرسیون مجرای مولر می‌شود. میزان این هورمون با افزایش سن کاهش می‌یابد؛ به طوری که در سال‌های قبل از یائسگی مقدار آن کم شده، چرخه قاعدگی نامنظم گردیده و باروری کاهش می‌یابد که در نتیجه این کاهش، ذخیره و کیفیت تخمدان کاهش می‌یابد. بنابراین AMH در طول فولیکولو-ژنز نقش مهارکنندگی دارد و در افراد مبتلا به PCOS به عدم تخمک‌گذاری کمک می‌کند [۸]. HBV ترکیبی از عوامل فعال بیوشیمیایی، فارماکولوژیکی و بیولوژیکی است [۹]. هم‌چنین، HBV دارای خاصیت ضد التهابی، ضد سرطانی و ضد آنژیوژنز می‌باشد [۱۰]. یافته‌های اخیر نشان داده‌اند که HBV در پیشرفت تکوین فولیکول‌های تخمدان در محیط درون‌تنی موثر است [۱۱، ۱۲]. HBV حاوی مقادیری از پروتئین‌ها و آنزیم‌های فسفو-لیپازاستکه با افزایش میزان لیپولیز و کاهش هایپرتروفی سبب کاهش میزان تری‌گلیسیرید و LDL در افراد PCOS، کاهش آندروژن‌ها و استروئیدها، کاهش تعداد کیست‌ها، افزایش جسم زرد و افزایش اوولاسیون می‌گردد. هم‌چنین، HBV بر AMH تأثیر گذاشته و باعث کاهش این هورمون در افراد مبتلا به PCOS می‌شود [۱۰]. HBV دارای ترکیبات پپتیدی و آنزیمی است که در تغییرات سطوح چربی موثر است [۱۳]. در این تحقیق اثرات درمانی HBV بر روی علائم هیستوتکنیک PCOS مانند تعداد جسم زرد و علائم متابولیک آن‌ظیر تغییرات سطح لیپیدهای خون و هم‌چنین میزان بیان فاکتور AMH در موش‌های صحرائی ماده مورد بررسی قرار گرفت.

## مواد و روش‌ها

روش القاء سندروم و تیمار با زهر زنبور عسل: در این تحقیق تجربی، ۶۳ سر موش صحرائی ماده نژاد ویستار با وزن  $17.0 \pm 2.0$  گرم استفاده شد. حیواناتی که دارای دو الی سه دوره‌ی استروس منظم در طی دوازده الی چهارده روز مشاهده اسمیر و اژینال بودند و در مرحله استروس سیکل تولید مثلی خود قرار داشتند، انتخاب شدند [۶]. بررسی اسمیر و اژینال در اوایل روز صورت گرفت و به‌وسیله یک سوآپ پنبه‌ای که با آب یا سالین

کالیبراتور یا استاندارد و ۱۰ میکرولیتر از سرم گروه مورد مطالعه در لوله سوم ریخته شد. سپس، به هر لوله ۱۰۰۰ میکرولیتر از معرف شماره یک اضافه شده و به مدت ۵ دقیقه در بن ماری ۳۷ درجه سانتی‌گراد قرار داده شد. پس از گذشت این مدت زمان ۲۵۰ میکرولیتر از معرف شماره دو را به لوله اضافه کرده و ۵ دقیقه دیگر در بن ماری قرار داده و جذب نوری هر نمونه در طول موج ۶۰۰ نانومتر اندازه‌گیری شده و از طریق فرمول زیر میزان HDL محاسبه گردید:

$$\text{HDL-C (mg/dl)} = [\Delta A \text{ Sample} / \Delta A \text{ Cal}] \times \text{Conc. Cal}$$

سنجش LDL به صورت محاسبه‌ای بر اساس فرمول زیر مورد ارزیابی قرار گرفت:

$$\text{LDL(mg/dl)} = [(\text{Triglycerides}/5) + \text{HDL}] - \text{Cholesterol}$$

برای محاسبه میزان LDL میزان کلسترول سنجیده شد. روش سنجش کلسترول دقیقاً مطابق با سنجش تری‌گلیسرید و با روش آنزیمی کالیمتری انجام شد.

بررسی آنتی‌مولارین هورمون (AMH): سنجش AMH به روش الایزا صورت گرفت. ابتدا ۱۰۰ میکرولیتر از هر استاندارد (۷ نوع رقت ساخته شده از استاندارد استوک) داخل هر چاهک ریخته شده و به همین میزان از سرم گروه‌های مختلف موش‌ها در چاهک‌ها ریخته شده، به مدت ۲ ساعت در داخل دمای ۳۷ درجه سانتی‌گراد انکوبه شده و به هر چاهک ۱۰۰ میکرولیتر معرف A (کونژوگه با اسی بافر) اضافه شده و به مدت ۱ ساعت چاهک‌ها را داخل انکوباتور قرار داده و با محلول شستشو رقیق شده چاهک‌ها ۳ بار شستشو داده شد. در این مرحله ۱۰۰ میکرولیتر از معرف B را در چاهک‌ها ریخته و به مدت ۳۰ دقیقه در انکوباتور ۳۷ درجه سانتی‌گراد قرار داده و پس از گذشت این زمان چاهک‌ها ۵ بار شستشو داده شد. سپس، ۹۰ میکرولیتر از محلول رنگ‌زا به داخل چاهک‌ها اضافه شده و ۱۵ تا ۲۵ دقیقه در تاریکی انکوبه شده، ۵۰ میکرولیتر از محلول متوقف کننده اضافه کرده و میزان جذب نوری نمونه‌ها در طول موج ۴۵۰ نانومتر خوانده شد.

آنالیز آماری: آنالیز داده‌ها با کمک برنامه INSTAT و آزمون آنالیز واریانس یک‌طرفه انجام گردید.

### نتایج

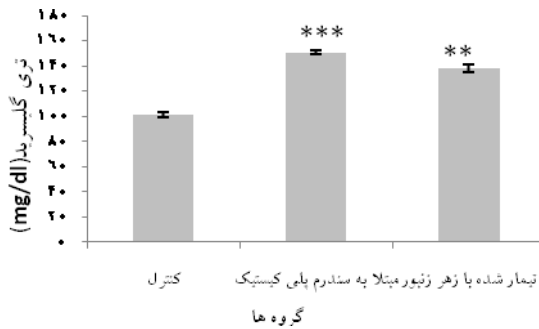
نتایج بررسی‌های هیستولوژیکی: جسم زرد از سلول‌های تک داخلی، تک خارجی و همچنین سلول‌های گرانولوزا تشکیل شده است که به صورت پیگمان‌های زرد با سیتوپلاسم شفاف دیده می‌شوند. نتایج حاصل از بررسی‌های بافت شناسی و رنگ‌آمیزی هماتوکسیلین-انوزین که در شکل‌های شماره ۲ تا ۴ نشان داده شده است حاکی از تغییرات همین اجسام زرد می‌باشد.

و به تأیید گروه‌های متخصص و آشنا با HBV رسید). پس از ده روز تزریق زهر زنبور عسل، با جراحی ناحیه سینه‌ای را شکافته و با استفاده از سرنگ ۵ سی‌سی خون‌گیری از قلب حیوانات انجام گردید. پس از پایان ده روز تزریق HBV، تخمدان‌های جدا شده از موش‌ها جهت انجام فرآیند هیستوتکنیک بلافاصله درون فیکساتیو بوئن قرارداد شده و پس از طی مراحل آب‌گیری، شفاف‌سازی، نفوذپارافین، قالب‌گیری و برش‌گیری با رنگ‌های هماتوکسیلین و انوزین رنگ‌آمیزی شده و مورد بررسی‌های هیستو-مورفومتریک قرار گرفتند. هم‌چنین، با استفاده از سانتریفیوژ ۶ هزار دور در دقیقه به مدت ۵ دقیقه سرم نمونه‌های خونی جداسازی شده و در دمای ۲۰- درجه سانتی‌گراد فریز شدند تا در زمان لازم آزمایشات سرولوژیک به منظور بررسی تغییرات میزان سرمی AMH به روش ELISA و تغییرات میزان سطوح لیپیدها با روش رنگ‌سنجی با دستگاه COBASMIRA\_S و فتومتر انجام گردد.

بررسی‌های هیستولوژیکی: بخش شکمی بدن هر سه گروه تحت آزمایش باقیچی شکافته شده و احشاء کنار زده شده و با پنس و قیچی لوله‌های رحمی دنبال گردیدند تا تخمدان‌ها نمایان شوند. سپس، تخمدان‌ها جدا شدند و در داخل پلیت حاوی PBS قرار گرفتند و در زیر لوپ چربی‌های اضافی از تخمدان جدا گردیدند. نمونه‌های تخمدان در فیکساتیو بوئن به مدت ۲۴ ساعت تثبیت شده و آب‌گیری آنها توسط محلول‌های الکل با درجات صعودی ۲۰ درصد تا ۱۰۰ درصد هر کدام برای مدت ۴۵ دقیقه انجام شد. پس از شفاف‌سازی با تولوئن (۲ ساعت) قالب‌گیری با پارافین انجام شد. سپس، نمونه‌ها با میکروتوم به قطر ۷ میکرومتر برش‌گیری شده و بر روی لام‌های کوت شده با چسب هایت قرار داده شدند. پس از قرارگیری لام‌ها در انکوباتور به مدت ۲۴ ساعت، جهت انجام رنگ‌آمیزی، لام‌های حاوی برش در تولوئن و الکل‌های با درجات نزولی قرار گرفتند و پس از شستشو با آب توسط محلول رنگی هماتوکسیلین مایر و انوزین رنگ‌آمیزی شده و در نهایت توسط میکروسکوپ نوری مشاهده شدند.

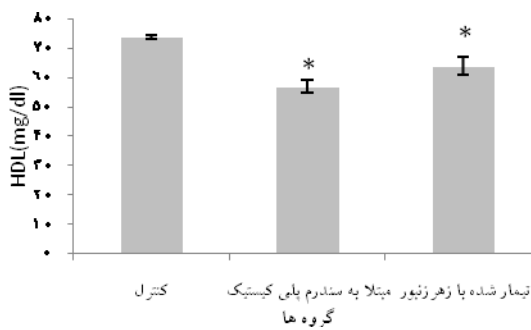
بررسی لیپیدهای سرم: تغییرات میزان تری‌گلیسرید خون با دستگاه COBAS MIRA\_S به وسیله روش آنزیمی کالریمتری سنجیده شد؛ به طوری که ۱۰ میکرولیتر از سرم برداشته شده و با ۱۰۰۰ میکرولیتر از معرف شماره ۱ مخلوط کرده و پس از ده دقیقه در طول موج ۵۶۶ نانومتر میزان جذب نوری و غلظت اندازه‌گیری می‌شود. در این تحقیق تغییرات میزان HDL خون به صورت دستی انجام شد. برای هر گروه مورد بررسی ۳ لوله برداشته شده و لوله‌ها به نام‌های بلانک، کالیبراتور و نمونه (تست) نامگذاری گردیدند. در لوله بلانک ۱۰ میکرولیتر آب مقطر و در لوله دوم ۱۰ میکرولیتر

استرادیول والرات است. از طرف دیگر با تزریق HBV در گروه تیمار، سطح تری گلیسیرید خون کاهش یافت (۱۳۸mg/dl).



نمودار شماره ۱- تفاوت سطح تری گلیسیرید در گروه‌های مطالعه. همان‌طور که در نمودار رسم شده نیز دیده می‌شود با تیمار گروه پلی-کیستیک به وسیله HBV کاهش در میزان تری گلیسیرید سرم خون دیده شد.  $P \leq 0.01$ \*\*\*.

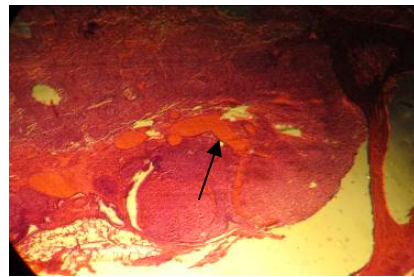
نتایج سنجش HDL: آزمایش HDL در سرم خون گروه‌های مطالعه نتایجی برعکس با تری گلیسیرید را نشان داد (نمودار شماره ۲). میزان چربی خوب در حیوانات کنترل طبیعی بود (۷۴mg/dl)، در حالی که در گروه PCOS لیپوپروتئین با چگالی بالا (HDL) کاهش یافته بود (۵۷mg/dl). میزان این فاکتور لیپوپروتئینی در سرم خون گروه تیمار شده به حالت طبیعی باز گشته بود (۶۴mg/dl).



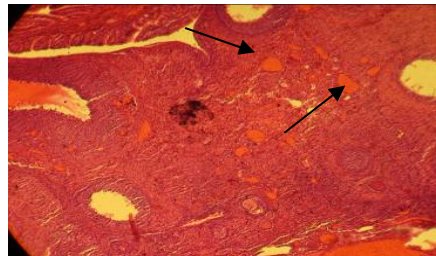
نمودار شماره ۲- تفاوت سطح HDL در حیوانات گروه‌های مورد مطالعه. در گروه پلی کیستیک میزان HDL سرم خون روندی برعکس تری گلیسیرید را پیدا کرده و کاهش یافت. در حالی که در گروه تیمار شده با HBV میزان آن افزایش یافته بود.  $P \leq 0.01$ \*\*\*.

نتایج سنجش LDL: میزان کلسترول در گروه‌های کنترل، پلی کیستیک و تیمار شده با زهر به ترتیب ۱۵۱، ۱۸۰ و ۱۶۶ بود. همان‌طور که در نمودار شماره ۳ مشخص شده است نتایج

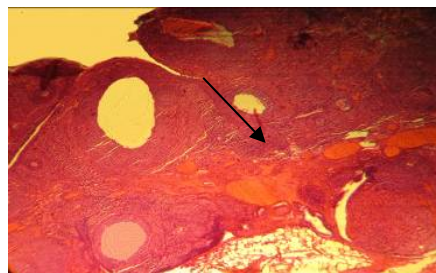
بررسی مورفولوژیکی بافت‌های تحت بررسی نشان داد که در گروه شاهد که روغن کنجد را دریافت کرده بودند، تخمدان‌ها فاقد کیست و بلکه حاوی مقدار زیادی جسم زرد هستند که نشانه‌ی تخمک‌گذاری است (شکل شماره ۲). این در حالی بود که در گروه القاء شده با استرادیول کیست‌های تخمدانی و فولیکول‌های ابتدایی فراوان و کاهش وجود جسم زرد مشاهده شد (شکل شماره ۳). در نمونه‌های تحت درمان تعداد کیست‌ها کاهش یافته و تعداد جسم زرد افزایش نشان داد (شکل شماره ۴).



شکل شماره ۲- فتومیکروگراف تخمدان طبیعی: ظهور اجسام زرد با پیکان نشان داده شده است (10x).



شکل شماره ۳- فتومیکروگراف تخمدان پلی کیستیک: پیکان کاهش اجسام زرد را نشان می‌دهد (10x).

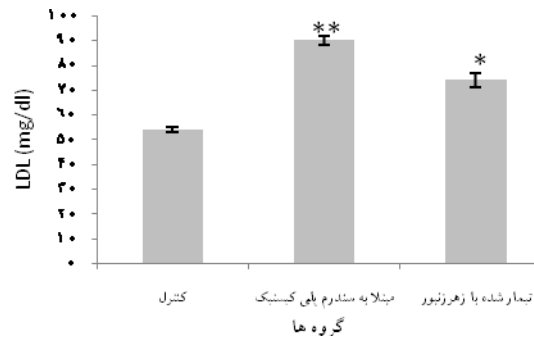


شکل شماره ۴- تخمدان تیمار شده با HBV. پیکان افزایش اجسام زرد را نشان می‌دهد (10x).

نتایج سنجش تری گلیسیرید: نتایج حاصل از آزمایشات تری گلیسیرید خون (نمودار شماره ۱) مشخص نمود که در گروه کنترل تری گلیسیرید نرمال بود (۱۰۱mg/dl). در حالی که با القاء سندروم پلی کیستیک میزان تری گلیسیرید خون افزایش را نشان داد (۱۵۱mg/dl) که یکی از نشانه‌های القاء سندروم توسط

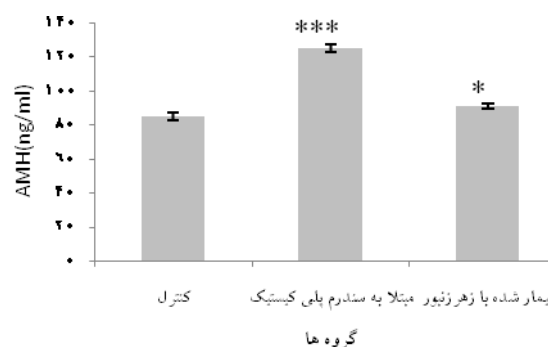
جسم زرد در موش صحرایی مبتلا به سندروم تخمدان پلی کیستیک مورد بررسی قرار گرفت و نتایج نشان داد که HBV با کاهش چربی‌های مضر و کاهش AMH باعث بهبود علائم سندروم تخمدان پلی کیستیک می‌شود. بنابراین می‌توان از HBV به‌عنوان یک عامل مشابه در کاهش چربی‌ها نام برد، زیرا HBV با افزایش میزان لیپولیز و کاهش هایپرتروفی سبب کاهش تعداد کیست‌ها، کاهش میزان چربی‌ها و افزایش اولاسیون در موش‌های نژاد ویستار مبتلا به سندروم تخمدان پلی کیستیک می‌شود. در تحقیقی که توسط Ali و همکارانش انجام گرفت، اثر HBV بر بهبود علائم پلی-کیستیک پنجاه بیمار بررسی شد. در بررسی آنها اولاسیون در ۷۵ درصد از بیمارهاییکه HBV را دریافت کرده بودند القاء شده و بارداری در ۵۰ درصد بیماران روی داد [۱۱]. نتایج حاصل از مطالعه‌ی حاضر نیز پژوهش‌های انجام شده قبلی [۱۲] را تأیید نمود. در تحقیق حاضر HBV موجب کاهش التهابات در نمونه‌های PCOS شد که این نتیجه با نتایج حاصل از تحقیقات Luo و همکاران [۱۴] و هم‌چنین Son و همکاران [۱۵] که خاصیت درمانی - دارویی، ضد دردی و ضد سرطانی HBV بر علیه التهابات در بعضی بیماری‌ها از جمله سندروم تخمدان پلی کیستیک و آترواسکلروزیس و روماتیسم را بیان نمودند، مطابقت دارد. افزایش چربی‌های شکمی (MNC)، مهاجرت به بافت ادیپوز و ماکروفاژهای حاصل از MNC در بخش‌های عروقی استرومال سبب افزایش تولید TNF و التهاب می‌گردد. اندروژن‌ها هم‌چنین سبب افزایش لیپولیز و افزایش میزان اسیدهای چربی آزاد می‌گردند [۱۶]. در تحقیق حاضر سنجش میزان چربی‌ها در سه گروه کنترل، بیمار و بیمار شده با زهر نشان داد که در گروه پلی کیستیک میزان تری‌گلیسرید و چربی بد (تری‌گلیسرید و LDL) افزایش چشم‌گیری پیدا کرد. چربی خوب (HDL) در این گروه کاهش یافت. بررسی چربی‌های شکمی در جراحی حیوانات هر سه گروه تأییدی بر این موضوع است، زیرا می‌توان با چشم غیر مسلح نیز افزایش چربی‌های سطح شکمی را در گروه مبتلا به‌وضوح مشاهده نمود. نتایج این تحقیق با گزارش Carmina و همکارانش نیز مطابقت دارد؛ ایشان از سندروم تخمدان پلی کیستیک به‌عنوان علت چاقی، نقرس، دیابت شیرین و فشار خون بالا با افزایش لیپوپروتئین‌های خون نام برده‌اند [۱۷]. آنتی‌مولارین هورمون توسط سلول‌های دانه‌دار در تخمدان تولید می‌شود و دارای اثرات پاراکرائینی مثبت بر روی غلاف فولیکولی است [۱۸]. تحقیقات انجام شده حاکی از این است که افزایش و کاهش این هورمون در باروری تأثیر به‌سزایی دارد؛ زیرا در افراد مبتلا به سندروم پلی کیستیک مقدار این هورمون بالا بوده ولی در افراد با سقط‌های مکرر مقدار این

میزان LDL نتایج برعکس با نتایج HDL داشت ولی رابطه مستقیمی با تری‌گلیسرید را نشان داد. این بدین معنا است که در گروه کنترل چربی بد نرمال بود (۵۴mg/dl)، اما در گروه پلی-کیستیک میزان سرمی LDL افزایش یافت (۹۰mg/dl) و با تیمار موش‌های مبتلا به سندروم با زهر زنبور عسل میزان این فاکتور کاهش یافت (۷۷mg/dl).



نمودار شماره ۳- تفاوت سطح LDL در گروه‌های کنترل، مبتلا به PCOS و تیمار شده با HBV. در گروه پلی کیستیک میزان LDL همانند تری گلیسرید روند رو به افزایشی را پیش گرفت، ولی با تزریق زهر زنبور عسل از میزان آن کاسته شد.  $P \leq 0.01$  \*\*\*.

نتایج حاصل از بررسی سطح AMH: همان‌گونه که در نمودار شماره ۴ نشان داده شده است در موش‌های گروه کنترل میزان AMH طبیعی بود (۸۰ng/dl). در حیوانات مبتلا به PCOS مقدار این هورمون افزایش پیدا کرده بود (۱۲۵ ng/dl) و در گروه تیمار شده با زهر، مقدار این هورمون کاهش را نشان می‌دهد (۹۱ng/dl).



نمودار شماره ۴- تغییرات میزان AMH در گروه‌های مطالعه. میزان آنتی مولارین هورمون در موش‌های پلی کیستیک افزایش یافت، در حالی‌که با تیمار این گروه با HBV کاهش نشان داد  $P \leq 0.01$  \*\*\*.

## بحث

در بررسی حاضر اثر HBV به‌عنوان یک عامل ضد التهابی بر تغییرات سطوح لیپیدها و AMH روی میزان تشکیل

و با کاهش میزان این فاکتور سبب تخمک‌گذاری و بهبود هیستو-لوژیکی تخمدان‌های پلی‌کیستیک و سوق آنها به سمت تخمدان-های سالم و فعال می‌گردد. هم‌چنین، زهر زنبور عسل با کاهش تری‌گلیسرید و LDL و کاهش وزن بدن، باعث افزایش اوولاسیون و تخمک‌گذاری می‌شود. بنابراین امید است بتوان با انجام مطالعات بیشتر و با استفاده از طب مکمل زنبور درمانی به درمان تخمدان پلی‌کیستیک و بدین وسیله درمان ناباروری کمک نمود.

#### تشکر و قدردانی

این تحقیق در قالب پایان‌نامه کارشناسی ارشد در آزمایشگاه تحقیقاتی سلولی-تکوینی دانشکده علوم زیستی دانشگاه خوارزمی انجام گرفته است. بدین‌وسیله از ریاست محترم و نیز مسئول مرکز تکثیر و پرورش حیوانات آزمایشگاهی دانشکده مذکور که امکانات اجرایی این تحقیق را فراهم نمودند، صمیمانه سپاسگزاری به‌عمل می‌آید.

#### References:

- [1] Kelly C, Lyall, H, Petrie J, Gould G, Connell J, Sattar N. Low Grade Chronic Inflammation in Women with Polycystic Ovarian Syndrome. *J Clin Endo Metab* 2001; 86(6): 2453-5.
- [2] Baravalle C, Salvetti N, Mira G, Pezzone N, Ortega H. Microscopic characterization of follicular structure in letrosole-induced poly cystic ovarian syndrome in the rat. *Arch Med Res* 2006; 37: 830-9.
- [3] Qurush A, Nosey S, Bane G, Muscoda P, Whitehead S, Mason H. Testosterone selectively increases primary follicles in ovarian cortex grafted onto embryonic chick membranes: relevance to polycystic ovaries. *Reproduction* 2008; 136: 187-94.
- [4] Diamanti KE, Piperi C, Argyrakopoulou G, Spina J, Papanastasiou L, Bergiele A, et al. Polycystic Ovary Syndrome: The influence of environmental and genetic factors. *Hormones* 2006; 5(1): 17-34.
- [5] Sathyapalan T, Atkin L. Mediators of inflammation in Polycystic Ovary Syndrome in Relation to Adiposity, Mediators of Inflammation. *Mediators Inflamm* 2010; 2010: 1-5.
- [6] Panidis D, Kita M, Katsikis I, Karkanaki A, Karayannis V, Rousso D. Mechanisms of infertility in polycystic ovary syndrome. *Aristotle Univ Med* 2006; 33(2): 67-77.
- [7] Benson S, Janssen O, Hahn S, Tan S, Dietz T, Mann K, Pleger K, Schedlowski M, Arck P, Elsenbruch S. Obesity, depression, and chronic low-grade inflammation in women with polycystic

ovary syndrome. *Brain Behav and Immun* 2008; 22:177-84.

هورمون پایین گزارش شده است [۱۹]. تولید زیاد این هورمون در موش‌های ماده القاء شده به سندروم پلی‌کیستیک باعث تقویت افزایش آندروژن‌ها می‌شود. نتایج به‌دست آمده از تحقیق حاضر نیز نشان داد که افزایش بیش از حد آنتی‌مولارین هورمون در موش‌های مبتلا به پلی‌کیستیک باعث کاهش میزان تخمک‌گذاری می‌شود، ولی با تیمار آنها با HBV، آنتی‌مولارین هورمون کاهش چشم‌گیری می‌یابد. برخی از محققین گزارشاتی را در مورد ناهمگونی بیان آنتی‌مولارین هورمون در فولیکول‌های دوره استروس و دی‌استروس بیان نموده‌اند [۱۸]. هم‌چنین، Durlinger و همکارانش تغییراتی در میزان آنتی‌مولارین هورمون در تخمدان‌های پلی‌کیستیک موش‌ها را گزارش کرده‌اند که این نتایج با نتایج حاصل از تحقیق حاضر مطابقت دارد [۱۹].

#### نتیجه‌گیری

نتایج به‌دست آمده از بررسی حاضر نشان داد که زهر زنبور عسل دارای اثرات مهاری بر میزان AMH در تخمدان بوده

- [8] Durlinger AL, Gruijters MJ, Kramer P, Karels B, Ingraham HA, Nachtigal MW, et al. Anti-Mullerian hormone inhibits initiation of primordial follicle growth in the mouse ovary. *Endocrinology* 2002; 143: 1076-84.
- [9] Ali AFM, Fateen B, Ezzet A, Badawy H, Ramadan A, El-tobge A. Laparoscopic introvarian injection of bee venom in treatment of poly cystic ovarian disease: a new modality. *Obstet Cynecol* 2000; 95: 252.
- [10] Pham Duy L, Prabhat Kumar M, Seung YH, Seong GH. Study of the Molecular Mechanism of Anti-inflammatory Activity of Bee venom in Lipopolysaccharide Stimulated RAW 264.7 Macrophages. *J Trop Pharm Res* 2010; 9(1): 19-26.
- [11] Ali AFM, Mostafa M, Gaafar A, El-shayeb S., El-bashir Z. Bee venom promotes in vivo follicular development of immature rats. *Fertil Steril* 2003; 80: 264-5.
- [12] Ali AFM, Mostafa M, Gaafar A, El-shayeb S, El-bashir Z. Comparative study between bee venom and gonadotropine for follicular development of immature rats. *Fertil Steril* 2003; 80: 259.
- [13] Bogdanov S. Bee Venom: Composition, health, Medicine, A review. *Bee ProdSci* 2011; 1-20.
- [14] Luo H, Zuo X, Li T, Zhang J, Zhong N, Da X, et al. Effect of bee venom on adjuvant induced arthritis in rats. *Zhong Nan Da Xue Xue Bao Yi Xue Ban* 2006; 31(6): 948-51.

- [15] Son D, Lee J, Lee Y, Song H, Lee C, Hong J. Therapeutic application of anti-arthritis, pain-releasing, and anti-cancer effects of bee venom and its constituent compounds. *Pharmacol Ther* 2007; 115: 246–70.
- [16] Norata G, Tibolla G, Seccomandi P, Poletti A, Catapano A. Dihydrotestosterone Decreases Tumor Necrosis Factor- $\alpha$  and Lipopolysaccharide-Induced Inflammatory Response in Human Endothelial Cells. *J Clin Endo Metab* 2006; 92: 546–54.
- [17] Carmina E, Bucchieri S, Mansueto P, Rini G, Ferin M, Lobo RA. Circulating levels of adipose products and differences in fat distribution in the ovulatory and anovulatory phenotypes of polycystic ovary syndrome. *Fertil Steril* 2009; 91: 1332–5.
- [18] Bath LE, Wallace WH, Shaw MP, Fitzpatrick C, Anderson RA. Depletion of ovarian reserve in young women after treatment for cancer in childhood: detection by anti-Mullerian hormone, inhibin B and ovarian ultrasound. *Hum Reprod* 2003; 18: 2368–74.
- [19] Durlinger AL, Gruijters MJ, Kramer P, Karels B, Ingraham HA, Nachtigal MW, et al. Anti-Mullerian hormone inhibits initiation of primordial follicle growth in the mouse ovary. *Endocrinology* 2002; 143: 1076–84.