

## **Presenting a case of Ganglioneuroma with abdominal pain in a five year old boy**

**Haghighi R<sup>1</sup>, Dadpour N<sup>2</sup>, Seyed Sharifi SH<sup>2\*</sup>**

1- Fellowship in Endourology and Urolaparoscopy, Department of Urology, Imam Ali Hospital, North Khorasan University of Medical Sciences, Bojnurd, I. R. Iran.

2- Student Research Committee, Faculty of Medicine, North Khorasan University of Medical Sciences, Bojnurd, I. R. Iran.

Received October 2, 2016; Accepted February 4, 2017

### **Abstract:**

**Background:** Ganglioneuroma as a neuroblastoma-family tumor is a rare case with a ganglion cell origin. In most cases, ganglioneuroma is found in the mediastinal and retroperitoneal incidentally and may be presented with nonspecific symptoms. Here, we reported a 5-year-old boy with a retroperitoneal ganglioneuroma referred with abdominal pain.

**Case Report:** The case was a 5 years old boy with abdominal pain started one month ago, the pain is not generalized in a specific abdominal area. Patient in the physical examination had tenderness and mass in the right side of the abdomen. Laboratory tests, except for urine analysis, were normal. Imaging assessment reported one huge mass in the right side of retroperitoneal cavity. According to the patient's condition was decided to perform laparotomy. The pathological examination of the samples confirmed the ganglioneuroma.

**Conclusion:** For a case manifested with pain and the abdominal and retroperitoneal mass are established in his/her imaging. The ganglioneuroma should be considered as a differential diagnosis. The treatment and the final diagnosis of the anglioneuroma are accomplished through complete surgical resection of the lesion and histology.

**Keywords:** Ganglioneuroma, Retroperitoneal, Mediastinal, Abdominal mass, Child

\* **Corresponding Author.**

**Email:** Hsharifi368@yahoo.com

**Tel:** 0098 583 229 6764

**Fax:** 0098 583 229 6764

**Conflict of Interests:** *No*

*Feyz, Journal of Kashan University of Medical Sciences, June, 2017; Vol. 21, No 2, Pages 206-210*

## گزارش یک مورد گانگلیونوروما با تظاهرات درد شکم در پسر پنج ساله

رامین حقیقی<sup>۱</sup>، نگار دادپور<sup>۲</sup>، سید حسن سید شریفی<sup>۲\*</sup>

### خلاصه:

**سابقه و هدف:** گانگلیونوروما توموری نادر از خانواده نوروبلاستوما می‌باشد که از سلول‌های گانگلیونی منشأ می‌گیرد. گانگلیونوروما اکثراً در مדיاستن و خلف صفاق به صورت اتفاقی پیدا می‌شود و یا با علائم غیراختصاصی تظاهر پیدا می‌کند. در مقاله پیش رو یک مورد گانگلیونوروما خلف صفاقی در یک پسر بچه پنج ساله که با درد شکم مراجعه نموده گزارش می‌شود.

**معرفی بیمار:** بیمار پسر بچه پنج ساله‌ای می‌باشد که با درد شکم که از یک ماه پیش شروع شده مراجعه کرده و از درد کل شکم شکایت داشت. در معاینه بیمار تندرست سمت راست شکم داشت و در معاینه شکم توده‌ای لمس گردید. بررسی‌های آزمایشگاهی انجام شده، همگی به جز آنالیز ادرار طبیعی بود. در تصویربرداری انجام شده یک توده حجیم در سمت راست شکم در فضای خلف صفاق گزارش شد. با توجه به وضعیت بیمار تصمیم به انجام لاپاراتومی برای بیمار شد. نمونه‌ها جهت بررسی پاتولوژی به آزمایشگاه ارسال شد و گانگلیونوروما تایید گردید.

**نتیجه‌گیری:** در مورد بیماری که با درد و توده شکم مراجعه می‌کند و در تصویربرداری توده خلف صفاقی گزارش می‌شود، باید به کیست گانگلیونوروما به‌عنوان یکی از تشخیص‌های افتراقی فکر کرد. درمان گانگلیونوروما با جراحی و خارج کردن کامل ضایعه و تشخیص نهایی آن با هیستولوژی میسر می‌شود.

**واژگان کلیدی:** گانگلیونوروما، خلف صفاق، مدياستن، توده داخل شکمی، کودک

دو ماه‌نامه علمی- پژوهشی فیض، دوره بیست و یکم، شماره ۲، خرداد و تیر ۱۳۹۶، صفحات ۲۱۰-۲۰۶

### مقدمه

به دلیل رشد کند و آهسته گانگلیونوروما تشخیص آن معمولاً با تاخیر صورت می‌گیرد و معمولاً بدون علامت است؛ هرچند مهم-ترین علائم آن توده شکمی و درد شکمی به دلیل اثر فشاری آن می‌باشد [۵]. در برخی مطالعات ذکر شده است که گانگلیونوروما می‌تواند کاته‌کول‌آمین ترشح کند که این امر می‌تواند سبب افزایش ناگهانی فشار خون در طی جراحی به دنبال آزاد شدن کاته‌کول‌آمین به جریان خون شود [۲]. با توجه با اینکه گانگلیونوروما در تصویربرداری نمای خاصی ایجاد نمی‌کند، افتراق آن از سایر تومورها دشوار است و تشخیص قطعی با پاتولوژی تومور پس از جراحی و خارج کردن توده امکان‌پذیر است [۵]. در مقاله پیش رو یک مورد نادر از تومورهای خلف صفاق در یک کودک پنج ساله که با درد شکمی مراجعه کرده است، گزارش می‌شود.

### معرفی بیمار

بیمار پسر بچه پنج ساله‌ای بود که از یک ماه قبل حالت تهوع و درد شکم داشته است. درد بیمار به صورت مبهم و منتشر بود. و با غذا خوردن تشدید شده، که می‌تواند به دلیل اثر فشاری توده باشد؛ به‌صورتی که سبب اجتناب از غذا خوردن شده بود. درد بیمار با دفع مدفوع بهبود می‌یافت. درد بیمار کولیکی بوده و طول مدت آن ۵ تا ۱۰ دقیقه ذکر شد. تغییر وضعیت در کیفیت درد تأثیری نداشته است. مادر بیمار سابقه بیماری خاصی و هم‌چنین سابقه جراحی را در مورد کودک خود و هم‌چنین سابقه فامیلی ابتلا به بیماری خاصی را در اقوام درجه یک و دو کودک خود

گانگلیونوروما یک تومور خوش‌خیم نادر با منشأ سنج عصبی و گانگلیون‌های سمپاتیک می‌باشد که به گروه نوروبلاستوما تعلق دارد. محل شایع این تومور مدياستن خلفی و خلف صفاق می‌باشد [۱]. گانگلیونوروما معمولاً به صورت اتفاقی کشف می‌شود، ولی گاهی اوقات به دنبال درمان نوروبلاستوما طی شیمی-درمانی و رادیوتراپی ایجاد می‌شود. بروز گانگلیونوروما یک مورد در هر یک میلیون نفر ذکر شده است و ۰/۷۲ تا ۱/۶ درصد تومور-های خلف صفاقی را شامل می‌شود [۲]. این تومور در زنان نسبت به مردان شایع‌تر می‌باشد [۱]. گانگلیونوروما در اطفال نسبت به بالغین شایع‌تر می‌باشد و متوسط سن تشخیص آن ۷ سال است [۳]. هرچند گانگلیونوروما در اطفال شایع‌تر است، ولی فرم خلف صفاق آن بیشتر در بالغین گزارش شده است که رشد آهسته‌ای داشته، پیش‌آگهی آن خوب بوده، و با جراحی درمان می‌شود [۴].

<sup>۱</sup> فلوشیپ اندویورولوژی و یورولاپاروسکوپی، دپارتمان اورولوژی بیمارستان امام علی، دانشگاه علوم پزشکی خراسان شمالی

<sup>۲</sup> دانشجوی پزشکی، کمیته تحقیقات دانشجویی، دانشگاه علوم پزشکی خراسان شمالی

### \* نشانی نویسنده مسئول:

استان خراسان شمالی، بجنورد، خیابان شهریار، دانشگاه علوم پزشکی خراسان شمالی، دانشکده پزشکی، کمیته تحقیقات دانشجویی

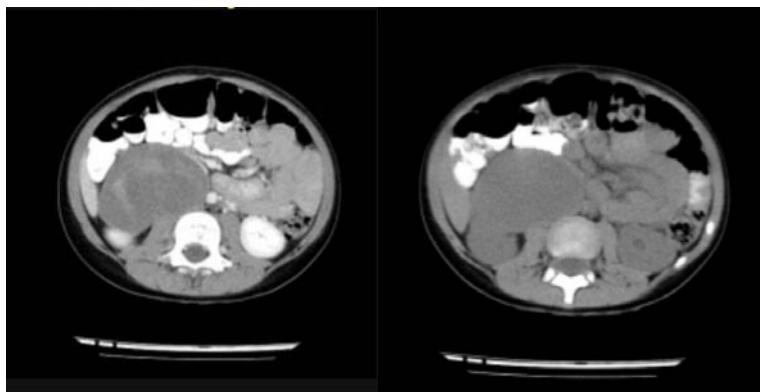
تلفن: ۰۵۸ ۳۲۲۹۶۷۶۴ دورنویس: ۰۵۸ ۳۲۲۹۶۷۶۴

پست الکترونیک: hsharifi368@yahoo.com

تاریخ دریافت: ۹۵/۷/۱۱ تاریخ پذیرش نهایی: ۹۵/۱۱/۱۶

سمت راست حفره شکم گزارش شد. توده گزارش شده از مجاورت کلیه راست شروع شده و تا ورودی لگن امتداد داشت. در سی‌تی‌اسکن انجام شده منشأ خارج کلیوی و خلف صفاقی کاملاً مشخص بود. توده ذکر شده اثر فشاری واضحی بر شریان و ورید کلیوی راست اعمال نکرده بود، اما با جابه‌جایی کامل حالب راست به لترال منجر به ایجاد هیدرونفروز کلیه راست شده بود. قسمت خارجی توده درست بر روی عضله پس‌آس راست قرار گرفته بود، اما آن را اینفیلتره نکرده بود. شریان کلیوی راست و شاخه داخل کلیوی آن جریان طبیعی داشتند و ترومبوز در ورید رنال راست مشاهده نشد. متاستاز و درگیری سایر نقاط دیده نشد.طحال، پانکراس و کلیه چپ و مثانه نمای طبیعی داشتند. اثر فشار ضایعه روی ورید اجوف تحتانی و نیز آدنوپاتی‌های مزانتریک در حفره مرکزی شکم مشهود بود. در مقاطع محدود به‌عمل آمده از ناحیه توراکس درگیری وریدی واضحی مشاهده نشد. ضایعه ارتباط واضحی با ستون مهره‌ها نشان نداد و سایر نواحی شکم و لگن نمای طبیعی داشتند (شکل شماره ۱).

ذکر نمی‌کرد. در معاینه فیزیکی بیمار هوشیار بود و علائم حیاتی نرمال بود. در معاینه بالینی بیمار مختصری رنگ پریده بود. معاینه ریه و قلب طبیعی بود. در لمس شکم تندرست فراگیر با ارجحیت در ناحیه ربع تحتانی و فوقانی سمت راست شکم داشت. و در لمس عمقی توده‌ای توپر در ربع فوقانی سمت راست لمس شد. سایر معاینات شکم طبیعی بود. بیمار باتوجه به درد شدید شکمی بستری شد. در آزمایشات انجام شده CBC، اوره، کراتینین، و الکترولیت‌ها در حد طبیعی بود. و در آنالیز ادرار چندین عدد گلبول قرمز خون گزارش شد. در سونوگرافی انجام شده مثانه طبیعی بوده و حالب سمت راست مختصر متسع بود. هم‌چنین، هیدرونفروز خفیف کلیه راست گزارش شد. ولی در سمت داخل کلیه راست توده‌ای بزرگ و هتروژن به ابعاد  $51 \times 90$  mm گزارش شد. در سونوگرافی داپلر انجام شده ضایعه دارای واسکولاریته واضح شریانی و وریدی بود. بیمار تحت انجام سی‌تی‌اسکن شکم و لگن با و بدون کنتراست قرار گرفت. در سی‌تی‌اسکن انجام شده توده هتروژن حجیم خلف صفاقی به ابعاد  $40 \times 85 \times 95$  mm در



شکل شماره ۱- سی‌تی‌اسکن اسپیرال شکم و لگن با و بدون کنتراست بیمار مورد مطالعه

به مدت ۱۸ ماه علامتی از عود تومور دیده نشد.

#### بحث

گانگلیونوروما توموری خوش‌خیم با رشد آهسته می‌باشد که از سلول‌های ستیغ عصبی شامل: گانگلیون سمپاتیک منشأ می‌گیرد. این تومور از سلول‌های گانگلیونی نوروها، سلول‌های شوان و بافت فیبروزی تشکیل شده است [۲،۱]. اکثر موارد گانگلیونوروما از مدیاستن خلفی و خلف صفاق گزارش شده است [۶،۱]؛ هرچند موارد اندکی از زبان، مثانه، رحم، پوست و استخوان نیز گزارش شده است [۶]. گانگلیونوروما معمولاً بدون علامت است؛ هرچند اندازه آن بزرگ باشد، اما گاهی گانگلیونوروما خلف صفاقی باعث ایجاد درد شکم، لمس توده در معاینه شکم و هم-

سطح پلاسمایی و ادراری کاته‌کول‌آمین‌ها و متابولیت‌های آنها که به‌روش الیزا اندازه‌گیری شد، در بیمار طبیعی بود. باتوجه به وضعیت بیمار تصمیم به انجام لاپاراتومی برای بیمار شد. بیمار تحت عمل جراحی قرار گرفت. توده کاملاً سفت بود و چسبندگی واضحی به عضله پس‌آس وجود داشت. توده به آرامی از اطراف آزاد شده و به‌طور کامل برای پاتولوژی ارسال شد. هیچ‌گونه عارضه‌ای برای کودک حین و بعد از جراحی ایجاد نشد. در گزارش پاتولوژی توده‌ای دارای کپسول، کرم- قهوه‌ای به اندازه  $100 \times 75 \times 50$  mm ذکر شد. در برش بافت نرم یک نئوپلاسم عصبی خوش‌خیم که شامل دسته‌هایی از سلول‌های گانگلیون بالغ بود که توسط سلول‌های شوانی شکل بدون آتیبی احاطه شده بود، تشخیص توده گانگلیونوروما گذاشته شد. در پیگیری‌های انجام‌شده

گزارش یک مورد گانگلیونوروما با تظاهرات درد شکم، ...

با استفاده از آسپیراسیون با سوزن و یا نمونه برداری باز می‌باشد [۱۰]. گانگلیونوروما توموری گرد، با کپسول کاذب، کرسستریک، لوبوله، با حاشیه مشخص و رنگ سفید و مایل به زرد می‌باشد و در پاتولوژی آتیبی سلولی، فعالیت میتوزی و نکروز مشهود نیست [۱۱]. درمان قطعی گانگلیونوروما با جراحی و با خارج کردن کامل توده صورت می‌گیرد [۱۲، ۴] و شیمی‌درمانی و رادیوتراپی قبل و بعد از جراحی در صورتی که با گانگلیونوروبلاستوما همراه نباشد، لازم نیست [۱۲] و تشخیص قطعی با پاتولوژی می‌باشد [۵]. Paasch و همکاران نیز جهت درمان قطعی بیمار مبتلا به گانگلیو-نوروما خلف صفاقی از روش لاپاراتومی استفاده کردند [۹]. در مورد پیش رو نیز درمان قطعی با جراحی به روش لاپاراتومی و تخیص قطعی نیز از طریق پاتولوژی انجام شد و در پیگیری‌های انجام شده علائمی به نفع عود تومور دیده نشد.

#### نتیجه‌گیری

گانگلیونوروما یک تومور خوش‌خیم با منشاء سلول‌های گانگلیونی است که اکثراً در محل مفاصل خلفی و خلف صفاقی کشف می‌شود. اکثراً بدون علامت بوده و بعد از بزرگ شدن توده با توده شکمی و درد شکمی تظاهر پیدا می‌کند. روش ارجح در برخورد با گانگلیونوروما جراحی و برداشتن کامل توده می‌باشد. هنگامی که تومور کاملاً خارج شود، انجام شیمی‌درمانی و رادیو-تراپی اندیکاسیون ندارد.

#### تشکر و قدردانی

از کلیه همکاران و پرسنل بیمارستان امام علی<sup>(ع)</sup> بجنورد که ما را در انجام این مطالعه یاری کردند، سپاسگزاری می‌شود.

#### References:

- [1] Yang Y, Ren M, Yuan Z, Li K, Zhang Z, Zhang J, et al. Thoracolumbar paravertebral giant ganglioneuroma and scoliosis: a case report and literature review. *World J Surgical Oncol* 2016; 14: 65.
- [2] Singh J, Kr Priyadarshi V, Kumar Pandey P, Kr Vijay M, Kumar Pal D, Kundu A. Retroperitoneal ganglioneuroma. *APSP J Case Rep* 2013; 4(1): 8.
- [3] De Bernardi B, Gambini C, Haupt R, Granata C, Rizzo A, Conte M, et al. Retrospective study of childhood ganglioneuroma. *J Clin Oncol* 2008; 26(10): 1710-16.
- [4] Cocieru A, Saldinger PF. Images in surgery: retroperitoneal ganglioneuroma. *Am J Surg* 2011; 201: e3-4.
- [5] Esen HK, Esen O, Irsi C. Retroperitoneal Ganglioneuroma: Mimicking an ovarian mass in a child. *Pak J Med Sci* 2015; 31(3): 724-6.

چنین اثرات فشاری به اندام‌های اطراف می‌شود. این تومور معمولاً توموری بدون ترشح است، ولی گاهی اوقات سبب ترشح موادی از جمله کاته‌کول‌آمین‌ها شده و به دنبال آن علائمی مثل افزایش فشار خون و اسهال بروز می‌کند [۵]. Singh و همکاران یک مورد گانگلیونوروما خلف صفاقی را در یک پسر ۱۰ ساله گزارش کردند که با تورم بدون درد شکم و بدون تندرینس شکم تظاهر کرده بود [۲]. بیمار گزارش شده پسر بچه پنج ساله‌ای بود، بدون بیماری زمینه‌ای که با درد شکم مراجعه کرد و در معاینه توده شکمی در ربع فوقانی سمت راست مشهود بود. آزمایشات انجام شده در مورد بیمار گزارش شده طبیعی بود. و در مورد بیمار حاضر گانگلیونوروما فاقد عملکرد بود و اثرات فشاری و درد شکم ظاهر شد. بین روش‌های تصویربرداری توده‌های شکم و خلف صفاق بهترین روش سی‌تی‌اسکن و ام‌آر‌آی می‌باشد، هم-چنین، در سونوگرافی ضایعه به صورت توده‌ای هموژن و هیپواکو مشاهده می‌شود [۳، ۷]. Singh و همکاران جهت گانگلیونوروما از سی‌تی‌اسکن و سونوگرافی استفاده کردند، که در سونوگرافی انجام شده گانگلیونوروما توده‌ای هایپواکو و در سی‌تی‌اسکن توده‌ای هایپودنس لوبوله گزارش شد [۲]. در مورد بیمار حاضر توده خلف صفاق با استفاده از سی‌تی‌اسکن و سونوگرافی تشخیص داده شد. بیان شده است که تقریباً بیش از ۳۰ درصد بیماران مبتلا به گانگلیونوروما افزایش کاته‌کول‌آمین‌های ادرار و پلاسما دارند، اما تعداد معدودی از آنها علائم این افزایش آمین‌های وازواکتیو را نشان می‌دهند [۸] که از این نظر با بیمار ما تفاوت داشت. در مطالعه Paasch و همکاران افزایش سطح کاته‌کول‌آمین‌ها گزارش نشد [۹]. در بیمار ما نیز هیچ‌گونه افزایش سطح کاته‌کول‌آمین‌ها در سرم و ادرار مشاهده نشد. در مورد گانگلیونوروما تشخیص قطعی

- [6] Papavramidis TS, Michalopoulos N, Georgia K, Kesisoglou I, Valentini T, Georgia R, et al. Retroperitoneal ganglioneuroma in an adult patient: a case report and literature review of the last decade. *South Med J* 2009; 102(10): 1065-7.
- [7] Otal P, Mezghani S, Hassissene S, Maleux G, Colombier D, Rousseau H, et al. Imaging of retroperitoneal ganglioneuroma. *Eur Radiol* 2001; 11(6): 940-5.
- [8] Georger B, Hero B, Harms D, Grebe J, Scheidhauer K, Berthold F. Metabolic Activity and Clinical Features of Primary Ganglioneuromas. *Cancer* 2001; 91(10): 1905-13.
- [9] Paasch C, Harder A, Gatzky EJ, Ghadamgahi E, Spuler A, Siegel R. Retroperitoneal paravertebral multidisciplinary a: ganglioneuroma approach facilitates less radical surgery. *World J Surg Oncol* 2016; 14(1): 194.

[10] Chang CY, Hsieh YL, Hung GY, Pan CC, Hwang B. Ganglioneuroma presenting as an asymptomatic huge posterior mediastinal and retroperitoneal tumor. *J Chin Med Assoc* 2003; 66(6): 370-4.

[11] Ahn KS, Han HS, Yoon YS, Kim HH, Lee TS,

Kang SB, et al. Laparoscopic resection of nonadrenal retroperitoneal tumors. *Arch Surg* 2011; 146(2): 162-67.

[12] Aktoz T, Kaplan M, Usta U, Atakan IH, Inci O. Retroperitoneal ganglioneuroma. *Trakya Univ Tip Fak Derg* 2009; 26(2): 163-5.