

یک مورد سرطان دهانه رحم در یک دختر ازدواج نکرده

دکتر مریم افراخته^۱، دکتر جعفر نصوحی^۱، دکتر آتسا مهدوی^۲

خلاصه

سابقه و هدف: سرطان دهانه رحم از نوع آناپلاستیک در یک دختر جوان فاقد عوامل خطر ساز مستعد کننده کانسروویکس از موارد نادری است که تاکنون گزارش نشده و یا حداقل گزارش آن در دسترس قرار نگرفته است.

معرفی مورد: بیمار دختر ۳۱ ساله ازدواج نکرده‌ای بود که با شکایت احتباس حاد ادراری و آنمی، تب و خونریزی غیر طبیعی واژینال، سال ۱۳۷۸ به بیمارستان شهدای تجریش مراجعه کرد. در طی مدت بستری چندین بار دفع نسج داشت که در آسیب شناسی نئوپلاسم بسیار بدخیم بدون تعیین نوع سلولی گزارش شد. با توجه به شواهد بالینی و پاراکلینیک، بیمار با تشخیص سرطان سرویکس تحت عمل جراحی رادیکال هیسترکتومی (ورتهایم) و دیسکسیون عقده‌های لنفاوی لگنی قرار گرفت. جواب پاتولوژی نئوپلاسم بسیار بدخیم با تهاجم وسیع لنفاوی سرویکس گزارش شد. سپس بیمار تحت رادیوتراپی و کموتراپی قرار گرفت. پنج ماه پس از تشخیص اولیه به علت عود تومور در غده لنفاوی پارائورت تحت رادیوتراپی و رادیوتراپی قرار گرفت و در نهایت در عرض کمتر از ۹ ماه از تشخیص اولیه با تابلوی اورمی فوت کرد.

نتیجه‌گیری و توصیه‌ها: هنوز عوامل ناشناخته دیگری در بروز سرطان سرویکس وجود دارد، لذا امکان بروز این سرطان در دختران مجرد هم متصور است. شناسایی زودرس مبتلایان در این گروه از زنان به ظاهر فاقد عوامل خطر ساز، باید مد نظر قرار گیرد.

واژگان کلیدی: سرطان سرویکس، ریسک فاکتورها.

۱- دانشگاه علوم پزشکی شهید بهشتی

۲- رزیدنت زنان و زایمان. دانشگاه علوم پزشکی شهید بهشتی

مقدمه

سرطان دهانه رحم یکی از بدخیمی‌های بسیار شایع زنان است که امروزه به دلیل شناسایی عوامل خطر ساز، داشتن یک دوره پیش‌تهاجمی طولانی، در دسترس بودن برنامه‌های غربالگری و مؤثر بودن درمان ضایعات پیش‌تهاجمی به عنوان یک سرطان قابل پیشگیری شناخته شده است (۱). گزارشات اخیر حاکی از افزایش انسیدانس سرطان سرویکس در زنان جوان علیرغم کاهش کلی در سرطان مهاجم سرویکس به تازگی تشخیص داده شده در میان تمام بیماران است (۲-۵). سن متوسط ابتلا به سرطان دهانه رحم ۵۲/۲ سال است (۱) و عوامل خطر ساز شامل فعالیت جنسی خصوصاً شروع تماس جنسی از سنین پایین، زایمان در سنین پایین، داشتن شرکای جنسی متعدد، ویروس هرپس سیمپلکس، ویروس پاپیلومای انسانی، وضعیت پایین اقتصادی و اجتماعی، مصرف سیگار، سابقه سرطان سرویکس در همسر قبلی شوهر بیمار، عدم ختنه همسر و رژیم غذایی (کمی فولات سرم) می‌باشد (۶،۷).

از لحاظ بافت شناسی شایعترین نوع سلول سرطان مهاجم سرویکس، کارسینوم سلول سنگفرشی است ولی وقوع تومورهای مهاجم‌تر و آناپلاستیک در بیماران با سن کمتر بیشتر گزارش شده است (۱،۸). همچنین امکان وقوع این سرطان در دهه دوم حیات هم وجود دارد (۸). از آنجا که در مرور پیشینه علمی موارد اندکی از این سرطان در دختران جوان گزارش شده است به معرفی یک مورد سرطان آناپلاستیک سرویکس در دختر ازدواج نکرده‌ای که در معرض هیچیک از عوامل خطر ساز نبوده و در سال ۱۳۷۸ به بیمارستان شهدای تجریش مراجعه کرده است، می‌پردازیم.

معرفی بیمار

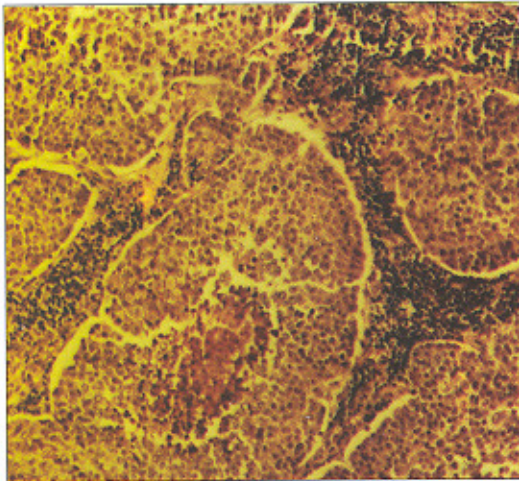
بیمار دختر ۳۱ ساله ازدواج نکرده و خانه‌داری بود که به علت احتباس حاد ادراری، کم‌خونی و تب در زمستان ۱۳۷۸ به بیمارستان شهدای تجریش مراجعه کرد. سابقه پلی‌منوره و لکه‌بینی بین قاعدگیها را از دو سال قبل ذکر می‌کرد. سیگاری نبود. در معاینات عمومی غیر از تب ۳۸ درجه و پریدگی رنگ پوست نکته غیرعادی نداشت. در معاینه ژنیتالیا پرده هیمن دست‌نخورده بود و ترشحات آغشته به خون و بدبو در دهانه واژن وجود داشت. معاینه واژینال انجام نشد. در معاینه رکتال توده‌ای در محل دهانه رحم با حدود نامشخص وقوام سفت که تمام واژن را از بالا به پایین تا نزدیکی دهانه واژن اشغال کرده بود، لمس شد.

در سونوگرافی توده‌ای هترواگو با کالسیفیکاسیون و کانونهای نکروتیک به اندازه ۹۳×۹۹ میلی‌متر در دو طرف دهانه رحم مشاهده شد. تستهای کبیدی، کلیوی، عکس قفسه سینه و سونوگرافی کلیه‌ها و مجاری ادرار طبیعی بود.

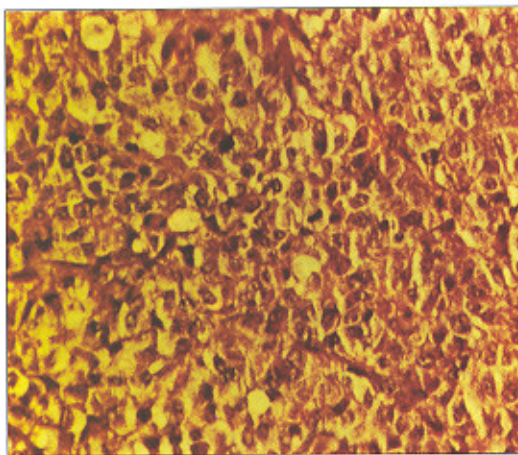
در کشت ادرار، *Ecoli* با شمارش بیش از 10^5 کلنی گزارش شد داشت که تحت درمان با آمپول سفتریاکسیون قرار گرفت. بیمار در طی مدت بستری چندین بار دفع نسج داشت که در بررسی بافت‌شناسی تومور با مناطق وسیع نکروز و نتوپلاسم بسیار بدخیم که تعیین نوع سلول اختصاصی غیرممکن بود، گزارش شد

نرمال بود. اقدام به رادیکال هیستریکتومی (ورتهایم) و لنفادنکتومی لگنی شد.

جواب آسیب‌شناسی مویذنوپلاسم آناپلاستیک بدخیم وسیع با تهاجم وسیع لنفاویک به سرویکس گزارش شد.



شکل ۲- در بزرگنمایی با عدسی ۱۰، جزائر سلولهای اپیتلیالی آناپلاستیک در زمینه‌ای از استرومای التهابی و در مرکز یکی از جزائر نکروز یافت می‌شود.



شکل ۳- در بزرگنمایی با عدس ۲۵، سلولهای آناپلاستیک اپیتلیالی و یک میتوز در مرکز عکس مشهود است.



شکل ۱- در بزرگنمایی با عدسی ۲/۵، ضخامت سلولهای تومور با مراکز نکروزه مشهود است

در معاینه لگن زیر بیهوشی توده گل کلمی شکنده که از منشأ دهانه رحم تا دهانه واژن کشیده شده و خود واژن را متسع و تمامی آن را پر کرده بود با اندازه تقریبی $7 \times 12 \text{ cm}$ قابل لمس بود. از آنجا که بررسی واژن فوقانی و پارامتریوم میسر نبود مقرر شد فردای آنروز بیمار تحت عمل جراحی برداشتن تومور قرار گیرد. رکتوسیگموئیدوسکوپی و سیستوسکوپی نرمال بود. فردای آنروز زیر بیهوشی عمومی بیمار تحت معاینه واژینال مجدد قرار گرفت که طی آن قطعات متعدد تومور در اثر تماس با انگشت جدا و از واژن خارج می‌شد. انسزیون ورتیکال روی شکم داده شد. رحم و تخمدانها طبیعی بود. توموری نسبتا گرد و متقارن از ناحیه ایسم دور تا دور رحم را فرا گرفته بود. کبد، کیسه صفرا، روده‌ها، امتوم، کلیه‌ها و دیافراگم به نظر

از تشخیص بیماری، این دختر جوان با تابلوی اورمی فوت کرد.

بحث

مشاهده گردید که یک دختر جوان ازدواج نکرده بدون دارا بودن هیچ یک از عوامل خطر ساز ابتلا به سرطان دهانه رحم در مرحله پیشرفته‌ای از ابتلاء به سرطان آناپلاستیک سرویکس تشخیص داده شده و علیرغم اقدامات گسترده جراحی، رادیوتراپی و کموتراپی با سیر پیشرونده‌ای فوت کرد.

در حقیقت سرطان سرویکس پس از سرطانهای سینه و آندومتر شایعترین سرطانهای مختص به خانمها است که در بیش از ۹۵٪ مبتلایان در مراحل اولیه قابل درمان است ولی در صورت عدم درمان یا عدم پاسخ به درمان، مرگ در ۹۵٪ مبتلایان در عرض ۲ سال رخ می‌دهد (۷). سن متوسط ابتلا به سرطان دهانه رحم ۵۲/۲ سال است و الگوی توزیع سنی دارای دو حداکثر در سنین ۳۹-۳۵ و ۶۴-۶۰ سال می‌باشد (۱). در مرور مقالات، قدیمی‌ترین گزارش در خصوص فرد مبتلا به سرطان سرویکس مربوط به کارسینوم سرویکس در یک دختر ۱۷ ساله باکره بوده است (۹). جوانترین مبتلایان گزارش شده یک مورد مزونفروم سرویکس در یک دختر ۱۰ ماهه (۱۰)، یک مورد آدنوکارسینوم مزونفریک سرویکس در یک دختر ۱/۵ ساله (۱۱)، آدنوسارکوم سرویکس در یک دختر ۱۴ ساله با ماهیت بیولوژیکی تهاجمی که به کموتراپی وریدی، رادیاسیون، جراحی، کموتراپی داخل شریانی، کولستومی، شنت صفاقی وریدی برای کاهش آسیت غیر قابل درمان جواب نداد و بیمار در عرض شش ماه از تشخیص فوت کرد (۱۲).

مناساز تومور به تمامی عقده‌های لنفاوی ایلیاک خارجی و ایتورتور راست و یک عقده لنفاوی ایتورتور چپ گزارش شد. پس از عمل، بیمار تحت یک دوره رادیوتراپی بیست جلسه‌ای (هر بار ۴۰۰۰ سانتی‌گری) فرارگرفت و چهار هفته Cisplatin (۶۰ میلی‌گرم هر هفته) دریافت نمود.

تقریباً پنج ماه پس از تشخیص بیماری، بیمار با شکایت درد شدید شکم و پهلوها مراجعه کرد که در CT اسکن شکم و لگن نواحی متعدد هیپودانس پارائورت، پاراکاوال، ناف کلیه‌ها در نواحی پارائورتیک تحتانی و پارایلیاک دو طرف به علت لنفادنوپاتی گزارش گردید. هیدرونفروز و هیدرواورتر راست با احتمال درگیری دیستال حالب راست مطرح شد. در اسکن DTPA عملکرد قسمت فوقانی کلیه راست کاهش یافته بود. اسکن استخوانی تمام بدن طبیعی بود. برای بیمار Stent حالب راست گذاشته شد و با تشخیص عود تومور در غده لنفاوی پارائورت تحت کموتراپی با 5Fluoro-uracil (120mg) و سپس پلاتین (110 mg) قرار گرفت. سپس کموتراپی با این داروها و رادیوتراپی همزمان پارائورت قدامی و خلفی در بیست و سه جلسه (هر بار ۲۰۰۰ سانتی‌گری) انجام شد. به علت سیر بسیار پیشرونده تومور، بررسی مجدد لامهای پاتولوژی و آزمونهای ایمونوهیستوکمیکال صورت گرفت و تشخیص اولیه پاتولوژی تایید شد. دو هفته پس از آخرین جلسه کموتراپی بیمار دچار تشنج تونیک کلونیک شد ولی CT اسکن مغز نرمال بود. یکماه بعد به علت درگیری دو طرفه حالبها تحت عمل نفروستومی راست قرار گرفت. همزمان ادم واضح اندامهای تحتانی خصوصاً سمت راست بطور بارزی مشهود بود. نهایتاً در مدت زمانی کمتر از ۹ ماه پس

رحم بررسی کرده است، بقای کلی پنج ساله ۶۳٪ بود و قویترین پارامترها به ترتیب مرحله (Stage) بیماری، نوع بافت‌شناسی، زمان تشخیص بیماری، سن بیمار در هنگام تشخیص و مشارکت برای غربالگری گزارش شد. پیش‌آگهی زنان جوان بهتر بود و موارد آدنوکارسینوم و آناپلاستیک پیش‌آگهی به مراتب وخیم‌تری نسبت به اسکواموس و آدنواسکواموس داشتند (۲۲).

علیرغم مطالعات ذکر شده، بیمار معرفی شده دختری ۳۱ ساله ازدواج نکرده بود که با توجه به شرایط فرهنگی، خانوادگی، اجتماعی و اقتصادی‌اش در معرض هیچ‌یک از عوامل خطرناک مستعدکننده ابتلا به سرطان دهانه رحم قرار نگرفته و هیچ سابقه خانوادگی را از سرطانها ذکر نمی‌کرد. با در نظر گرفتن این نکات، نوع سلولی تومور، سیر پیشرونده تومور، بقای عمر کوتاه علیرغم اقدامات درمانی در دسترس پیشنهاد می‌گردد مطالعات آتی به بررسی شیوع و بروز سرطان سرویکس در دختران جوان پرداخته و به غربالگری این سرطان قابل پیشگیری در این گروه جامعه توجه بیشتری مبذول گردد. ضمن آنکه انتظار می‌رود سایر عوامل خطرناک ناشناخته احتمالی نیز در بررسیهای گسترده‌تر آتی کشف شوند. این در حالی است که در بررسی منابع از تقریباً سی و پنج سال پیش تاکنون، تجربیات مدون متخصصین در این زمینه به چشم نمی‌خورد و تنها موارد بسیار محدودی که در متن به آنها اشاره شد در حد گزارش مورد در دسترس بود

کارسینوم اسکواموس سرویکس در یک دختر ۱۵ ساله (۱۳) و سارکوم سرویکس در یک دختر ۱۶ ساله (۱۴) بوده است.

علاوه بر عوامل خطرناک شناخته شده (۷ و ۶)، سن پایین در اولین ازدواج، ازدواج مکرر، حاملگیهای مکرر، سابقه مصرف دخانیات، قرصهای جلوگیری از بارداری، دیابت و سابقه عفونتهای مکرر تناسلی از جمله عوامل خطرناک ثابت شده می‌باشد، لیکن در افراد مجرد گزارشی از موارد این سرطان نشده است (۱۵). به نظر می‌رسد اهمیت سن پایین در هنگام اولین مقاربت مربوط به تغییرات بیولوژیکی است که در سرویکس در طی بلوغ رخ می‌دهد. فعالیت جنسی عامل یکسری وقایع است که سرویکس سالم را دچار تغییر کرده و مستعد سرطان می‌نماید. در بین دختران باکره بروز سرطان سرویکس صفر بوده است (۱۶).

طبق یک بررسی ۹ ساله، زنان زیر سن ۳۵ سال تنها ۹/۳٪ (۸۰ مورد از ۸۲۶ مورد) مبتلایان به سرطان دهانه رحم را تشکیل می‌دادند و ۵۰ بیمار در Stage Ib قرار داشتند و تنها یک مورد مبتلا به آناپلاستیک بود. بقای پنج ساله بیماران مرحله Ib، ۸۱/۶٪ گزارش شد و هیچ ارتباطی بین سن بیمار و بقایش در این مرحله گزارش نشد (۱۷).

برخی مطالعات در مورد سرطان سرویکس نشان داده است که زنان جوان مبتلا، پیش‌آگهی بدتری نسبت به مبتلایان مسن‌تر دارند (۱۹، ۵، ۱۸)، در حالیکه دیگران گزارش کرده‌اند سن، تأثیر اندکی بر پیش‌آگهی سرطان سرویکس دارد (۲۱، ۲۰). گرچه در یک مطالعه ۲۴ ساله که غربالگری را به عنوان یک فاکتور پروگنوستیک برای سرطان دهانه

REFERENCES

1. Berek JS, Adashi EY, Hillard PA. Novalk's Gynecology. 12th ed, 1996.

2. Draper FJ, Cook GA. Changing patterns of cervical cancer rates. *BMJ* 1983; 287: 510-2.
3. Fedorkow DM, Robertson DI, Duggan MA, et al. Invasive squamous cell carcinoma of the cervix in women less than 35 years old: recurrent versus non recurrent disease. *Am J Obstet Gynecol* 1988; 158: 307-11.
4. Russell Jm, Blair V, Hunter RD. Cervical carcinoma. Prognosis in younger patients. *BMJ* 1987; 295: 300-3.
5. Prempre T, Patanaphan V, Sewehand W, et al. The influence of patient age and tumor grade on the prognosis of carcinoma of the cervix. *Cancer* 1983;51: 1769-71.
6. Ryan KJ, Berkowitz RS, Barbierie RL, Dunaif A. *Kistner's Gynecology and Women's Health*. 7th ed, 1999.
7. Pernoll ML. *Current Obstetrics and Gynecology Diagnosis and Treatment*. 7th ed, 1991.
8. Decherney AH, Pernoll ML. *Current Obstetrics and Gynecologic Diagnosis and Treatment*. 8th ed, 1994.
9. Stadler GC. Cervix carcinoma in a 17 year old virgin. *Geburtshilf Frauenheilkd* 1966; (26)2: 257-60.
10. Kukute BG, Shvedova La. Case of mesonephroma of the cervix uteri in a 10 month old girl. *Akush Ginekol (mosk)* 1974; (10): 65-66.
11. Gupta OP, Guirguis MN, Diejomaoh F. Mesonephric adenocarcinoma of cervix, a case report. *Int J Gynecol Obstet* 1988; 26(1): 137- 40.
12. Gal D, Kerner H, Beck D, Peretz BA, Eyol A, Paldi E. Mullerian adenosarcoma of the uterine cervix. *Gynecol Oncol* 1988; 31(3): 444-53.
13. Dekel A, Van Iddekinge B, Leiman G. Invasive SCC of the cervix in a 15 year old girl. A case report and review of literature. *Afr Med J* 1982; 61(17): 628- 9.
14. Ganchev S, Slavchev N, Markovski N. Sarcoma of the cervix uteri in a 16 year old girl. *Akush Ginekol (sofiia)* 1970; 9(3): 248-52.
15. فلاحیان م، هاشمی ف، ذهبیون آ، حسینعلی پور سم. بررسی شاخصهای همه گیر شناسی مبتلایان ضایعات بیش سرطانی و سرطانی دهانه رحم در بیمارستانهای دانشگاه علوم پزشکی شهید بهشتی و ایران در سالهای ۷۷- ۷۶. *مجله طب و ترکیه* ۱۳۷۹؛ شماره ۳۶، صفحات ۳۶ تا ۴۰.
16. Broso PR. The age for beginning and the frequency for performing the pap test. *Minerva Ginecol*. 1994; 46(10): 565-9.
17. Austin JP, Degefu S, Torres J, Bush DJ, Oquinn AG, et al. Cervical carcinoma in women less than 35 year of age. *South Med J* 1994; 87(3): 375-9.
18. Sadugor MG, Palmer JP. Age, incidence and distribution of 4652 cases of carcinoma of the cervix. *Am J Obstet Gynecol* 1948; 56: 680-6.
19. Lindell A. Carcinoma of the uterine cervix: Incidence and influence of age. A statistical study. *Acta Radiol* 1952; 92 (Suppl): 100-2.
20. Berkowitz RS, Ehramn RL, Lavizzo-Mourey R, et al. Invasive cervical carcinoma in young women. *Gynecol Oncol* 1979; 8: 311-6.
21. Van Voorthis LW. Carcinoma of the cervix. Therapeutic patient factors affecting survival. *Am J Obstet Gynecol* 1970; 108: 105-14.
22. Sigurdsson K, Hrafnkelsson J, Geirrrsson G, Gudmundsson J, Salvarsdotirr A. Screening as a prognostic factor based on Icelandic population data, 1964 - 88. *Gynecol Oncol* 1991; 43(1): 64-70.