

## گزارش یک مورد نادر فتق مورگانی همراه انسداد حاد معده (ولولوس معده)

محمد جوانمردی<sup>۱\*</sup>، مرضیه نقوی راوندی<sup>۲</sup>

## خلاصه

**سابقه و هدف:** فتق مورگانی از فتق‌های مادرزادی نادر حجاب‌حاجز است و این ناهنجاری در طرف راست شایع می‌باشد و در طرف چپ بسیار نادر است. در این مقاله به معرفی یک مورد نادر فتق مورگانی طرف چپ در یک دختر ۱۵ ماهه که در بخش اطفال بیمارستان شهید بهشتی دانشگاه علوم پزشکی کاشان در سال ۱۳۸۲ با همین مشکل بستری و درمان شد اقدام گردیده است.

**معرفی مورد:** بیمار شیرخوار دختر ۱۵ ماهه‌ای است که با تب و استفراغ خونی مراجعه نموده و در تصویر قفسه صدری و تصویر مری و معده باماده حاجب، بیماری وی تشخیص داده شد. بیمار تحت عمل جراحی قرار گرفت. در سلیوتومی، معده در شکم وجود نداشت که در بررسی معده از نقص قدام دیافراگم از پشت جناغ سینه وارد قفسه صدری سمت چپ و دچار پیچ‌خوردگی شده و به علت اختناق تغییر رنگ پیدا نموده بود. با برش شکمی سینه‌ای، قفسه صدری چپ باز شد، معده به داخل شکم برگردانده شد و در وضعیت آناتومی طبیعی قرار گرفت و حجاب‌حاجز ترمیم شد و کودک با بهبودی کامل مرخص گردید.

**بحث و نتیجه‌گیری:** با توجه به اینکه این فتق با علائم عفونت‌های مکرر ریوی، سرفه و استفراغ نظاهر می‌کند و پزشک را در تشخیص صحیح با مشکل مواجه می‌سازد و همچنین به علت گیر کردن احشای شکمی و نکروز آنها باعث مرگ و میر می‌شود، لذا اقدام تشخیصی به موقع و درمان سریع می‌تواند بیمار را از عوارض وخیم و مرگ نجات دهد. توصیه می‌شود در مواردی که تصویر ساده قفسه صدری در زاویه دنده‌ای - جناقی سایه کدری همراه با علائم گوارشی در کودکان نشان می‌دهد پیگیری برای تشخیص با تصویربرداری با ماده حاجب نقش تعیین‌کننده داشته و مانع از بروز عوارض و مرگ و میر به علت درمان دیررس می‌شود.

**واژگان کلیدی:** فتق مورگانی، شیرخواران، ترمیم جراحی

۱- استادیار گروه جراحی دانشکده پزشکی دانشگاه علوم پزشکی کاشان.

۲- دستیار گروه جراحی دانشکده پزشکی دانشگاه علوم پزشکی کاشان.

\* نویسنده مسؤل: محمد جوانمردی.

آدرس: کاشان، کیلومتر ۵ بلوار قطب راوندی، بیمارستان شهید بهشتی، بخش جراحی.

پست الکترونیک: gavanmardi\_M@GaU.ac.ir

تلفن: ۰۹۱۳ ۱۶۱ ۷۳۴۷

دورنویس: ۰۲۱ ۸۸۳۶۷۲۳۱

تاریخ دریافت: ۸۴/۱۲/۱۰

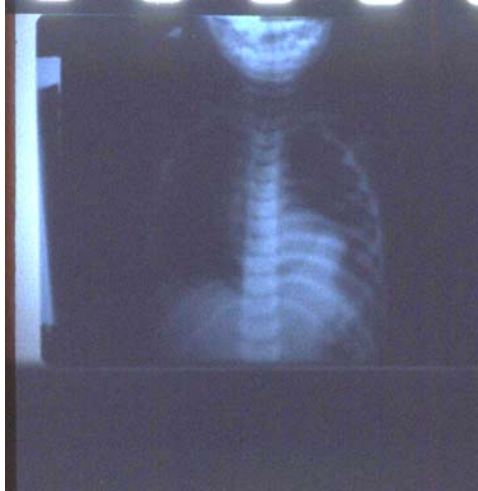تاریخ پذیرش نهایی: ۸۵/۸/۲۵

## مقدمه

گزیفونید جناق و حاشیه دنده‌ای منشا گرفته و به تاندون مرکزی حجاب‌حاجز (central tendon) متصل می‌شوند، این فضای بالقوه به نام سوراخ مورگانی (morgagni) یا فضای Larrey شناخته می‌شود [۳، ۴]. اکثر فتق‌های مورگانی در سمت راست هستند و تنها در موارد نادری در طرف چپ رخ می‌دهند که این به علت محافظت پرده پریکارد (pericardial sac) می‌باشد [۵]. فتق‌های سوراخ مورگانی در جمعیت عمومی نادرند و بنابراین تنها تعداد اندکی مطالعه بالینی بر روی این موارد در مقالات پزشکی گزارش شده‌اند. اغلب گزارش‌ها بین سال‌های ۱۹۵۰ تا ۱۹۸۰ انتشار یافته‌اند [۶، ۷]. طی بررسی مقالات

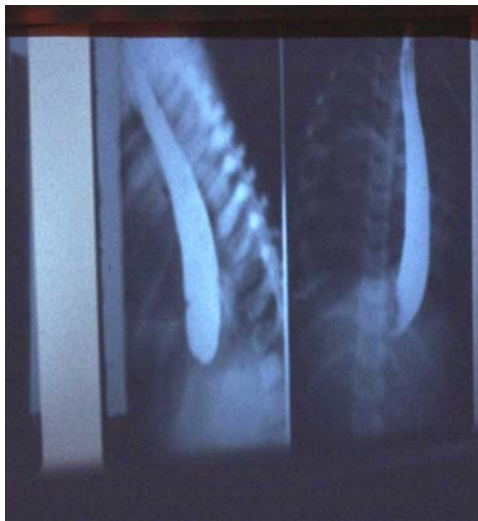
فتق: حجاب‌حاجز زیردنده‌ای جناقی (subcostosternal) یک شکل غیر شایع از فتق حجاب‌حاجز است. در سال ۱۷۶۹ مورگانی برای اولین بار فتق زیر جناقی محتویات شکم به داخل حفره قفسه سینه را بر اساس مشاهدات خود در خلال بررسی‌های اتوپسی شرح داد [۱]. در سال ۱۸۲۸ Larrey یک روش جراحی دسترسی به حفره پریکارد از طریق نقص قسمت قدامی حجاب‌حاجز را تشریح کرد [۲]. نقص حجاب‌حاجز شرح داده شده توسط مورگانی و Larrey یک فضای مثلی بین الیاف عضلانی حجاب‌حاجز است که از زاویه

از سال ۱۹۶۵ تا کنون ۸۶۷ مقاله در مورد فتق‌های حجاب حاجز در اطفال ارایه شده که ۹ مورد از مقالات به معرفی ۱۷ بیمار مبتلا به فتق حجاب حاجز که منجر به ولولوس (پیچ خوردگی) معده شده‌اند پرداخته و موردی از فتق مورگانی طرف چپ همراه انسداد حاد معده گزارش نشده [۸]. با عنایت به این مطلب که شیرخوار معرفی شده دچار عارضه فتق مورگانی یعنی پیچ خوردگی معده و استفراغ همراه با خونریزی از معده بر اثر پیچ خوردگی شده بود، لذا علائم بالینی شیرخوار گمراه کننده بود، به طوری که تصویر قفسه صدی بالینی غیرمعمول و مشاهدات پاراکلینیک گمراه کننده و این مطلب که فتق مورگانی در طرف چپ بسیار نادر است [۷] و ما شاهد یک مورد مراجعه کننده به بیمارستان شهید بهشتی کاشان در سال ۱۳۸۲ بوده، که به معرفی آن اقدام نموده تا نتیجه‌ای برای چگونگی تشخیص و تصمیم گیری در این بیماری در موارد مشابه باشد.



شکل ۱ - تصویر قفسه صدی

در سونوگرافی، معده پر از ترشحات در قفسه سینه دیده شد و احتمال پیچ خوردگی معده مطرح گردید. تصویر مری و معده با ماده حاجب انجام شد. باریوم تحت فلوروسکوپي تزریق شد که مری به صورت آشالازی کاذب گشاد بود و باریوم از انتهای مری رد نشد و ماده حاجب در انتهای گشاد شده مری، قطع گردیده بود و معده دیده نشد. (شکل شماره ۲)



شکل ۲- تصویر مری با ماده حاجب

معرفی مورد

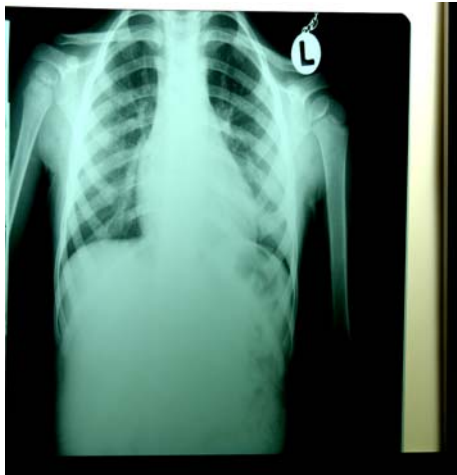**شرح حال:** شیرخوار دختر ۱۵ ماهه که در تاریخ ۸۲/۱۲/۱۰ به علت تب و استفراغ به بخش اطفال بیمارستان شهید بهشتی کاشان مراجعه کرد. شیرخوار به دنبال خوردن هر ماده غذایی دچار استفراغ می شده و به تدریج استفراغ خونی پیدا می کرده است. در معاینه شیرخوار بی حال بود. بیمار از شب قبل از مراجعه دفع مدفوع و گاز نداشته در روز اول بستری بیمار تحت درمان با سفتریاکسون قرار گرفته بود. لوله NG برای بیمار گذاشته و شست و شو داده شده بود. بیمار مکرراً دچار استفراغ‌های دانه قهوه‌ای شد که تحت درمان طبی قرار گرفت. وزن تولد این بیمار دختر که فرزند اول خانواده و حاصل سزارین (C/S) به دلیل دفع مکنونیوم بود، ۲۵۰۰ گرم بوده است. وزن موقع مراجعه = ۸۵۰۰ گرم قد = ۷۴ سانتیمتر، دور سر = ۴۶.

**علائم حیاتی:** فشار خون =  $\frac{9}{9}$  نبض، درجه حرارت = ۳۸، تعداد نبض = ۱۷۰، تعداد تنفس = ۴۰

#### یافته‌های آزمایشگاهی

WBC=16400, PLT=365000, HB=12.8,  
PMN=%80 نوبت اول کشت خون پسودوموناس گزارش شد ولی نوبت‌های بعدی کشت خون منفی بود. در آندوسکوپي که از شیرخوار به عمل آمد: مخاط مری نرمال بود واریس نداشت،

نداشت. ABG، هر ۶ ساعت انجام شده و روز سوم پس از عمل لوله قفسه سینه خارج شد. در روز چهارم لوله معده خارج و تغذیه با مایعات شروع و روز ۷ پس از عمل بیمار با حال عمومی خوب و کنترل تصویر ریه مرخص شد. در پیگیری، بیمار مشکل خاصی نداشت و علائمی از عود و رفلکس وجود نداشت. بیمار هر ماه ویزیت گردیده و تا تاریخ ۸۴/۹/۱۰ یعنی حدود ۲ سال پس از عمل جراحی کنترل عملکرد قفسه سینه پیگیری گردید که هیچ گونه مشکلی نداشت. شکل شماره ۴ تصویر قفسه صدری بیمار در آخرین مراجعه را نشان می‌دهد.

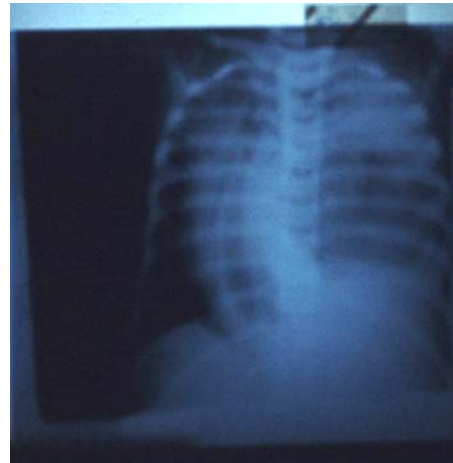

شکل ۴- تصویر قفسه صدری

#### بحث

فتق‌های پشت جناقی (retro sternal) به دو فرم هستند که مهمترین آنها فتق مورگانی یا فتق پاراسترنال است که ۴ تا ۶ درصد از نقص‌های مادرزادی حجاب حاجز را تشکیل می‌دهند. فتق مورگانی ممکن است ۱ یا ۲ طرفه باشد که ۹۰٪ موارد فقط در طرف راست است و ۷٪ دوطرفه می‌باشد، فتق پشت جناقی اغلب به صورت یک نقص در خط وسط در برش لاپاراتومی ظاهر می‌شود که به خوبی کیسه فتق دیده می‌شود اکثر این ضایعات بی‌علامت هستند و در بیماران بزرگسال با رادیوگرافی‌هایی که برای مشکلات ریوی درخواست می‌شود کشف می‌شوند. فتق مورگانی می‌تواند همراه با بیماریهای مادرزادی، که شامل نقص‌های مادرزادی قلبی و تریزومی ۲۱ است باشد. در یک مطالعه ۱۴٪ از ۲۲ کودک با فتق مورگانی، سندرم داون داشتند. بیماریهای مادرزادی قلب در بیش از ۵۸٪ کودکان با فتق مورگانی ممکن است ظاهر شوند. تامپوناد قلبی تظاهر بسیار نادر فتق مورگانی است. کودکان با فتق مورگانی، علائم بیشتری نسبت به بزرگسالان دارند و اغلب با علائمی مثل عفونت‌های مکرر تنفسی، سرفه،

با توجه به این تصویر که تشخیص پیچ خوردگی معده و فتق حجاب حاجز را مطرح می‌کرد شیرخوار به سرویس جراحی منتقل شد.



شکل ۳- تصویر ساده قفسه صدری با شیفیت مדיاستن

در آخرین تصویر ساده قفسه صدری که قبل از عمل جراحی گرفته شد تغییر محل مדיاستن به طرف راست که همراه با تنگی نفس و سیانوز بود مشاهده گردید (شکل شماره ۳). موقع انتقال به اتاق عمل وزن شیرخوار نسبت به زمان مراجعه کاهش داشت. لب‌های بیمار سیانوزه و بیمار دیسترس تنفسی داشت و ریه چپ بیمار تهویه کافی نداشت. کودک با بیهوشی عمومی و گذاشتن لوله تراشه تحت عمل جراحی قرار گرفت، که ابتدا برش لاپاراتومی از زیر جناغ سینه تا بالای ناف داده شد. صفاق باز شد ، داخل شکم مایع و ترشح وجود نداشت و شکم بررسی شد که نکته غیر طبیعی به جز نبودن معده در شکم دیده نشد. Malrotation دیده نشد. روده‌ها، کبد، طحال نرمال بودند. معده در شکم وجود نداشت که در بررسی از نقص قدام حجاب حاجز از پشت جناغ سینه وارد قفسه صدری شده بود که با آزادسازی اطراف آن امکان بازگرداندن معده وجود نداشت. معده به علت پیچ‌خوردگی تغییر رنگ داشت و خطر سوراخ شدن داشت، لذا با برش به شکل T و برش شکمی - سینه‌ای، قفسه صدری چپ باز شد معده به صورت پیچ‌خورده متسع و همراه با تغییر رنگ و چسبندگی شدید در قفسه سینه بود. چسبندگی‌ها آزاد شد و معده به داخل شکم برگردانده و کیسه فتق برداشته شد حدود ۲۰۰ سی‌سی ترشح خونی که داخل قفسه سینه بود تخلیه شد و شست و شو با محلول نمکی گرم انجام گرفت که پس از ترمیم نقص حجاب حاجز برای بیمار لوله قفسه سینه گذاشته شد و به بخش مراقبت‌های ویژه منتقل شد. در این شیرخوار، بیماری همراه وجود

[۱۰] و لاپاراسکوپیک بیماران با فتق‌های سوراخ مورگانی با استفاده از شیوه‌های بستن اولیه (Primary closure) [۱۱، ۱۲، ۱۳] و ترمیم با patch [۱۴، ۱۵، ۱۶] نیز ارایه شده‌اند. در مورد گزارش شده علائم بالینی شیرخوار گمراه‌کننده بود چون شیرخوار دچار عارضه فتق مورگانی یعنی پیچ‌خوردگی معده بود و با علائم استفراغ خونی مراجعه کرده بود به علاوه، در تصویر قفسه صدری فقط یک منطقه کدورت در زاویه داخلی جنبی دیده شد و شکل کلاسیک بیماری را نشان نداد.

#### نتیجه‌گیری

در کودکان، فتق مورگانی می‌تواند با علائم غیر اختصاصی و مشاهدات پاراکلینیک گمراه‌کننده همراه باشد، لذا اقدام تشخیصی به موقع و درمان سریع می‌تواند بیمار را از عوارض وخیم و مرگ نجات دهد.

تهوع یا دیسترس ظاهر پیدا می‌کنند. در فتق مورگانی انسداد روده و ایسکمی روده با نکروز ممکن است ایجاد شود [۸]. اعضای هرنیه شده در این فتق اغلب شامل کولون عرضی، امتوم، کبد، روده باریک، معده یا طحال است [۹]. علائم معدی - روده‌ای ممکن است به صورت متناوب باشند زیرا فتق مورگانی یک عامل خطر برای گیرافتادن فتق و اختناق است. این نقص باید به محض این که تشخیص داده شد، ترمیم شود. رادیوگرافی قفسه صدری در نوزادان با فتق مورگانی اغلب به خوبی سطح مایع هوایی را که نشان‌دهنده ساختمان‌هایی که پشت جناق قرار گرفته‌اند را مشخص می‌کند. رادیوگرافی قفسه صدری نیم‌رخ می‌تواند محل فضای پشت جناق را که با اعضای شکمی پر شده مشخص کند. مطالعات با ماده حاجب برای ارزیابی علائم معدی - روده‌ای به کار می‌رود که روده کوچک، کولون و به ویژه معده درون حفره قفسه صدری را نشان می‌دهد [۳، ۹]. ترمیم جراحی می‌تواند ترجیحاً از طریق شکم انجام شود [۱]. گزارش‌های موردی از ترمیم توراوسکوپیک

#### References:

- [1] Morgagni G. Seats and conses of dieases In: Condell Ama T, ed. London: 1769. p. 205. Cited In: Minneci PC Deans KJ. Kim P. Mathisen DJ. Foramen of Morgagni Hernia: changes in Diagnosis and treatment. *Ann Thorac Surg* 2004; 77: 1956-1959.
- [2] Larrey D. De plaies du peri carde et du coeur clinique chirurgical. In: Gubon p, ed paris: 1828: 284. Cited In: Minneci PC Deans KJ, Kim P, Mathisen DJ. Foramen of Morgagni Hernia: changes in Diagnosis and treatment. *Ann Thorac Surg* 2004; 77: 1956-1959.
- [3] Skandalakis JE, Skandalakis LJ, Colborn GL, Androulakis J, Mcclusky DA, Skandalakis PN. Anatomy of Hernial Rings. In: Baker RJ, Fischer JE, Mastery of Surgery. 4 th ed. Philadelphia: Lilppincott: 2001. p. 1894
- [4] Townsend C, Beauchamp D, Evers M, Mattox K. Sabiston Text book of Surgery. 17 th ed. Philadelphia: Elsevier: 2004.
- [5] Hirshberg A, Kenneth L, Mattox K. Injuries to the Chest. In: Soubaw, Fink M, Jukhovich G, Kaiser L, Peaker W, Pemberton J, Soper N. Acs Surgery Principle & Practice. 4 th ed. New York: Web MD: 2004. p. 914.
- [6] Thomas TV. Subcostosternal diaphragmatic hernia. *J Thorac Cardiovasc Surg* 1972; 63: 279-283.
- [7] Comer TP, Clagett OT. Surgical treatment of hernia of the foramen of Morgagni. *Thorac Cardiovasc Surg* 1966; 52: 461-468
- [8] Http: // gateway. Ut. Ovid. Com/g w1/ ovidweb. Cgi.
- [9] Fagelman D, Caridi JG. CT diagnosis of hernia of Morgagni. *Gastrointest Radiol* 1984; 9: 153-155.
- [10] Brunnicardi FC, Andersen DK, Billiar R, Dunn DL, Hunter JG, Pollock RE. Schwartz 's Principles of Surgery. 8 th ed. New York: MCGraw Hill: 2005.
- [11] Behrman RE, Kliegman RM, Jenson HB, Nelson's Text book of Pediatrics. 17 th ed. Philadelphia: W.B. Saunders company: 2004
- [12] Hssong RL Jr, Landreneau RJ, Cole FH Jr. diagnosis and repair of Morgagni hernia with videoassisted thoracic surgery. *Ann Thorac surg* 1997; 63: 1474-1475.
- [13] Angrisani L, Lorenzo M, San toro T, Sodano A, Tesaro B. Hernia of formen of Morgagni in adult: case report of Laparoscopic repair. *JSLs* 2000; 4: 177-181.
- [14] Greca G, Fisichella P, Grecol L, Stefano A, Russello D, Lattevi F. A new simple laparoscopic-extra corporeal technique for the repair of a Morgagni diaphragmatic hernia. *Surg Endosc* 2001; 15: 99.
- [15] Orita M, Okino M, Yamashita K, Morita N, Easto K. Laparoscopic repair of a diaphragmatic hernia through the formaen of Morgagni. *Surg Endosc* 1997; 11: 668-670.
- [16] Hunting Ton TR. Laparoscopic trans abdominal preperitoneal repair of a hernia of Morgagni. *J Laparoendosc surg* 1996; 6: 131-133.
- [17] Vancloooster P, Lefevre A, Nijs S, de Gheldere C Laparoscopic repair of a Morgagni hernia. *Acta Chir Belg* 1997; 97: 84-85
- [18] Rau HG, Schardey HM, Lange V. Laparoscopic repair of a Mogagni hernia. *surg Endosc* 1994; 8: 1439-1442.