

Biochemical and pathological study of protective effect of Vitamin A in Azathioprine - induced hepatotoxicity in Rat

Amouoghli Tabrizi B^{1*}, Mohajeri D², Doostar Y², Baradaran Alizade S¹, Khodadadi A¹, Farajzade F¹

1- Department of Clinical Sciences, Faculty of Veterinary, Islamic Azad University, Tabriz Branch, Tabriz, Iran

2- Department of Pathology, Faculty of Veterinary, Islamic Azad University, Tabriz Branch, Tabriz, Iran

Received May 12, 2009; Accepted September 9, 2009

Abstract:

Background: Azathioprine (AZA) is the most widely used immunosuppressive drug for preventing graft rejection and autoimmune disease. However, the therapeutic treatment induces several side effects such as toxicity to bone marrow, pancreas, liver and gastrointestinal tract. One of the major functions of Vitamin A is to act as a natural antioxidant by scavenging free radicals. Considering the kind of Azathioprine-induced damage in Liver tissue, we decided to study the protective effect of Vitamin A against Azathioprine-induced toxicity.

Materials and Methods: Forty Male Wistar rats were divided into 4 groups (each group contains 10 rats). Group 1 was control group and only took normal saline. Groups 2 & 3 were administrated daily use of Vitamin A for 7 days I.M. and Group 4 was administrated with normal saline instead of Vitamin A in same condition as groups 2&3. In the last day groups 3 & 4 were administrated with single dose of AZA, 15 mg/kg (IP). After 24 hours, we took the animals blood and tissue samples and studied them for biochemical and pathological examinations.

Results: This study showed that Azathioprine-induced damage on liver in group 3 is less than that in group 4 while the function of organ in group 3 is nearly the same as control group. Also vitamin A decreases Azathioprine-induced hepatotoxicity in rats.

Conclusion: Regarding importance of Azathioprine-induced damage, the usage rate of this drug in medicine, and the results of this study, we suggest that co-administration of Azathioprine and vitamin E decreases the toxicity of this drug.

Keywords: Vitamin A; Azathioprine; Hepatotoxicity; Rat

* **Corresponding Author.**

Email: bahram_tabrizi1353@yahoo.com

Tel: 0098 914 144 4560

Fax: 0098 411 637 3935

Conflict of Interests: No

Feyz, Journal of Kashan University of Medical Sciences, Autumn 2009; Vol 13, No 3, Pages 180-187

مطالعه بیوشیمیایی و پاتولوژیکی اثر پیش‌گیرانه مصرف ویتامین A بر عوارض کبدی ناشی از مصرف داروی آزاتیوپرین در موش صحرایی

بهرام عمواغلی تبریزی^{۱*}، داریوش مهاجری^۲، یوسف دوستار^۲، ساعد برادران علیزاده^۳، علی خدادادی^۳، فرزین فرج زاده اهری^۳

خلاصه

سابقه و هدف: آزاتیوپرین یک داروی تضعیف کننده سیستم ایمنی می‌باشد استفاده از آزاتیوپرین موجب ایجاد عوارضی چون سمیت مغز استخوان، لوله گوارش، کبد و پانکراس می‌شود. سمیت کبدی ایجاد شده توسط این دارو، به واسطه یک ضایعه اکسیداتیو می‌باشد. ویتامین A یک ویتامین محلول در چربی است و عملکرد آنتی اکسیدانی دارد. با توجه به نوع عارضه ایجاد شده توسط داروی آزاتیوپرین در بافت کبد، بر آن شدیم تا اثر حفاظتی ویتامین A در مقابل این دارو را بررسی نماییم.

مواد و روش‌ها: در این تحقیق، تعداد ۴۰ سر موش صحرایی نر نژاد ویستار را به ۴ گروه ۱۰ تایی تقسیم نمودیم. به گروه شاهد، فقط سالیس نرمال داده شد. گروه دوم و سوم روزانه و به مدت ۷ روز ویتامین A را به صورت داخل عضلانی دریافت نمودند و گروه چهارم با شرایطی یکسان با ۳ گروه دیگر، ۷ روز سالیس نرمال دریافت کرد. در روز ۷ به هر دو گروه ۳ و ۴ میزان ۱۵mg/kg داروی آزاتیوپرین به صورت داخل صفاقی و تک دوز تزریق شد. بعد از گذشت ۲۴ ساعت از تزریق دارو، از تمامی حیوانات خون‌گیری شده و سپس نمونه پاتولوژی از بافت کبد آنها تهیه گشته، مورد مطالعه بیوشیمیایی و پاتولوژیکی قرار گرفتند.

نتایج: میانگین وزن خرگوش‌های گروه آزاتیوپرین برخلاف سه گروه دیگر که در پایان آزمایش افزایش داشت، کاهش یافته بود. میانگین مقادیر سرمی پارامترهای بیلی روبین تام، آلانین آمینو ترانسفراز، آسپاراتات آمینو ترانسفراز و آنزیم فسفاتاز قلیایی در گروه آزاتیوپرین نسبت به گروه کنترل افزایش معنی‌دار نشان داد.

نتیجه‌گیری: نتایج به دست آمده از این تحقیق نشان داد که استفاده از ویتامین A می‌تواند عوارض حاصل از تجویز داروی آزاتیوپرین در بافت کبد را کاهش دهد.

واژگان کلیدی: ویتامین A، آزاتیوپرین، سمیت کبدی، موش صحرایی

۱- استادیار کلینیکال پاتولوژی دانشکده دامپزشکی دانشگاه آزاد اسلامی واحد تبریز

۲- استادیار پاتولوژی دانشکده دامپزشکی دانشگاه آزاد اسلامی واحد تبریز

۲- دانش آموخته دانشکده دامپزشکی دانشگاه آزاد اسلامی واحد تبریز

* نویسنده مسؤل: بهرام عمواغلی تبریزی

آدرس: تبریز خیابان طالقانی، کوی آزادی بن بست بلوری، پلاک ۴۸

پست الکترونیک: bahram_tabrizi1353@yahoo.com

تلفن: ۰۹۱۴ ۱۱۴ ۴۵۶۰

دورنویس: ۰۴۱۱ ۶۳۷ ۳۹۳۵

تاریخ دریافت: ۸۸/۲/۲۱

تاریخ پذیرش نهایی: ۸۸/۶/۱۸

فصلنامه علمی - پژوهشی فیض، دوره سیزدهم، شماره ۳، پاییز ۱۳۸۸، صفحات ۱۸۷-۱۸۰

مقدمه

کورتیکواستروئیدها، بهترین انتخاب برای جلوگیری از رد عضو پیوندی می‌باشد [۹]. علی‌رغم استفاده وسیع از این دارو، این نکته به اثبات رسیده است که آزاتیوپرین، علاوه بر ایجاد سرکوب لنفوسیت‌ها در بیمار [۱۰]، باعث ایجاد سمیت در مغز استخوان و دستگاه گوارش و کبد می‌شود [۱۱-۱۳]. مشخص شده است که این دارو با ایجاد یک ضایعه اکسیداتیو، موجب

آزاتیوپرین یک داروی تضعیف کننده سیستم ایمنی است [۱،۲] و در دامپزشکی و پزشکی جهت درمان بیماری‌هایی نظیر Inflammatory bowel diseases (IBD) [۳-۵]، لوسمی لنفوبلاستی حاد [۲،۳]، آرتریت روماتوئید [۶]، کولیت اولسراتیو [۸،۷] مورد استفاده قرار می‌گیرد. استفاده از این دارو همراه با

ساعت تاریکی و در درجه حرارت ۲۵ درجه سانتیگراد نگهداری کردیم. سپس از حیوانات تمامی گروه‌ها به میزان ۱/۵ سی سی و از طریق ورید دمی نمونه خونی اخذ شد و آنها را مشابه با آنچه در ادامه مطلب توضیح داده خواهد شد، مورد ارزیابی قرار دادیم. به گروه اول به عنوان گروه شاهد، فقط سالین نرمال داده شد. گروه دوم و سوم روزانه و به مدت ۷ روز با دوز ۱۵ mg/kg و به صورت تزریق داخل عضلانی، ویتامین A دریافت نمودند و به گروه چهارم با شرایطی یکسان با ۳ گروه دیگر ۷ روز سالین نرمال تزریق شد. در روز ۷ به هر دو گروه ۳ و ۴ میزان ۱۵ mg/kg داروی آزاتیوپرین به صورت داخل صفاقی و تک دوز تزریق شد و به دو گروه دیگر با شرایطی یکسان با این دو گروه، حلال داروی آزاتیوپرین به صورت داخل صفاقی تزریق شد. بعد از گذشت ۲۴ ساعت از تزریق داروی آزاتیوپرین، بعد از وزن کشی، حیوانات توسط اتر بیهوش و از آنها از طریق ورید دمی خون‌گیری انجام شده و سپس نمونه پاتولوژی از کبد اخذ شد. از نمونه‌های خونی بعد از لخته شدن، و سانتریفیوژ با دور ۲۵۰۰ به مدت ۱۰ دقیقه، سرم جدا شده و پارامترهای بیوشیمیایی شامل بیلی روبین تام، آلانین آمینو ترانسفراز، آسپارات آمینو ترانسفراز، فسفاتاز قلیایی، پروتئین تام، آلبومین، لاکتات دهیدروژناز، کلسترول، HDL، کلسیم، فسفر و تری گلیسرید توسط کیت تشخیصی زیست شیمی و با دستگاه اسپکتروفوتومتری Biowave اندازه گیری شدند. نمونه‌های بافتی در فرمالین ۱۰ درصد فیکس شده و سپس از آنها مقاطع پاتولوژی تهیه گشت که بعد از انجام رنگ آمیزی هماتوکسین و ائوزین، از لحاظ آسیب‌های سلولی از جمله تغییرات دژنراتیو، مرگ سلولی و تغییرات آماسی با هم مقایسه شدند. برای مقایسه میانگین وزن موش‌های مورد آزمایش از آزمون Paired t-Test استفاده گردید و برای بررسی اختلاف بین گروه‌ها از آزمون آماری آنالیز واریانس (ANOVA) و نیز برای مقایسه میانگین پارامترهای بیوشیمیایی بین گروه‌های تیمار و شاهد از آزمون تعقیبی LSD (پس از معنی‌دار شدن آزمون F در تجزیه واریانس) استفاده شد. تمام آنالیزهای آماری با استفاده از نرم افزار SPSS ویرایش ۱۳ صورت پذیرفت. اختلاف آماری معنی‌دار به صورت ($P < 0.05$) در نظر گرفته شده است.

نتایج

مطالعه بیوشیمیایی: نتایج حاصل از مطالعه میانگین وزنی حیوانات در گروه‌های مختلف به صورت میانگین وزن ابتدایی و میانگین وزن نهایی در جدول ۱ نشان داده شده است. با بررسی میانگین وزنی این حیوانات مشاهده می‌شود که وزن

سمیت کبدی می‌شود [۱۲۸]. آزاتیوپرین موجب تولید رادیکال آزاد در اندام‌ها و بافت‌های بدن می‌گردد که یکی از مهمترین عوامل ایجاد کننده سمیت در ارگان‌ها می‌باشد [۱۴۷]. Watanabe و همکارانش ثابت کردند که مصرف خوراکی آزاتیوپرین موجب افزایش آلکالین فسفاتاز و گاما گلوتامین ترانس پپتیداز در کبد گشته و همچنین، مصرف این دارو موجب نکرروز مرکز لوبولی و پرولیفراسیون میتوکندری و شبکه آندوپلاسمی خشن می‌شود [۱۵]. Sun و همکارانش نشان دادند که استفاده از داروی آزاتیوپرین موجب تغییر در میزان آنزیم‌های کبدی و افزایش آلانین آمینو ترانسفراز و آلکالین فسفاتاز و مالونیل دی آلدئید و کاهش میزان گلوکوتایون می‌شود [۱۶]. امروزه استفاده از آنتی اکسیدان‌ها جهت جلوگیری از ابتلا به بیماری‌هایی همچون سرطان یا بیماری‌های پروستات و بیماری‌های قلبی عروقی همواره توصیه می‌شود. Cesar و همکارانش برای کاهش عوارض داروی فوق در بافت کبد، از N-Acetyl-L-Cysteine استفاده کردند که در پایان به این نتیجه رسیدند که این ترکیب قادر است نقش محافظتی در بافت کبد داشته باشد [۱۱]. Amin و Hamza و Rosmarinus تاثیر Salvia، Hibiscus را در مقابل عوارض کبدی حاصل از داروی آزاتیوپرین بررسی کردند آنها به این نتیجه رسیدند که این گیاهان قادرند عوارض دارو در کبد را کاهش دهند [۱۰]. ویتامین A یکی از ویتامین‌های محلول در چربی می باشد که دارای اثر آنتی اکسیدانی مطلوبی بوده [۱۹-۱۷] و نتایج به دست آمده از تحقیقات پژوهش‌گران بیان‌گر این نکته است که استفاده از این دارو می‌تواند نقش بسیار مناسبی در کاهش و از بین بردن رادیکال‌های آزاد داشته باشد [۱۸]. Noyan و همکارانش نشان دادند که ویتامین A قادر است عوارض کبدی ناشی از CCl_4 در موش صحرائی را کاهش داده و یک نقش محافظتی در این مورد ایفا کند [۲۰]. به علت اینکه سمیت کبدی ایجاد شده توسط داروی آزاتیوپرین اکسیداتیو بوده و ناشی از تولید رادیکال‌های آزاد می‌باشد بر آن شدیم تا اثر ویتامین A در مقابل سمیت کبدی حاصل از تجویز داروی آزاتیوپرین را مورد بررسی قرار دهیم.

مواد و روش‌ها

در این تحقیق ۴۰ سر موش صحرائی نر نژاد ویستار به ظاهر سالم را انتخاب و آنها را به ۴ گروه ۱۰ تایی تقسیم کرده و بعد از وزن کشی هر گروه توسط ترازوی دیجیتالی، آنها را به مدت یک هفته جهت عادت کردن به محیط در ۱۲ ساعت روشنایی و ۱۲

آسپاراتات آمینو ترانسفراز، آنزیم فسفاتاز قلیایی، پروتئین تام، آلومین، لاکتات دهیدروژناز، کلسترول، HDL، کلسیم، فسفر و تری گلیسرید را در گروه‌های مورد بررسی نشان می‌دهد.

خرگوش‌های گروه آزیتوپرین در پایان آزمایش کاهش یافته ($P=0/046$) و این درحالی است که وزن حیوانات سه گروه باقیمانده افزایش معنی‌دار یافته است. جدول شماره ۲ میانگین پارامترهای بیوشیمیایی بیلی روبین تام، آلانین آمینو ترانسفراز،

جدول شماره ۱- مقادیر مربوط به میانگین وزن ابتدایی و نهایی حیوانات گروه‌های مختلف

$(\bar{X} \pm SE, n=10)$

گروه‌ها	میانگین وزن ابتدایی (gr)	میانگین وزن نهایی (gr)	P
شاهد (Control)	۱۵۳/۰۵ ± ۵/۰۱	۱۶۱/۰۲ ± ۴/۰۴	۰/۰۲۱
آزیتوپرین (AZA)	۱۵۷/۸۶ ± ۳/۱۶	۱۵۱/۹۸ ± ۵/۰۰	۰/۰۴۶
ویتامین A (Vit A)	۱۵۰/۰۰ ± ۵/۰۹	۱۵۹/۰۷ ± ۳/۰۶	۰/۰۳۲
آزیتوپرین + ویتامین A (AZA + Vit A)	۱۵۲/۰۵ ± ۴/۹۶	۱۶۰/۹۹ ± ۵/۰۷	۰/۰۴۰

جدول شماره ۲- مقادیر مربوط به پارامترهای بیوشیمیایی بافت کبد ($\bar{X} \pm SE, n=10$)

P (ANOVA)	گروه‌های آزمایش				پارامترهای بیوشیمیایی
	(AZA+Vit A)	(Vit A)	(AZA)	(Control)	
۰/۰۱۶	۰/۲۹ ± ۰/۰۵ ۰/۵۲۹	۰/۲۳ ± ۰/۰۶ ۰/۶۱۷	۰/۳۸ ± ۰/۰۲ ۰/۰۳۱۰	۰/۲۲ ± ۰/۰۵	Total Bilirubin(mg/dL) P (LSD)
۰/۰۴۸	۱۸/۷۵ ± ۱/۸۹ ۰/۰۶۵	۱۹/۶۰ ± ۱/۰۰ ۰/۰۷۷	۳۹/۰۰ ± ۰/۰۰ ۰/۰۲۹	۱۹/۵۰ ± ۱/۲۹	ALT (U/L) P (LSD)
۰/۰۲۴	۴۰/۵۰ ± ۶/۳۵ ۰/۰۷۸	۳۷/۰۰ ± ۰/۰۰ ۰/۰۵۱	۴۹/۰۰ ± ۳/۴۶ ۰/۰۴۲	۳۸/۰۰ ± ۱/۲۹	AST (U/L) P (LSD)
۰/۰۳۷	۳۶/۹۵ ± ۰/۶۶ ۰/۰۶۲	۳۶/۸۸ ± ۰/۴۴ ۰/۰۸۳	۸۳/۰۰ ± ۱/۴۱ ۰/۰۴۴	۳۶/۷۵ ± ۰/۵۰	ALP (U/L) P (LSD)
۰/۰۸۹	۴/۲۸ ± ۰/۴۳ ۰/۰۸۱	۴/۰۱ ± ۰/۷۶ /۰۷۰	۴/۰۸ ± ۰/۵۶ ۰/۰۶۶	۳/۹۵ ± ۰/۵۶	Albumin(gr/dl) P (LSD)
۰/۱۵۶	۶۸۸ ± ۵۱/۲۵ ۰/۰۵۵	۷۰۰/۲۲ ± ۱۱/۰۰ ۰/۰۶۴	۷۲۸ ± ۳/۱۵ ۰/۰۶۲	۷۰۷/۷۲ ± ۳۹/۱۴	LDH (U/L) P (LSD)
۰/۰۹۱	۷۱/۴۷ ± ۱۱/۱ ۰/۰۶۰	۵۷/۷۸ ± ۶/۷۰ ۰/۰۸۱	۷۷/۸۷ ± ۲۲/۴۵ ۰/۰۷۷	۵۶/۴۵ ± ۸/۷۰	Chol (mg/dl) P (LSD)
۰/۰۸۸	۳۷/۷۵ ± ۰/۸۶ ۰/۰۵۶	۳۷/۱۱ ± ۱/۹۹ ۰/۰۸۶	۳۸/۲۵ ± ۵/۵۶ ۰/۰۹۵	۳۷/۱۲ ± ۱/۹۳	HDL (mg/dL) P (LSD)
۰/۰۹۷	۱۰/۹۱ ± ۰/۵۰ ۰/۰۵۹	۱۰/۶۴ ± ۰/۴۵ ۰/۰۹۱	۱۱/۳۱ ± ۰/۳ ۰/۰۷۶	۱۰/۵۳ ± ۰/۴۲	Ca (mg/dL) P (LSD)
۰/۳۶۴	۶/۴۵ ± ۰/۱۲ ۰/۰۷۷	۶/۲۰ ± ۰/۱۰ ۰/۰۶۳	۶/۲۰ ± ۰/۰۸ ۰/۰۶۹	۶/۱۵ ± ۰/۹۴	P (mg/dL) P (LSD)
۰/۰۵۷	۷۰/۴۲ ± ۳۴/۰۸ ۰/۰۷۰	۶۵/۴۴ ± ۱۵/۳۲ ۰/۰۹۹	۵۸/۳۲ ± ۱۶/۴۵ ۰/۰۸۵	۶۶/۴۰ ± ۱۳/۵۹	Tg (mg/dL) P (LSD)
۰/۰۹۵	۶/۲۶ ± ۰/۳۳ ۰/۰۶۹	۶/۱۸ ± ۰/۲۵ ۰/۰۵۵	۶/۶۱ ± ۰/۶۰ ۰/۰۶۱	۶/۲۶ ± ۰/۱۷	Total Pr (gr/dL) P (LSD)

* نتایج آزمون تعقیبی LSD مربوط به تمام پارامترهای بیوشیمیایی، حاصل از مقایسه گروه‌های مورد بررسی با گروه شاهد می‌باشد.

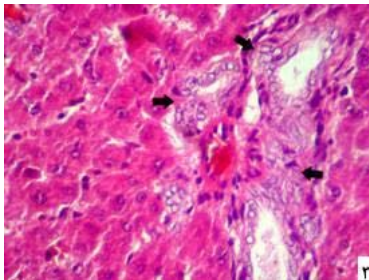
مطالعه بافت شناسی روی بافت کبد گروه‌های مورد مطالعه انجام پذیرفت. پارامترهای هیستولوژیکی در این ارگان در گروه شاهد نرمال بودند. مطالعات هیستوپاتولوژیکی در گروه مورد تجویز داروی آزاتیوپرین، طیفی از تغییرات را نشان داد که می‌توان آنها را از آسیب بافتی متوسط تا شدید به صورت زیر بررسی کرد:

(۱) نقاط تصادفی دژنه شده و نکروتیک، (۲) احتقان و دیلاته شدن عروق، (۳) دژنراسیون و نکروز ناحیه پری پورتال، (۴) نکروز و تخریب شدن دیواره‌های عروق، (۵) انباشته شدن سلول‌های کوپفر با فعالیت فاگوسیتی در اطراف فضاهای پری پورتال (۶) نواحی وسیع از نکروز تجزیه‌ای در بخش‌های مرکزی لوبول‌های کبدی، (۷) نفوذ لنفوسیت‌ها و گرانولوسیت‌ها در نواحی پورتال، (۸) پراکندگی وسیع نکروز تجزیه‌ای و خونریزی (شکل‌های ۱-۳).

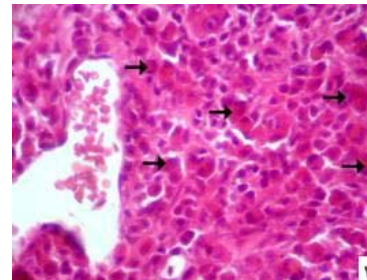
مطالعات هیستوپاتولوژیکی بافت کبد در گروه تیمار شده با ویتامین A همراه با داروی آزاتیوپرین، درجه متوسطی از تغییرات دژنراتیو و نکروتیک همراه با درجه متوسطی از تغییرات هیدروپیک را نشان داد که در مقایسه با تغییرات حاصل از داروی آزاتیوپرین به تنهایی در بافت کبد، دارای شدت کمتری بودند (شکل ۴).

میانگین سرمی بیلی روبین تام در گروه آزاتیوپرین نسبت به گروه شاهد افزایش آماری معنی‌داری را نشان می‌دهد ($P=0/03$) در صورتی که میانگین سرمی بیلی روبین تام در گروه آزاتیوپرین همراه با ویتامین A اختلاف آماری معنی‌داری با گروه شاهد نشان نمی‌دهد و در مقایسه گروه ویتامین A با گروه شاهد، اختلاف آماری معنی‌داری مشاهده نمی‌شود. در بررسی آنزیم‌های آلانین آمینو ترانسفراز و آسپاراتات آمینو ترانسفراز و فسفاتاز قلیایی سرم در گروه آزاتیوپرین نسبت به گروه شاهد، افزایش آماری معنی‌داری مشاهده می‌شود، درحالی‌که بررسی میانگین سرمی آنزیم‌های ALT و AST در گروه شاهد با گروه‌های دریافت کننده ویتامین A به تنهایی و گروه تیمار شده با آزاتیوپرین همراه با ویتامین A، اختلاف آماری معنی‌داری به دست نیامد. در بررسی میانگین سرمی پارامترهای بیوشیمیایی پروتئین تام، آلبومین، لاکتات دهیدروژناز، کلسترول، HDL، کلسیم، فسفر و تری گلیسرید در بین گروه‌های تیمار شده با آزاتیوپرین، آزاتیوپرین به علاوه ویتامین A و ویتامین A به تنهایی با گروه شاهد، اختلاف آماری معنی‌داری مشاهده نشد.

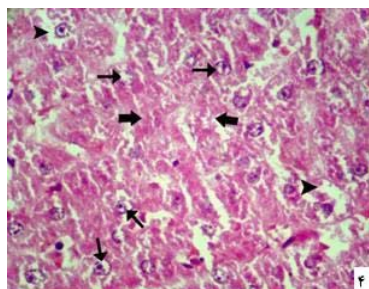
مطالعه هیستوپاتولوژیکی:



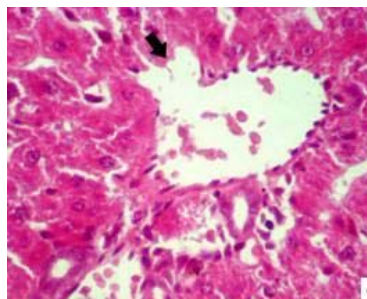
شکل شماره ۳- تصویر بافت شناسی از کبد حیوانات گروه آزاتیوپرین که افزایش و هایپرپلازی مجاری صفراوی را نشان می‌دهد. (هماتوکسیلین - ائوزین، درشت نمایی $\times 400$).



شکل شماره ۱- تصویر بافت شناسی از کبد حیوانات گروه آزاتیوپرین که تغییرات نکروتیک هپاتوسیت‌ها و تراکم سلول‌های کوپفر با فعالیت فاگوسیتی در فضای پری پورتال (فلش‌ها) را نشان می‌دهد. (هماتوکسیلین - ائوزین، درشت نمایی $\times 400$).



شکل شماره ۴- نمای هیستولوژیکی از کبد حیوانات گروه آزاتیوپرین همراه با ویتامین A درجه متوسطی از تغییرات دژنراتیو و نکروتیک (فلش‌های ضخیم) را نشان می‌دهد. درجه متوسطی از Blabing هسته-ها (فلش‌های نازک) و Blabing شدید سیتوپلاسمی (سر فلش‌ها) که در حال تبدیل شدن به دژنراسیون هیدروپیک هستند، در شکل مشخص است. (هماتوکسیلین - ائوزین، درشت نمایی $\times 400$).



شکل شماره ۲- نوک فلش تخریب نکروتیک دیواره ورید پورتال در کبد حیوانات گروه آزاتیوپرین را نشان می‌دهد (هماتوکسیلین - ائوزین، درشت نمایی $\times 400$).

بحث

می‌باشد. در نتیجه افزایش مقادیر این آنزیم می‌تواند در بیماری‌های مختلفی وجود داشته باشد. با تجویز داروی آزاتیوپرین، مقدار این آنزیم در سرم، افزایش معنی‌داری نسبت به گروه شاهد نشان داد. با اینکه این میزان در محدوده طبیعی ذکر شده در منابع است، اما می‌تواند ناشی از آسیب ایجاد شده توسط داروی آزاتیوپرین در بدن باشد. از آنجا که آنزیم لاکتات دهیدروژناز که در آسیب‌های عضلانی بیشتر مورد توجه قرار می‌گیرد، در این بررسی تغییر معنی‌داری نداشته است و توام با آنزیم AST میزان آنزیم ALT نیز افزایش نشان می‌دهد، پس می‌توان به آسیب کبدی بیشتر مشکوک شد. در تجویز همزمان ویتامین A، مقادیر این آنزیم تغییرات معنی‌داری نسبت به گروه شاهد نشان نداد که می‌تواند ناشی از خاصیت آنتی‌اکسیدانی این داروها در برابر داروی آزاتیوپرین باشد. با بررسی نتایج حاصل از این تحقیق مشخص می‌شود که آنزیم فسفاتاز قلیایی در گروه آزاتیوپرین دارای اختلاف آماری معنی‌داری نسبت به سه گروه دیگر می‌باشد. از آنجا که این آنزیم دارای ایزوآنزیم‌های مختلفی می‌باشد نمی‌توان به طور قطع اختلاف آن را وابسته به کبد دانست ولی از آنجا که میزان کلسیم و فسفر در این تحقیق اختلاف آماری معنی‌داری را بین گروه‌ها نشان نداد، و با توجه به اینکه ایزوآنزیم‌های کبدی و استخوانی از عمده ترین ایزوآنزیم‌های فسفاتاز قلیایی می‌باشند، می‌توان افزایش آن را ناشی از مشکل کبدی دانست. با بررسی مقادیر سرمی فسفاتاز قلیایی در گروه آزاتیوپرین همراه با ویتامین A، اختلاف آماری معنی‌داری با مقادیر این آنزیم در گروه شاهد مشاهده نشد که نشان از نقش حفاظتی آن بر عوارض داروی آزاتیوپرین می‌باشد. Amin و Hamza تاثیر دو گیاه *Salvia* و *Hibiscus Rosmarinus* را در مقابل عوارض کبدی حاصل از داروی آزاتیوپرین بررسی کردند که نتایج نشان داد این گیاهان می‌توانند عوارض کبدی دارو را کاهش دهند [۱۰]. Cesar و همکارانش برای کاهش عوارض داروی فوق در بافت کبد، از N-Acetyl-L-Cysteine استفاده کردند و در پایان به این نتیجه رسیدند که این ترکیب قادر است نقش محافظتی در بافت کبد داشته باشد و می‌تواند مقادیر سرمی آنزیم‌های کبدی را کاهش دهد [۱۱]. در تحقیقی که توسط عمواغلی تبریزی و همکاران انجام شده است، تزریق ویتامین E نیز می‌تواند اثرات اکسیدانی ناشی از این دارو را بر طرف نماید و افزایش آنزیم‌های کبدی متعاقب تجویز دارو را کاهش دهد [۲۱]. تحقیقات دیگری در این خصوص انجام نشده است. میانگین سرمی بیلی روبین در گروهی که تنها داروی آزاتیوپرین را دریافت کرده است، نسبت به گروه شاهد افزایش معنی‌داری را نشان می‌دهد. از آنجائی که این دارو در

امروزه بروز بیماری‌هایی از قبیل سرطان و بیماری‌های خود ایمنی در جهان شایع شده و رو به افزایش است. برای مقابله با این بیماری‌ها لازم است از داروهایی استفاده شود که علاوه بر جلوگیری از پیشرفت بیماری، تاثیرات سوء کمتری در عملکرد طبیعی اندام‌ها و سلول‌های مختلف بدن فرد بیمار داشته باشد. از جمله داروهایی که امروزه مصرف زیادی دارد، داروی آزاتیوپرین می‌باشد که در بیماری‌هایی نظیر (Inflammatory bowel diseases) IBD، لوسمی لنفوبلاستی حاد، آرتریت روماتوئید، کولیت اولسراتیو، Autoimmune hepatitis، IgA nephropathy، بیماری‌های پوستی تجویز می‌شود. داروی آزاتیوپرین دارویی است که می‌تواند از سنتز مجدد بازهای پورینی جلوگیری کرده و مانع همانند سازی در سلول‌ها گردد که این عمل به واسطه عدم سنتز DNA و RNA صورت می‌گیرد. سمیت ایجاد شده به دنبال استفاده از این دارو در اندام‌هایی از جمله مغز استخوان و کبد و دستگاه گوارشی و پانکراس به اثبات رسیده است [۱۲، ۱۳]. سمیت این دارو بیشتر در اثر تولید رادیکال‌های آزاد در بدن و اندام‌های بیمار است. مطالعه حاضر جهت بررسی اثر حفاظتی ویتامین A در برابر عوارض داروی آزاتیوپرین در بافت کبد موش صحرایی صورت پذیرفت که بر اساس نتایج حاصل از این تحقیق، افزایش وزن در گروه شاهد و گروه تیمار با ویتامین A و گروه تیمار درمان شده با آزاتیوپرین توام با ویتامین A، نشان دهنده سلامت جسمی و کاهش اثرات سمی دارو توسط ویتامین A بوده و در نتیجه آن، رشد حیوانات به صورت طبیعی انجام گرفته است، در حالی که کاهش وزن در گروه دریافت کننده آزاتیوپرین به تنهایی، می‌تواند ناشی از اثرات سمی دارو در کبد و سایر ارگان‌ها باشد که نتیجه آن به صورت کاهش در وزن ظاهر شده است. با بررسی نتایج حاصل از این تحقیق مشخص شد که استفاده از داروی آزاتیوپرین، سبب افزایش مقادیر آنزیم‌های ALT و AST می‌گردد. ALT یا آلانین آمینو ترانسفراز یک آنزیم سیتوپلاسمی است که بررسی مقدار آن در بیماری‌های کبدی ارزش تشخیصی زیادی نسبت به سایر اندام‌ها دارد. افزایش این آنزیم می‌تواند دلیلی بر آسیب کبدی متعاقب تجویز دارو باشد. افزایش آنزیم ALT بعد از تجویز داروی آزاتیوپرین، توسط Sun گزارش شده است [۱۶]. در استفاده همزمان ویتامین A توام با دارو، تغییرات معنی‌داری در میزان ALT نسبت به گروه شاهد مشاهده نگردید که می‌تواند ناشی از اثرات آنتی‌اکسیدانی و محافظتی این دارو در برابر اثرات سوء داروی آزاتیوپرین باشد. AST یا آسپاراتات آمینو ترانسفراز دارای ایزوآنزیم‌های مختلفی از قبیل عضلانی، کبدی، پانکراسی

نکروتیک همراه با درجه متوسطی از تغییرات هیدروپیک را نشان داد که در مقایسه با تغییرات حاصل از داروی آزاتیوپرین به تنهایی در بافت کبد، دارای شدت کمتری بودند و به طور کلی نتایج حاصله از مطالعات پاتولوژیکی در این مطالعه تائید کننده نتایج بیوشیمیایی می‌باشند. در بررسی که توسط Madhyastha و همکاران انجام شد، اثر حفاظتی ویتامین A در برابر عوارض داروی Methotrexate اثبات شده است [۲۲]. اما مطالعاتی که نقش حفاظتی این ویتامین را در برابر عوارض اکسیدانی داروی آزاتیوپرین نشان دهد، انجام نشده است.

نتیجه گیری

نتایج حاصل از این تحقیق نشان می‌دهد با توجه به اینکه سمیت داروی آزاتیوپرین در بافت‌های مختلف به اثبات رسیده است، تا حد امکان سعی شود در موارد کاملاً ضروری از این دارو استفاده گردد و در صورت لزوم همزمان با مصرف دارو، از ویتامین‌ها یا داروی‌های آنتی اکسیدان از جمله ویتامین A استفاده شود.

کبد متابولیزه و سپس دفع می‌شود و می‌تواند روی سیستم آنتی اکسیدانی بدن و به خصوص بافت کبد اثر بگذارد، شاید دلیل افزایش میزان بیلی روبین و آنزیم‌های کبدی ناشی از آسیب بافت کبد باشد. مصرف همزمان ویتامین A با داروی آزاتیوپرین می‌تواند تا حدی این افزایش را جبران کند؛ چرا که این ویتامین آنتی اکسیدان قوی بوده و با مصرف همزمان آن، میانگین سرمی بیلی روبین در این گروه‌ها نسبت به گروه شاهد، اختلاف آماری معنی‌داری را نشان نداد. میانگین مقادیر سرمی کلاسترول، LDH، پروتئین تام، آلبومین، HDL، کلسیم، فسفر و تری گلیسرید در این تحقیق تغییرات معنی‌داری نسبت به گروه شاهد نشان نداد. نتایج به دست آمده از مطالعات هیستوپاتولوژیکی نیز نشان داد که مصرف همزمان ویتامین A با داروی آزاتیوپرین، عوارض کبدی ناشی از استعمال دارو را به نسبت زیادی کاهش می‌دهد. بر طبق این مطالعات میزان نواحی نکروتیک و از بین رفتن سلول‌های کبدی در گروه آزاتیوپرین و ویتامین A نسبت به گروه آزاتیوپرین بسیار کمتر بوده و بیشتر نزدیک به گروه شاهد می‌باشد. بافت کبد حیوانات این گروه تنها درجه متوسطی از تغییرات دژنراتیو و

References:

- [1] Aarbakke J, Janka-Schaub G, Elion GB. Thiopurine biology and pharmacology. *Trends Pharmacol Sci* 1997; 18(1): 3-7.
- [2] Czaja Aj. Drug therapy in the management of type 1 autoimmune hepatitis. *Drugs*. 1999; 57(1): 49-68.
- [3] Ludwig D, Stange EF. Efficacy of azathioprine in the treatment of chronic active Crohn's disease: prospective one-year follow-up study. German Imurek Study Group. *Z Gastroenterol* 1999; 37(11): 1085-91.
- [4] MRaza M, Ahmad M, Gado A, Al-Shabanah OA. A comparison of hepatoprotective activities of aminoguanidine and N-acetylcysteine in rat against the toxic damage induced by azathioprine. *Comp Biochem Physiol C Toxicol Pharmacol* 2003; 134(4): 451-6.
- [5] Pearson DC, May GR, Fick G, Sutherland LR. Azathioprine for maintaining remission of Crohn's disease. *Cochrane Database Syst Rev* 2000; (2): CD000067.
- [6] Kerstens PJ, Boerbooms AM, Jeurissen ME, de Graaf R, Mulder J, van de Putte LB. Radiological and clinical results of longterm treatment of rheumatoid arthritis with methotrexate and azathioprine. *J Rheumatol* 2000; 27(5): 1148-55.
- [7] Kader HA, Mascarenhas MR, Piccoli DA, Stouffer NO, Baldassano RN. Experiences with 6-mercaptopurine and azathioprine therapy in pediatric patients with severe ulcerative colitis. *J Pediatr Gastroenterol Nutr* 1999; 28(1): 54-8.
- [8] Sood A, Midha V, Sood N, Kaushal V. Role of azathioprine in severe ulcerative colitis: one-year, placebo-controlled, randomized trial. *Indian J Gastroenterol* 2000; 19(1): 14-6.
- [9] Di landro D, Sarzo G, Marchini F. New immunosuppressive treatment in kidney transplantation. *Clin Nephrol* 2000; 53(4): suppl 23-32.
- [10] Amin A, Hamza AA. Hepatoprotective effects of Hibiscus, Rosmarinus and Salvia on azathioprine-induced toxicity in rats. *Life Sci* 2005; 77(3): 266-78.
- [11] César M, María D, Fernández M, Jesús A, Oscar E, Tomás O, et al. Azathioprine Acts upon Rat Hepatocyte Mitochondria and Stress-Activated Protein Kinases Leading to Necrosis: Protective Role of N-Acetyl-L-cysteine. *Journal of Pharmacology And Experimental Therapeutics Fast Forward* 2004; 104: 269-86.
- [12] Lee AU, Farrell GC. Mechanism of azathioprine-induced injury to hepatocytes: roles of glutathione depletion and mitochondrial injury. *J Hepatol* 2001; 35(6): 756-64.
- [13] Sweetman SC, Blake PS, Parsons AV (eds). Martindale's In: the Complete Drug Reference. 33rd Ed. London: Pharmaceutical Press; 2002. p. 470-572.

- [14] Park SW, Lee SM. Antioxidant and prooxidant properties of ascorbic acid on hepatic dysfunction induced by cold ischemia/reperfusion. *Eur J Pharmacol* 2008; 580(3): 401-6.
- [15] Watanabe A, Hobara N, Tobe K, Endo H, Nagashima H. Biochemical and morphological study on hepatotoxicity of azathioprine in rat. *Acta Med Okayama* 1979; 33(1): 5-14.
- [16] Sun C, Chen D, Qu Z, Hao J, Wang J. [Protective effects of radix Salviae miltiorrhizae on azathioprine hepatotoxicity in rats]. *Zhongguo Zhong Yao Za Zhi* 1996; 21(8): 496-8, 512.
- [17] El-Sokkary GH. Melatonin and vitamin C administration ameliorate diazepam-induced oxidative stress and cell proliferation in the liver of rats. *Cell Prolif* 2008; 41(1): 168-76.
- [18] Gonzalez-Reyes S, Martinez L, Martinez-Calonge W, Fernandez-Dumont V, Tovar JA. Effects of antioxidant vitamins on molecular regulators involved in lung hypoplasia induced by nitrofen. *J Pediatr Surg* 2006; 41(8): 1446-52.
- [19] Lee WY, Lee JS, Lee SM. Protective effects of combined ischemic preconditioning and ascorbic acid on mitochondrial injury in hepatic ischemia/reperfusion. *J Surg Res* 2007; 142(1): 45-52.
- [20] Noyan S, Cavusoglu I, Minbay FZ. The effect of vitamin A on CCl4-induced hepatic injuries in rats: a histochemical, immunohistochemical and ultrastructural study. *Acta Histochem* 2006; 107(6): 421-34.
- [21] Amouoghli Tabrizi B, Mohajeri D, Mousavi G, Farajzade F, Khodadadi A, Alizade S.B, Reihani B. Biochemical and Pathological Study of Protective Effect of Vitamin E in Azathioprine-Induced Hepatotoxicity in Rat. *J Bio Sci* 2009; 9(4): 339-44.
- [22] Madhyastha S, Bairy KL, Somayaji SN. Protective Effect of Vitamin A on Methotrexate Induced Micronuclei. *Iranian Journal of Pharmacology & Therapeutics* 2007; 6(1): 1-4.