

## بررسی خواص مکانیکی و تراکم استخوان درشت نی سوراخ شده خرگوش طی روند ترمیم

بهزاد یثربی<sup>۱\*</sup>، علی استکی<sup>۲</sup>، علی اکبر شرفی<sup>۳</sup>، گیتی ترکمان<sup>۴</sup>، آزاده شادمهر<sup>۵</sup>

### خلاصه

**سابقه و هدف:** با توجه به تحقیقات انجام شده چنین به نظر می‌رسد که عامل زمان در ترمیم بافت استخوانی تخریب شده به روش استئوتومی در شرایط In Vivo حیوانی، موثر بوده است. هدف از این مطالعه تجربی، بررسی خصوصیات مکانیکی و رادیوگرافی قسمت میانی تنه استخوان درشت نی سوراخ شده خرگوش، در طی روند ترمیم می‌باشد.

**مواد و روش‌ها:** در این تحقیق از ۱۲ خرگوش سفید نر بالغ با نژاد نیوزیلندی استفاده شد. ابتدا با استفاده از مت‌های مخصوص ایمپلانت دندان، سوراخی به قطر ۲ میلی‌متر در قسمت میانی تنه استخوان درشت نی راست هر یک از خرگوش‌ها، ایجاد شد. استخوان درشت نی پای چپ حیوانات به عنوان پای کنترل انتخاب گردید. رادیوگرافی از هر دو پای راست و چپ در زمان‌های مختلف (بلافاصله، دو، چهار و شش هفته) بعد از جراحی انجام گرفت. سپس تراکم رادیوگرافی در سه ناحیه داخلی، میانی و خارجی سوراخ ایجاد شده، اندازه‌گیری شد. هر دو هفته یک بار بعد از جراحی، ۴ سر از خرگوش‌ها کشته شدند. پس از خارج کردن استخوان درشت نی راست و چپ آنها، شاخص‌های مکانیکی سفتی، بار نهایی و جا به جایی در بار نهایی استخوان نیز اندازه‌گیری شد.

**نتایج:** نتایج نشان داد که در طی ترمیم استخوان، تراکم رادیوگرافی نواحی داخلی و خارجی سوراخ ایجاد شده در قسمت میانی تنه استخوان درشت نی راست در مقایسه با همان نواحی در پای کنترل دارای اختلاف معنی‌دار بود ( $p < 0/05$ ) و بعد از گذشت شش هفته به مقدار تراکم پای کنترل نزدیک شد ( $p > 0/05$ ). همچنین تراکم رادیوگرافی ناحیه میانی سوراخ ایجاد شده در پای راست، در مقایسه با همان ناحیه در پای کنترل، دارای اختلاف معنی‌دار بود ( $p < 0/05$ ) و بعد از گذشت چهار هفته به مقدار تراکم پای کنترل رسید ( $p > 0/05$ ). شاخص‌های سفتی، بار نهایی و جا به جایی در بار نهایی پای جراحی شده، در مقایسه با پای کنترل اختلاف معنی‌داری نداشت ( $p > 0/05$ ).

**نتیجه‌گیری:** این مطالعه نشان داد ترمیم استخوان اسفنجی سریع‌تر از استخوان متراکم صورت می‌پذیرد. همچنین شاخص تراکم رادیوگرافی نسبت به شاخص‌های مکانیکی، روند ترمیم را با اختلاف معنی‌داری نشان می‌دهد.

**واژگان کلیدی:** استخوان درشت نی، روند ترمیم، خواص مکانیکی، تراکم و خرگوش

۱- دانشجوی دکتری تخصصی مهندسی پزشکی، گرایش بیومکانیک دانشگاه آزاد اسلامی واحد علوم و تحقیقات.

۲- دانشیار گروه مهندسی و فیزیک پزشکی دانشکده پزشکی دانشگاه علوم پزشکی شهید بهشتی.

۳- دانشیار گروه رادیولوژی دانشکده پیراپزشکی دانشگاه علوم پزشکی ایران.

۴- استادیار گروه فیزیوتراپی دانشکده پزشکی دانشگاه تربیت مدرس.

۵- استادیار گروه فیزیوتراپی دانشکده توانبخشی دانشگاه علوم پزشکی تهران.

\* نویسنده مسؤل: بهزاد یثربی

آدرس: تهران، میدان پونک، بلوار میرزا بابایی، بلوار عدل، خ گلزار یکم، دانشکده مهندسی پزشکی، دانشگاه آزاد اسلامی، واحد علوم تحقیقات.

پست الکترونیک: Mebyas@yahoo.com

تلفن: ۰۹۱۴ ۴۱۷ ۱۹۳۳

تاریخ دریافت: ۸۵/۵/۸

دورنویس: ۰۲۱ ۴۴۴۷۴۳۱۹

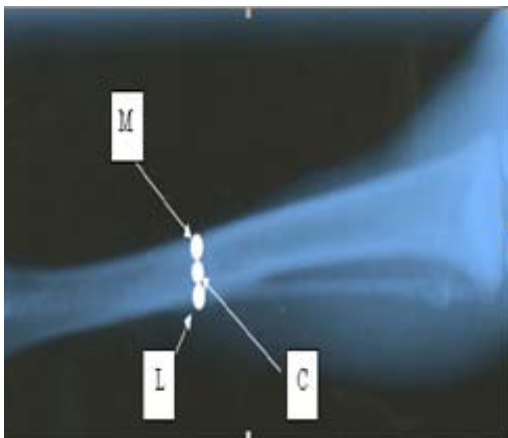
تاریخ پذیرش نهایی: ۸۵/۱۰/۴

### مقدمه

عامل زمان را در ترمیم شکستگی استخوان تایید کردند. نکته قابل بحث این است که در تمامی تحقیقات صورت گرفته، جهت شبیه‌سازی شکستگی، در شرایط In Vivo حیوانی، از روش استئوتومی استفاده شده است [۱،۵]. حال این سوال مطرح می‌گردد که در صورت تغییر نحوه ایجاد آسیب در استخوان، آیا عامل زمان

تحقیقات انجام گرفته بر روی ترمیم شکستگی‌های استخوانی، بیانگر این موضوع است که عامل زمان در روند بهبودی موثر می‌باشد. این نتیجه، حاصل انجام آزمایشات خواص مکانیکی و رادیوگرافی ناحیه شکستگی بوده که هر دو نوع آزمایش، تاثیر

درشت نی پای چپ تمامی خرگوش‌ها بدون ایجاد آسیب، به عنوان پای کنترل در نظر گرفته شد. حیوانات بر اساس زمان‌بندی به سه گروه چهارتایی: دو، چهار و شش هفته بعد از عمل تقسیم شدند. رادیوگرافی در نمای خلفی قدامی، به منظور بررسی تراکم، از تک تک خرگوش‌ها از زمان بلافاصله بعد از عمل تا زمان مقرر کشتن آنها، هر دو هفته یک بار انجام گرفت [۱۳، ۱۲، ۳]. با استفاده از یک دستگاه تراکم سنج (Konica, PDA-85) ساخت کشور ژاپن)، تراکم رادیوگرافی‌ها با استفاده از فرمول  $D = \text{Log} \frac{I_0}{I}$  (D=تراکم،  $I_0$ =شدت نور تابشی و  $I$ =شدت نور عبوری) به عمل آمده از استخوان درشت نی، در سه ناحیه داخلی، میانی و خارجی سوراخ ایجاد شده، اندازه‌گیری شد (شکل شماره ۱).



شکل ۱- نواحی داخلی (M)، میانی (C) و خارجی (L) سوراخ ایجاد شده در قسمت میانی استخوان درشت نی را که تراکم سنجی شده است

سهس هر یک از حیوانات در پایان زمان‌های دو، چهار و شش هفته، کشته شده و هر دو استخوان درشت نی راست و چپ آنها خارج و در داخل محلول سرم فیزیولوژی جهت انجام آزمون مکانیکی به آزمایشگاه بیومکانیک بافت سخت دانشگاه تربیت مدرس منتقل گردید. با استفاده از دستگاه استاندارد آزمون خمش سه نقطه (Zwick ساخت کشور آلمان)، اطلاعات مکانیکی شامل بار نهایی (Ultimate load)، جا به جایی در بار نهایی (Elongation in ultimate load) و سفتی (Stiffness)، اندازه شیب بین ۳۰ تا ۶۰٪ بار نهایی) قسمت میانی تنه هر یک از استخوان‌ها اندازه‌گیری شد (نمودار شماره ۱).

همانند روش استئوتومی بر خواص مکانیکی و اطلاعات رادیوگرافی تاثیرگذار است؟ با توجه به این که در شکستگی‌های باز استخوان‌های بلند، به ویژه استخوان‌های بلند اندام تحتانی که انتقال‌دهنده نیروی وزن بدن هستند، از فیکساتورهای خارجی استفاده می‌شود، جهت نصب فیکساتور از طریق پیچ‌ها و یا پین‌ها نیاز به ایجاد سوراخ‌هایی در بالا و پایین ناحیه شکستگی است. پس از بهبودی نسبی ناحیه شکستگی با تشخیص پزشک معالج، فیکساتور برداشته می‌شود. به دنبال برداشتن فیکساتور، محل پیچ‌ها یا پین‌ها، به صورت سوراخ توخالی باقی می‌ماند که این امر موجب کاهش سطح استخوان در آن نواحی و متعاقب آن، موجب کاهش استحکام لازم استخوان جهت تحمل بار می‌گردد که این امر احتمال شکستگی در این نواحی را افزایش می‌دهد [۶، ۷]. با توجه به موارد فوق، مطالعه‌ای به منظور بررسی خواص مکانیکی و تراکم استخوان درشت نی سوراخ شده خرگوش، طی روند ترمیم انجام شد.

#### مواد و روش‌ها

در این مطالعه تجربی، از ۱۲ خرگوش سفید نر بالغ با نژاد نیوزیلندی به وزن تقریبی دو کیلوگرم استفاده شد. همچنین با توجه به اینکه اکثر مطالعات انجام گرفته در زمینه ترمیم شکستگی به روش استئوتومی، بر روی قسمت میانی تنه استخوان درشت نی بوده است، لذا در این تحقیق نیز قسمت میانی استخوان درشت نی به عنوان مدل مطالعاتی استفاده گردید [۲، ۴]. ابتدا با استفاده از تزریق عضلانی داروی بیهوشی شامل مخلوط کتامین (۳۲/۵mg/kg) و زایلزین (۷/۲ mg/kg) در حیوانات، بیهوشی عمومی ایجاد شد. سپس تحت شرایط استریل، پای راست تمامی خرگوش‌ها در قسمت میانی تنه استخوان درشت نی، از داخل به خارج سوراخ گردید. به دلیل ضخامت بسیار کم بافت نرم (تقریباً ۲ میلی‌متر) در این قسمت از استخوان، عمل سوراخ کردن بدون ایجاد شکاف در بافت نرم صورت گرفت. برای ایجاد سوراخ از دستگاه دریل ظرف‌کاری (Minicraft ساخت کشور انگلستان) با حداکثر سرعت چرخش ۳۰۰۰۰ دور در دقیقه و نیز مته‌های مخصوص ایمپلانت دندان به قطر ۲ میلی‌متر استفاده شد. با استفاده از این دستگاه و با توجه به این که قطر تقریبی قسمت میانی استخوان درشت نی در راستای داخلی خارجی، ۸ میلی‌متر می‌باشد، ایجاد سوراخ ۲ میلی‌متری با ریسک کمتری برای ایجاد ترک در دیواره استخوانی همراه بود [۸]. انتخاب حداکثر سرعت چرخش نیز به علت کاهش ایجاد گرما در ناحیه و جلوگیری از آسیب دیدن سلول‌های بافت استخوانی بود [۹، ۱۰، ۱۱]. استخوان

جدول ۲- میانگین و انحراف معیار تراکم ناحیه خارجی سوراخ ایجاد شده در قسمت میانی تنه استخوان درشت نی

گروه مورد مطالعه	بلافاصله بعد از جراحی	دو هفته بعد از جراحی	چهار هفته بعد از جراحی	شش هفته بعد از جراحی
پای جراحی شده	۰/۸۸ ± ۰/۰۳۹	۰/۹۲ ± ۰/۰۳	۰/۹۴ ± ۰/۰۲	۰/۹۵ ± ۰/۰۱۵
پای کنترل	۰/۹۹ ± ۰/۰۰۸	۰/۹۹ ± ۰/۰۰۹	۰/۹۹ ± ۰/۰۰۹	۰/۹۹ ± ۰/۰۰۶
P	۰/۰۰۲	۰/۰۰۲	۰/۰۱۱	۰/۰۶۶

الف) تراکم استخوانی در ناحیه میانی پای جراحی شده بلافاصله بعد از جراحی در مقایسه با پای کنترل، اختلاف معنی دار داشت ( $p < ۰/۰۵$ ) ولی در زمان‌های دو، چهار و شش هفته بعد از جراحی اختلاف معنی داری مشاهده نگردید ( $p > ۰/۰۵$ )، (جدول شماره ۳).

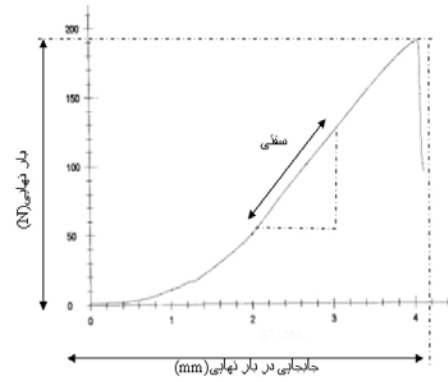
جدول ۳- میانگین و انحراف معیار تراکم ناحیه میانی سوراخ ایجاد شده در قسمت میانی تنه استخوان درشت نی

گروه مورد مطالعه	بلافاصله بعد از جراحی	دو هفته بعد از جراحی	چهار هفته بعد از جراحی	شش هفته بعد از جراحی
پای جراحی شده	۰/۹۵ ± ۰/۰۱۲	۰/۹۷ ± ۰/۰۱۷	۰/۹۹ ± ۰/۰۱۱	۰/۹۹ ± ۰/۰۱۱
پای کنترل	۰/۹۹ ± ۰/۰۰۹	۰/۹۹ ± ۰/۰۰۸	۰/۹۹ ± ۰/۰۰۹	۰/۹۹ ± ۰/۰۰۵
P	۰/۰۰۲	۰/۰۵۴	۱	۰/۷۸

نتایج حاصل از آزمون خمش سه نقطه در طول زمان ترمیم آشکار ساخت که: الف) میانگین شاخص سفتی در پای جراحی شده و پای کنترل در طی این زمان متغیر بود. میانگین شاخص سفتی پای جراحی شده، در زمان‌های دو، چهار و شش هفته بعد از جراحی در مقایسه با پای کنترل اختلاف معنی دار نداشت ( $p > ۰/۰۵$ )، (جدول شماره ۴).

جدول ۴- میانگین و انحراف معیار شاخص سفتی (N/mm) سوراخ ایجاد شده در قسمت میانی تنه استخوان درشت نی

گروه مورد مطالعه	دو هفته بعد از جراحی	چهار هفته بعد از جراحی	شش هفته بعد از جراحی
پای جراحی شده	۴۷/۰۴ ± ۸/۶۹	۴۳/۱۸ ± ۷/۳۴	۴۸/۲۴ ± ۱۰/۵۶
پای کنترل	۵۳/۵۱ ± ۴/۷۱	۴۸/۷۸ ± ۵/۶۳	۵۷/۳۵ ± ۱۲/۱۶
P	۰/۱۴	۰/۰۶	۰/۰۶



نمودار ۱- شاخص‌های مکانیکی استخراج شده از نمودار نیرو- جا به جایی حاصل از آزمون خمش سه نقطه

در نهایت شاخص‌های رادیوگرافی و مکانیکی با استفاده از نرم‌افزار SPSS به دو روش توصیفی و غیر پارامتری (آزمون Wilcoxon) از لحاظ آماری مورد ارزیابی قرار گرفتند.

### نتایج

نتایج حاصل از آزمون سنجش تراکم حاکی از آن بود که در طول روند ترمیم، میانگین تراکم در هر سه ناحیه داخلی، میانی و خارجی قسمت میانی تنه استخوان درشت نی، در پای جراحی شده افزایش یافت و پس از مدت چهار تا شش هفته بعد از جراحی به میانگین تراکم پای کنترل نزدیک شد، در حالی که میانگین تراکم استخوان پای کنترل همیشه ثابت بود. میانگین تراکم استخوانی در نواحی داخلی و خارجی پای جراحی شده در زمان‌های بلافاصله، دو و چهار هفته بعد از جراحی در مقایسه با پای کنترل، اختلاف معنی دار داشت ( $p < ۰/۰۵$ ) ولی در زمان شش هفته بعد از جراحی اختلاف معنی داری مشاهده نگردید ( $p > ۰/۰۵$ )، (جدول شماره ۱ و ۲).

جدول ۱- میانگین و انحراف معیار تراکم ناحیه داخلی سوراخ ایجاد شده در قسمت میانی تنه استخوان درشت نی

گروه مورد مطالعه	بلافاصله بعد از جراحی	دو هفته بعد از جراحی	چهار هفته بعد از جراحی	شش هفته بعد از جراحی
پای جراحی شده	۰/۸۸ ± ۰/۰۲۷	۰/۹۲ ± ۰/۰۲۶	۰/۹۴ ± ۰/۰۲۴	۰/۹۵ ± ۰/۰۰۹
پای کنترل	۰/۹۹ ± ۰/۰۰۱	۰/۹۹ ± ۰/۰۰۸	۰/۹۹ ± ۰/۰۰۹	۰/۹۹ ± ۰/۰۰۷
P	۰/۰۰۲	۰/۰۰۲	۰/۰۱۱	۰/۰۵۹

به دست آمده، چنین استنباط می‌گردد که گذشت زمان باعث افزایش تراکم رادیوگرافی و بهبودی ناحیه آسیب دیده است به گونه‌ای که سرعت ترمیم در مدت زمان ۲ تا ۴ هفته اول بعد از آسیب بسیار بالا است که این نتیجه با نتایج اعلام شده توسط سایر محققین همخوانی دارد به طوری که آقای دیوید جی لیتل و همکارانش نیز در سال ۲۰۰۳ میلادی با تحقیق بر روی تاثیرات داروی ضد پوکی استخوان، به این نتیجه رسیدند که بیشترین سرعت ترمیم استخوان در ناحیه استئوتومی شده درشت نی خرگوش بدون مصرف دارو، در مدت زمان ۲ تا ۴ هفته اتفاق می‌افتد [۲، ۳، ۵، ۱۴]. در تغییرات این شاخص‌ها، با گذشت زمان، اختلاف معنی‌داری مشاهده نگردید که این نتیجه با نتایج اعلام شده توسط برخی از محققین تفاوت دارد به طوری که آقای یاسوشی هارا و همکارانش در سال ۲۰۰۳ میلادی با تحقیق بر روی تغییرات خواص مکانیکی ناحیه استئوتومی شده درشت نی سگ به این نتیجه رسیدند که خواص مکانیکی در طی گذشت زمان تغییر می‌یابد که بیشترین تغییرات در مدت زمان ۲ تا ۴ هفته می‌باشد [۲]. بدین ترتیب مشاهده می‌گردد که با توجه به نتایج حاصل از آزمون خمش سه نقطه، تغییرات خواص مکانیکی ناحیه آسیب دیده استخوان در دو روش استئوتومی و سوراخ کردن، با یکدیگر تفاوت دارد. اگرچه در این تحقیق با توجه به تغییر میانگین شاخص‌های مذکور با افزایش زمان و نیز نتایج حاصل از تحلیل آماری، چنین به نظر می‌رسد که با افزودن تعداد نمونه‌ها شاید بتوان ارزیابی دقیق‌تری در مورد شاخص‌های مکانیکی به دست آورد. در این پژوهش نتایج حاصل از رادیوگرافی و آزمون خمش سه نقطه، با یکدیگر همخوانی ندارد که این امر با نتایج سایر محققین که تایید کردند روش‌هایی نظیر سنجش تراکم استخوان، رادیوگرافی، توموگرافی کامپوتری و آزمون خمش سه نقطه مورد استفاده در طول مدت زمان انجام آزمایش، همگی روند رشد استخوان و ترمیم ناحیه آسیب دیده به روش استئوتومی را نشان می‌دهند، تفاوت دارد [۱۳، ۱۴، ۱۵، ۱۶]. به نظر تیم تحقیق، علت این مساله می‌تواند تفاوت در نوع آسیب ایجاد شده در استخوان باشد، بدین ترتیب که در روش استئوتومی، دو قطعه استخوانی به طور کامل از یکدیگر جدا شده و با استفاده از فیکساتور خارجی در فاصله‌ای معین، کنار یکدیگر قرار می‌گیرند. لذا با گذشت زمان، رشد بافت استخوانی در فضای خالی بین دو قطعه استخوانی، موجب ایجاد تغییرات محسوسی در خواص مکانیکی ناحیه آسیب دیده می‌گردد. ولی در روش سوراخ کردن، با توجه به حضور بافت استخوانی سالم در اطراف سوراخ ایجاد شده، تاثیر رشد بافت استخوانی در طول زمان، بر خواص مکانیکی

(ب) میانگین شاخص بار نهایی در پای جراحی شده با افزایش زمان، افزایش یافت و پس از مدت شش هفته بعد از جراحی به میانگین بار نهایی پای کنترل نزدیک شد. میانگین شاخص بار نهایی پای کنترل در این ناحیه با افزایش زمان تقریباً ثابت بود. میانگین شاخص بار نهایی استخوان درشت نی پای جراحی شده، در زمان‌های دو، چهار و شش هفته بعد از جراحی در مقایسه با پای کنترل اختلاف معنی‌دار نداشت ( $p > 0.05$ )، (جدول شماره ۵).

جدول ۵ - میانگین و انحراف معیار شاخص بار نهایی (N) سوراخ ایجاد شده در قسمت میانی تنه استخوان درشت نی

گروه مورد مطالعه	زمان		
	دو هفته بعد از جراحی	چهار هفته بعد از جراحی	شش هفته بعد از جراحی
پای جراحی شده	۱۳۷/۱۶±۲۱/۲۱	۱۳۷/۳۸±۱۵/۶۹	۱۷۱/۹۶±۳۲/۱۷
پای کنترل	۱۷۳/۶۶±۱۴/۴۹	۱۸۱/۳۴±۱۶/۳۱	۱۷۶/۲۹±۲۸/۲۲
عدد P	۰/۰۶	۰/۰۶	۰/۷۱

(ج) میانگین شاخص جا به جایی در بار نهایی در پای جراحی شده با افزایش زمان، کاهش یافت و پس از مدت شش هفته بعد از جراحی به میانگین شاخص جا به جایی در بار نهایی پای کنترل نزدیک شد. میانگین شاخص جا به جایی در بار نهایی پای کنترل در این ناحیه با افزایش زمان تقریباً ثابت بود. میانگین شاخص جا به جایی در بار نهایی پای جراحی شده، در زمان‌های دو، چهار و شش هفته بعد از جراحی در مقایسه با پای کنترل اختلاف معنی‌دار نداشت ( $p > 0.05$ )، (جدول شماره ۶).

جدول ۶ - میانگین و انحراف معیار شاخص جا به جایی در بار نهایی (mm) سوراخ ایجاد شده در قسمت میانی تنه استخوان درشت نی

گروه مورد مطالعه	زمان		
	دو هفته بعد از جراحی	چهار هفته بعد از جراحی	شش هفته بعد از جراحی
پای جراحی شده	۵/۳۴±۰/۳۰	۳/۷۹±۰/۳۹	۴/۱۱±۰/۲۱
پای کنترل	۴/۱۹±۰/۲۰	۴/۰۹±۰/۳۵	۴/۱۶±۰/۲۸
عدد P	۰/۷۱	۰/۴۶	۰/۸۵

## بحث

در انجام این مطالعه تجربی، صحت این فرضیات که در طی روند ترمیم، تراکم استخوانی در سه ناحیه داخلی، میانی و خارجی محل تخریب و همچنین، سفتی و بار نهایی در قسمت سوراخ شده افزایش و همزمان، جا به جایی در بار نهایی آن قسمت، کاهش می‌یابد، مورد بررسی قرار گرفت. با توجه به نتایج

ارزیابی شاخص تراکم رادیوگرافی مناسب است ولی پیشنهاد می‌گردد مطالعات بعدی با تعداد نمونه‌های بیشتری صورت گیرد تا با مقایسه اطلاعات رادیوگرافی و مکانیکی به دست آمده از آنها با نتایج این مطالعه، مناسب‌ترین روش ارزیابی ترمیم ناحیه سوراخ شده در استخوان مشخص گردد.

#### تشکر و قدردانی

تیم تحقیق از زحمات کلیه همکاران و کارکنان مرکز نگهداری حیوانات آزمایشگاهی و گروه رادیولوژی دانشگاه علوم پزشکی ایران، آزمایشگاه بیومکانیک بافت سخت و گروه فیزیوتراپی دانشگاه تربیت مدرس، انستیتو پاستور ایران، آزمایشگاه بیومکانیک دانشگاه آزاد اسلامی واحد علوم و تحقیقات تهران و گروه مهندسی و فیزیک پزشکی دانشگاه علوم پزشکی شهید بهشتی کمال تشکر و قدردانی را دارد.

ناحیه آسیب دیده به خوبی مشاهده نمی‌شود. با مقایسه روند رشد در سه ناحیه داخلی، میانی و خارجی سوراخ ایجاد شده در استخوان، و نیز با توجه به آناتومی استخوان‌های دراز در خرگوش که مبین وجود لایه نازکی از استخوان اسفنجی در قسمت داخلی دیواره ناحیه مورد مطالعه است، چنین به نظر می‌رسد که ترمیم استخوان اسفنجی سریع‌تر از استخوان متراکم صورت می‌پذیرد. همچنین روند ترمیم استخوان سوراخ شده در دو هفته اول بیشتر بوده و در این مدت تراکم استخوان ناحیه آسیب دیده به تراکم استخوان سالم نزدیک می‌شود، [۱۷] بنابراین، توصیه می‌گردد ناحیه سوراخ شده حداقل به مدت دو هفته تحت مراقبت باشد.

#### نتیجه‌گیری

این مطالعه نشان داد که در بررسی روند ترمیم ناحیه سوراخ شده در استخوان، با تعداد نمونه‌های کم، استفاده از روش

#### References:

- [1] Kim JC. Crawford Downs J. Azula ME. Devon Graham H 3rd. Time scale for periosteal readhesion after brow lift. *Laryngoscope* 2004; 144: 50-55.
- [2] Hara Y. Nakamura T. Fukuda H. Havada Y. Nezu Y. Tagawa M. Changes of biomechanical characteristics of the bone in experimental tibial osteotomy model in the dog. *J Vet Med Sci* 2003; 65: 103-107.
- [3] Blokhuis TJ. Den boer FC. Bramer JA. Van Lingen A. Roos JC. Bakker FC. Evaluation of strength of healing fractures with dual energy Xray absorptiometry. *Clin Orthop Relat Res* 2000; 380: 260-268.
- [4] Park SH. O'connor K. Sung R. McKellp H. Sarmiento A. Comparison of healing process in open osteotomy model and closed fracture model. *J Orthop Trauma* 1999; 13: 114-120.
- [5] Forriol F. Iglesias A. Arias M. Agurreta D. Canadell J. Relationship between radiologic morphology of the bone lengthening formation and its complications. *J Pediatr Orthop B* 1999; 8: 292-298.
- [6] Hedin H. Hjorth K. Larsson S. Nilsson S. Radiological outcome after external fixation of 97 femoral shaft fractures in children. *Injury* 2003; 34: 287-292.
- [7] Lindahl J. Hitvensalo E. Bostman O. Santavirta S. Failure of reduction with an external fixator in the management of injuries of the pelvic ring. Long-term evaluation of 110 patients. *J Bone Joint Surg Br* 1999; 81: 955-962.
- [8] Michael W, Chapman, editors. Chapman's orthopaedic surgery: Williams & Wilkins; 2001.
- [9] Iyer S. Weiss C. Mehta A. Effects of drill speed on heat production and the rate and quality of bone formation in dental implant osteotomies. Part II: Relationship between drill speed and healing. *Int J Prosthodont* 1997; 10: 536-540.
- [10] Watanabe F. Tawada Y. Komatsu S. Hata Y. Heat distribution in bone during preparation of implant sites: heat analysis by real-time thermography. *Int J Oral Maxillofac Implants* 1992; 7: 212-219.
- [11] Abouzgia MB. Symington JM. Effect of drill speed on bone temperature. *Int J Oral Maxillofac Surg* 1996; 25: 394-399.
- [12] Heybeli N. Yesildag A. Oyar O. Gulsoy UK. Tekinsoy MA. Mumeu EF. Diagnostic ultrasound treatment increases the bone fracture-healing rate in an internally fixed rat femoral osteotomy model. *J Ultrasound Med* 2002; 21: 1327-1333.
- [13] Busse JW. Bhandari M. Kulkarni AV. Tunks E. The effect of low-intensity pulsed ultrasound therapy on time to fracture healing: a meta-analysis. *Clin J Sport Med* 2003; 13: 127.
- [14] Little DG. Smith NC. Williams PR. Briody JN. Bilston LE. Smith EJ. et al. Zoledronic acid prevents osteopenia and increases bone strength in a rabbit model of distraction osteogenesis. *J BMR* 2003; 18: 1300-1307.
- [15] Sakurakichi K. Tsuchiya H. Uehara K. Yamashiro T. Tomita K. Azuma Y. Effects of timing of low-intensity pulsed ultrasound on distraction osteogenesis. *J Orthop Res* 2004; 22: 395-403.
- [16] Uglow MG. Peat RA. Hile MS. Bilston LE. Smith EJ. Little DG. Low-intensity ultrasound stimulation in distraction osteogenesis in rabbits. *Clin Orthop* 2003; 417: 303-312.
- [17] John E, Harkness DM. The biology and medicine of rabbits and rodents: Boca Raton: 1983.