

بررسی هیستوپاتولوژیکی تاثیر داروی ایبوپروفن بر ترومای ناشی از جراحی معده موش صحرائی

داریوش مهاجری^{۱*}، غفور موسوی^۲، میر هادی خیاط نوری^۳، علی آصفی^۴

خلاصه

سابقه و هدف: امروزه بهبود سریع زخم‌های جراحی به منظور کاهش عوارض زخم از جمله درد، مورد توجه محققین می‌باشد. یکی از روش‌های موثر در بهبود و التیام سریع زخم‌ها، استفاده از داروهای صناعی می‌باشد. هدف از این مطالعه، بررسی هیستوپاتولوژیکی اثرات داروی ایبوپروفن به عنوان یک مهار کننده غیر اختصاصی آنزیم سیکلواکسیژناز I و II بر روند ترمیم متعاقب ترومای ایجاد شده توسط جراحی در نسج نرم معده است. **مواد و روش‌ها:** برای انجام این مطالعه تجربی آزمایشگاهی، ۱۵ سر موش صحرائی نر نژاد ویستار در سه گروه ۵ تایی توزیع گردید. به منظور ایجاد تروما یک برش گاستروتومی یک سانتی‌متری در خم بزرگ معده هر یک از موش‌ها ایجاد، سپس در دو لایه بخیه زده شد. بعد از عمل جراحی، موش‌های گروه تیمار با دارو، روزانه و به مدت ۱۵ روز داروی ایبوپروفن را با دز ۳۰ میلی‌گرم به‌ازای هر کیلوگرم وزن بدن که در ۱۰ میلی‌لیتر به‌ازای هر کیلوگرم وزن بدن DMSO ۵٪ حل شده بود، به صورت خوراکی دریافت کردند. موش‌های گروه دارونما، DMSO ۵٪ و موش‌های گروه کنترل، سرم فیزیولوژی به میزان ۱۰ میلی‌لیتر به‌ازای هر کیلوگرم وزن بدن به صورت خوراکی به مدت ۱۵ روز دریافت کردند. مطالعه آسیب‌شناسی برای ارزیابی التیام در موش‌های مورد آزمایش که پس از ۱۵ روز تیمار، یوتانایزه گردیده بودند، با استفاده از روش‌های رنگ‌آمیزی هماتوکسیلین - اتوزین و تریکروم ماسون انجام شد. التیام موضع جراحی در گروه‌های مورد مطالعه با در نظر گرفتن فاکتورهای مؤثر در ترمیم نظیر پرولیفراسیون فیبروبلاست‌ها، تشکیل عروق نوساز، نوزایش بافت پوششی و ایجاد کلاژن موجود در نسج ترمیمی با هم مورد مقایسه قرار گرفت. داده‌های به‌دست آمده، به صورت $\text{mean} \pm \text{S.E.M}$ ارائه و اختلاف معنی‌دار بین گروه‌ها توسط آزمون ANOVA و آزمون تعقیبی Bonferroni در سطح معنی‌داری $P < 0/05$ توسط نرم‌افزار آماری SPSS مورد تجزیه و تحلیل قرار گرفت.

نتایج: تعداد فیبروبلاست‌ها و جوانه‌های مویرگی در گروه تیمار با داروی ایبوپروفن به طور معنی‌داری کمتر از گروه‌های کنترل و حلال دارو (DMSO) بودند ($P < 0/05$). اندازه رخنه و شکاف باقی‌مانده موجود در دهانه زخم (Epithelial gap) نیز در گروه تیمار با ایبوپروفن به‌طور معنی‌داری بیشتر از دو گروه دیگر بود ($P < 0/05$). همچنین اختلاف معنی‌داری از لحاظ نسبت کلاژن موجود در نسج ترمیمی، مابین گروه تیمار با ایبوپروفن و گروه‌های شاهد و کنترل حلال دارو برآورد گردید ($P < 0/05$).

نتیجه‌گیری: نتایج این بررسی نشان داد که داروی ایبوپروفن اثر ممانعت‌کننده در ترمیم زخم جراحی معده دارد و بنابراین به‌عنوان یک داروی انتخابی برای استفاده بعد از اعمال جراحی بافت معده حتی به‌عنوان ضد درد نیز پیشنهاد نمی‌گردد.

واژگان کلیدی: ایبوپروفن، ترمیم زخم، معده، موش صحرائی، هیستوپاتولوژی

۱- استادیار پاتولوژی گروه پاتوبیولوژی، دانشکده دامپزشکی دانشگاه آزاد اسلامی واحد تبریز

۲- استادیار جراحی دامپزشکی گروه علوم درمانگاهی دانشکده دامپزشکی دانشگاه آزاد اسلامی واحد تبریز

۳- استادیار فارماکولوژی گروه علوم پایه دانشکده دامپزشکی دانشگاه آزاد اسلامی واحد تبریز

۴- دانش‌آموخته دکترای دامپزشکی دانشکده دامپزشکی دانشگاه آزاد اسلامی واحد تبریز

* نویسنده مسول: داریوش مهاجری

آدرس: دانشکده دامپزشکی دانشگاه آزاد اسلامی واحد تبریز، کدپستی ۱۶۵۵

پست الکترونیک: daryoushmohajeri@yahoo.com

تلفن: ۰۹۱۴۴۱۳۱۸۱۰

دورنویس: ۰۴۱۱۶۳۷۳۹۳۵

تاریخ دریافت: ۸۷/۶/۳۰

تاریخ پذیرش نهایی: ۸۷/۱۰/۲۸

مقدمه

زخم عبارت است از آسیب بافتی که معمولاً توسط عوامل فیزیکی ایجاد می‌شود و باعث از بین رفتن تمامیت و یکپارچگی طبیعی ساختمان‌های بدن می‌گردد. در واقع هدف از ترمیم زخم بازسازی نقص ایجاد شده در بافت‌ها می‌باشد. روندهای بیولوژیک ترمیم زخم دارای ترتیب مشخصی می‌باشند که با یکدیگر همپوشانی نیز داشته و با ایجاد زخم شروع شده و چند ماه ادامه می‌یابد [۱]. یکی از روش‌های موثر در بهبود و التیام زخم، استفاده از داروهای صناعی می‌باشد که با مکانیسم و اثرات مختلف، روی این پدیده تاثیر دارند. فعالیت ضد التهابی این گروه از داروها به طور عمده از طریق مهار بیوستز پروستاگلاندین‌ها صورت می‌پذیرد [۲]. داروهای ضد التهاب غیراستروئیدی به طور وسیع در طب دامپزشکی و پزشکی به کار برده می‌شوند. داروهای ضد التهاب غیر استروئیدی از طریق مهار آنزیم سیکلواکسیژناز و تبدیل اسیدآراشیدونیک به اندوپروواکساید‌های واسط جلوگیری می‌کنند که به تبع آن پروستاگلاندین‌ها سنتز نمی‌شوند. ضد التهاب‌های غیراستروئیدی مختلف احتمالاً مکانیسم‌های اثر دیگری هم دارند که عبارتند از مهار کموتاکسی، تنظیم منفی تولید $IL-1$ ، کاهش تولید رادیکال‌های آزاد و سوپراکساید و تداخل با وقایع داخل سلولی انجام شده با واسطه کلسیم [۳، ۴، ۵]. این نوع داروها به وفور در دسترس هستند، لذا نحوه استفاده از این داروها در طب دامپزشکی و پزشکی بستگی به فواید درمانی و میزان اثرات سوء و سمیت آن‌ها دارد. اخیراً به علت اهمیت بالای این داروها و کاربرد وسیع آن‌ها از لحاظ بالینی در موارد مختلف از جمله کاهش درد و التهاب در آرتروزها و کاهش درد، ادم و التهاب بعد از عمل جراحی و موارد مشابه، سعی شده است از دارویی استفاده شود که حداقل عوارض جانبی اعم از پوکی استخوان، اختلالات گوارشی و کلیوی را داشته باشد [۴، ۵، ۶]. چون داروهای ضد التهاب غیراستروئیدی انتخابی فقط سیکلواکسیژناز II را مهار کرده و حداقل عوارض را دارند، لذا دارای جایگاه خاصی هستند [۷، ۸، ۹]. سیکلواکسیژناز آنزیمی است که در مسیر سنتز پروستاگلاندین‌ها نقش دارد. سیکلواکسیژناز I و II، دو فرم شناخته شده سیکلواکسیژناز هستند. سیکلواکسیژناز I در بسیاری از بافت‌ها تولید می‌شود ولی سیکلواکسیژناز II وقتی ساخته می‌شود که بوسیله لیپوپلی ساکارید و سیتوکنین‌های مشخص و همچنین فاکتورهای رشد و استرس‌های مکانیکی تحریک شود. همچنین سیکلواکسیژناز II می‌تواند به‌طور قابل توجهی در پاسخ به زخم و التهاب نیز ساخته شود. داروهای

ضد التهاب غیر استروئیدی درد و التهاب را به واسطه جلوگیری از فعالیت آنزیم‌های سیکلواکسیژناز I و II کاهش می‌دهند. با توجه به اینکه جلوگیری از آنزیم سیکلواکسیژناز I باعث اثرات جانبی گوارشی و کلیوی می‌شود، اخیراً استفاده از داروهای ضد التهاب غیر استروئیدی انتخابی که به طور اختصاصی تر آنزیم سیکلواکسیژناز II را مهار می‌کنند، توسعه پیدا کرده است. پروستاگلاندین‌ها در طول ترمیم شکستگی‌های استخوان تولید می‌شوند و در حیوانات آزمایشگاهی، معلوم شده است که داروهای ضد التهاب غیراستروئیدی غیر انتخابی ترمیم نسوج سخت را به تاخیر می‌اندازند [۱۰، ۱۱]. این نتایج نشان می‌دهد که پروستاگلاندین‌ها برای شکل‌گیری استخوان ضروری و لازم هستند، لیکن هنوز به طور کامل مشخص نشده است که پروستاگلاندین‌های تولید شده توسط کدام یک از این دو نوع سیکلواکسیژناز برای ترمیم شکستگی مورد نیاز می‌باشد. البته در تحقیقات جدید، به نقش اصلی سیکلواکسیژناز II در این روند اشاره شده است به طوری که، داروهای ضد التهاب غیراستروئیدی انتخابی که سیکلواکسیژناز II را مهار می‌کنند، به دلیل هماهنگی پروستاگلاندین‌های این مسیر با روند ترمیم استخوان، باعث به تعویق افتادن ترمیم در نسوج سخت می‌شوند [۱۰، ۱۲، ۱۳]. به هر حال، هنوز در مورد نقش داروهای ضد التهاب غیر استروئیدی جدید و انتخابی بر روند ترمیم در نسوج سخت، اختلاف نظر وجود دارد ولی در مورد روند ترمیم در نسوج نرم مانند معده اطلاعاتی در دست نمی‌باشد. آنچه که مسلم می‌باشد این است که داروهای ضد التهاب غیر استروئیدی غیر انتخابی به دلیل جلوگیری از تشکیل PGE_2 در ترمیم زخم در معده اختلال ایجاد کرده و روند آنرا به تعویق می‌اندازند. هدف از این تحقیق، بررسی هیستوپاتولوژیک اثرات داروی ایبوپروفن به‌عنوان یک مهارکننده غیراختصاصی سیکلواکسیژناز I و II، بر روند ترمیم متعاقب ترومای ایجاد شده توسط جراحی در نسج نرم معده است. بررسی اثرات هیستوپاتولوژیک داروی ایبوپروفن بر روند ترمیم نسوج نرم، پایه مناسبی را برای مطالعات بیشتر فراهم آورده و زمینه را برای بررسی‌های بالینی، هیستوپاتولوژیک، ایمنوهیستوشیمیایی و سرولوژیک، در مورد اثرات داروهای ضد التهاب غیراستروئیدی جدید دیگر روی روند ترمیم فراهم می‌کند.

مواد و روش‌ها

این مطالعه تجربی آزمایشگاهی، روی ۱۵ سر موش صحرانی نر نژاد ویستار در محدوده وزنی ۳۰۰-۲۵۰ گرم انجام گرفت. این

جهت ریکاوری به قفس بازگردانده شده و آب و غذا در اختیار آنها قرار گرفت. روز بعد از جراحی، در گروه اول ۱۰ میلی لیتر به ازای هر کیلوگرم وزن بدن سرم فیزیولوژی به مدت ۱۵ روز و در یک ساعت معین به صورت گاوآژ به حیوانات خوراندند. در گروه دوم، DMSO ۵٪ با همان حجم به مدت ۱۵ روز به حیوانات خوراندند. در گروه سوم، داروی ایبوپروفن که در ۱۰ میلی لیتر به ازای هر کیلوگرم وزن بدن DMSO ۵٪ حل گردیده بود، به مدت ۱۵ روز به حیوانات به صورت گاوآژ خوراندند. پس از گذشت ۱۵ روز بعد از جراحی، حیوانات با تزریق داخل قلبی دز بالای تیوپنتال سدیم (۲۰ میلی گرم به ازای هر کیلوگرم وزن بدن) معدوم شدند و پس از باز کردن محوطه شکم، معده آن‌ها خارج گردید و موضع جراحی مشخص و برای ارزیابی هیستوپاتولوژیکی نمونه بافتی از محل جراحی به همراه بافت‌های سالم اطراف آن به صورت یک مربع با اضلاع ۱ سانتیمتر جدا گردید و در داخل فرمالین ۱۰٪ قرار داده شد و به آزمایشگاه پاتولوژی ارجاع گردید.

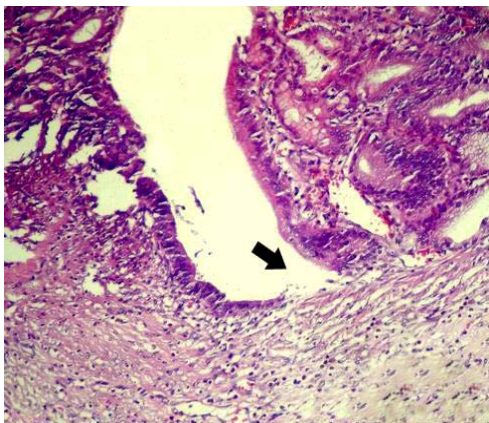
مطالعه آسیب‌شناسی

جهت انجام مطالعات هیستوپاتولوژی، از نمونه‌های بافتی قالب‌گیری شده در پارافین، مقاطع تمام ضخامت پی‌درپی ۵ میکرونی با رنگ آمیزی‌های هماتوکسیلین-ائوزین و تریکروم ماسون تهیه و جهت ارزیابی ترمیم، تحت میکروسکوپ نوری مدل نیکون (ECLIPSE E200، ساخت کشور ژاپن) با عدسی‌های ۴×، ۱۰× و ۴۰× مورد مطالعه قرار گرفتند. به منظور کمی نمودن مختصات هیستوپاتولوژیک و مقایسه وضعیت ترمیم مابین گروه‌های آزمایش، از روش جدیدی در این مطالعه استفاده شد. بدین منظور، عمق نسج ترمیمی در هر مقطع توسط عدسی شیئی میکرومتری با بزرگنمایی ۴۰× محاسبه گردید. سپس یک میدان دید میکروسکوپی در قسمت‌های میانی طول محاسبه شده، انتخاب و تعداد سلول‌های آماسی نوع حاد، فیبروبلاست‌ها و جوانه‌های مویرگی، در بزرگنمایی ۱۰۰× شمارش گردید و نتیجه به صورت تعداد در میلی‌متر مربع ارائه گردید. در همین راستا، برای ارزیابی نوزایش بافت پوششی (Re-Epithelization)، اندازه رخنه و شکاف باقی‌مانده موجود در دهانه زخم (Epithelial gap) که توسط بافت اپی‌تلیال پوشیده نشده بود، با بزرگنمایی ۱۰۰× در هر نمونه اندازه‌گیری و میانگین داده‌ها برای هر گروه محاسبه گردید. در پایان دوره آزمایش جهت

حیوانات از مرکز پرورش حیوانات آزمایشگاهی دانشگاه علوم پزشکی تبریز تهیه گردیدند و برای سازگاری با شرایط محیط قبل از جراحی یک هفته در قفس‌های فایبرگلاس مخصوص در شرایط ۱۲ ساعت روشنایی و ۱۲ ساعت تاریکی و در دمای ۲۳±۲ سانتی‌گراد و دسترسی به مقادیر دلخواه آب و غذا نگهداری شدند. موش‌های صحرایی به سه گروه ۵ تایی به صورت تصادفی تقسیم شدند. گروه اول به عنوان گروه کنترل در نظر گرفته شد. حیوانات این گروه بعد از جراحی سرم فیزیولوژیکی را بصورت گاوآژ دریافت می‌کردند. گروه دوم به عنوان گروه دارونما تعیین شد که بعد از جراحی، DMSO ۵٪ به رتهای این گروه گاوآژ گردید. گروه سوم به عنوان گروه تیمار در نظر گرفته شد که بعد از جراحی، ۳۰ میلی‌گرم به ازای هر کیلوگرم وزن بدن ایبوپروفن ۴۰۰ میلی‌گرمی (ساخت کارخانه داروسازی آریا) به صورت خوراکی به موش‌های صحرایی این گروه گاوآژ گردید. قبل از جراحی به مدت ۲ ساعت پرهیز غذایی کامل داده شد و برای ایجاد بیهوشی از کتامین (Ketamin 10%, Alfasan, Woerden, Holland) به میزان ۵۰ میلی‌گرم به ازای هر کیلوگرم وزن بدن و زایلازین (Xylazine 2%, Alfasan, Woerden, Holland) به میزان ۵ میلی‌گرم به ازای هر کیلوگرم وزن بدن به صورت داخل صفاقی استفاده شد. موش‌های صحرایی به صورت خوابیده به پشت بر روی میز جراحی قرار داده شدند و ناحیه خط وسط شکمی به صورت معمول آماده جراحی گردید. یک برش ۲ سانتیمتری بر روی پوست و عضله خط وسط شکم ایجاد شده و معده از محل برش خارج شد. یک برش ۱ سانتیمتری بر روی خم بزرگ معده ایجاد گردید و لبه‌های برش توسط سالین نرمال شستشو داده شد. محل شکاف توسط نخ بخیه قابل جذب سنتتیک پلی‌گلیکولات ۴-۰ (Polyglycolate, Supabon, SUPA) در دو ردیف بخیه گردید. ردیف اول به منظور قرار گرفتن لبه‌های شکاف در مقابل هم به صورت ساده سرتاسری بخیه شد و ردیف دوم برای جلوگیری از نشت احتمالی مایعات و اسید معده به داخل محوطه شکمی به صورت کوشینگ بخیه شد. خط سفید شکمی به صورت ساده سرتاسری با نخ بخیه قابل جذب سنتتیک پلی‌گلیکولات ۴-۰ و پوست ناحیه نیز توسط نخ بخیه سیلک ۳ صفر ساخت کارخانه سوپا به صورت تکی ساده بخیه گردید. به منظور جلوگیری از بروز عفونت احتمالی ۴۰ هزار واحد پروکائین پنی‌سیلین به صورت داخل عضلانی بعد از اتمام جراحی به حیوانات تزریق گردید. حیوانات

اعظم سطح زخم در گروه شاهد و گروه دارونما، توسط بافت اپی‌تلیال نوساز پوشیده شده بود. این درحالی بود که در گروه تیمار با داروی ایوپروفن سطح زخم کاملاً باز بود و در برخی موارد توسط لخته متشکل از سلول‌های خونی، واریزه بافت‌های نکروتیک و سلول‌های آماسی پوشیده شده بود. فضای زخم نیز در گروه شاهد و گروه دارونما توسط نسج گرانولاسیون پر عروق و پر سلول و مقادیری از رشته‌های کلاژن اشغال گردیده بود. این در حالی است که نسج گرانولاسیون مستقر در فضای زخم گروه تیمار با داروی ایوپروفن حالت ادماتوز داشته و حاوی تعداد فراوانی از سلول‌های آماسی بود (تصاویر ۱ تا ۹).

تعداد فیبروبلاست‌ها و جوانه‌های مویرگی در گروه تیمار با داروی ایوپروفن به طور معنی‌داری ($P < 0/05$) کمتر از گروه‌های شاهد و دارونما بودند (نمودارهای ۱ و ۲). اندازه رخته و شکاف باقی‌مانده موجود در دهانه زخم نیز در گروه تیمار به‌طور معنی‌داری ($P < 0/05$) بیشتر از گروه‌های شاهد و دارونما بود (نمودار ۳). همچنین اختلاف معنی‌داری ($P < 0/05$) از لحاظ نسبت کلاژن موجود در نسج همبندی ترمیمی مابین گروه تیمار با گروه‌های شاهد و دارونما وجود داشت (نمودار ۴).



تصویر ۲- نمای ریزبینی با درشت‌نمایی بیشتر از موضع ترمیم جراحی در گروه شاهد پس از ۱۵ روز. اندازه epithelial gap (فلش) به حداقل رسیده است (رنگ‌آمیزی هماتوکسیلین-ائوزین، درشت‌نمایی $\times 100$).

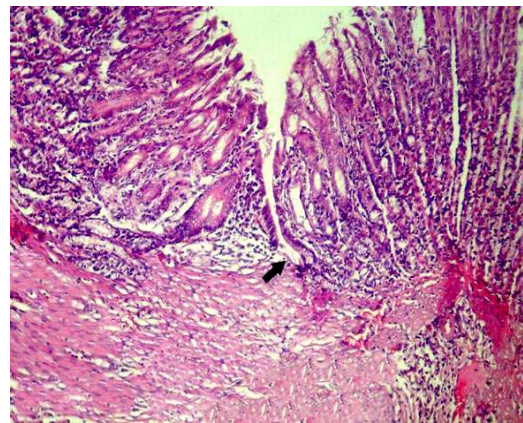
تعیین نسبت کلاژن موجود در نسج ترمیمی به کل بافت ترمیمی، برش‌های رنگ‌آمیزی شده با تریکروم ماسون، با روش خطوط مشبک متقاطع (Lines Intersection Latticed) و با استفاده از عدسی چشمی مشبک (Ocular Latticed Lens) مدل نیکون با بزرگ‌نمایی $\times 100$ مورد مطالعه قرار گرفتند. کلاژن موجود در نسج ترمیمی به کل بافت ترمیمی با استفاده از فرمول تراکم حجمی $X/IP \times 100$ (تعداد تقاطع روی محل مورد نظر = X ، تعداد کل تقاطع در طرح = IP) محاسبه گردید.

تجزیه و تحلیل آماری داده‌ها

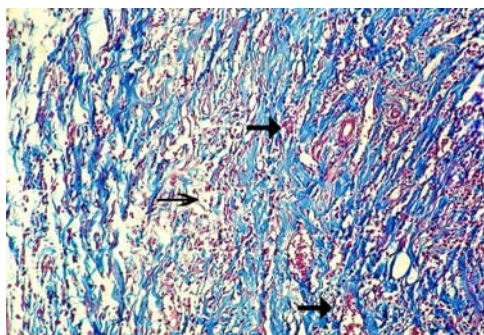
تمامی داده‌های به‌دست‌آمده کمی، به‌صورت $mean \pm S.E.M$ ارائه شد و اختلاف معنی‌دار بین گروه‌ها توسط آزمون آماری ANOVA (one-way analysis of variance) و آزمون تعقیبی Bonferroni و سطح معنی‌داری $P < 0/05$ توسط بسته نرم‌افزاری SPSS ویرایش ۱۳، مورد تجزیه و تحلیل آماری قرار گرفت.

نتایج

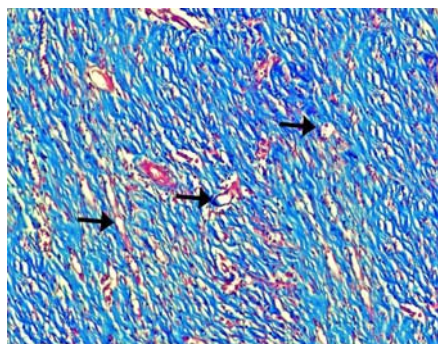
در مشاهدات ریزبینی موضع ترمیم زخم جراحی معده در موش‌های صحرایی گروه‌های مورد مطالعه در پایان دوره، قسمت



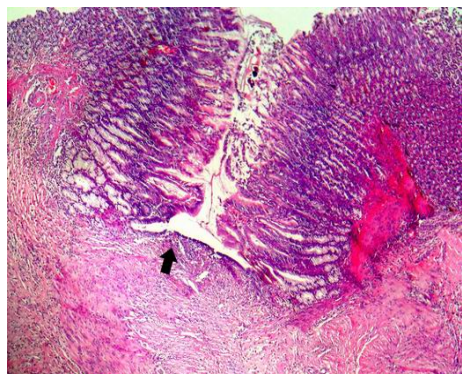
تصویر ۱- نمای ریزبینی از موضع ترمیم جراحی در گروه شاهد پس از ۱۵ روز. اندازه epithelial gap (فلش) به حداقل رسیده و فضای زخم به‌طور کامل توسط نسج گرانولاسیون بالغ پر شده است (رنگ‌آمیزی هماتوکسیلین-ائوزین، درشت‌نمایی $\times 40$).



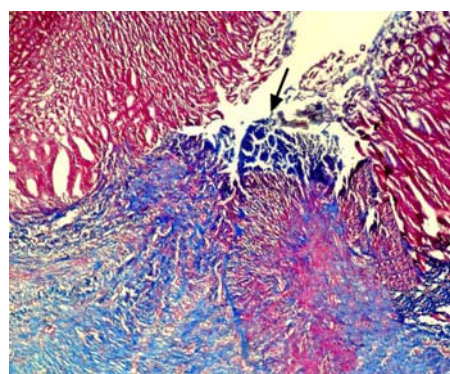
تصویر ۶- نمای ریزبینی با درشت‌نمایی بیشتر از نسج گرانولاسیون موجود در فضای زخم در گروه تیمار با ایبوپروفن پس از ۱۵ روز. نسج گرانولاسیون شدیداً ادما توز بوده (فلش نازک) و مقادیر فراوانی از سلول‌های آماسی توأم با خونریزی‌های پراکنده (فلش‌های ضخیم) مشاهده می‌شود (رنگ‌آمیزی تریکروم ماسون، درشت‌نمایی $\times 100$).



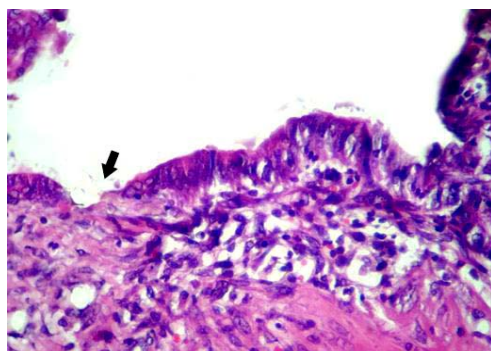
تصویر ۳- نمای ریزبینی از موضع ترمیم جراحی در گروه شاهد پس از ۱۵ روز. فضای زخم به‌طور کامل توسط نسج گرانولاسیون با عروق نوساز فراوان (فلش‌ها) اشغال شده است (رنگ‌آمیزی تریکروم ماسون، درشت‌نمایی $\times 40$).



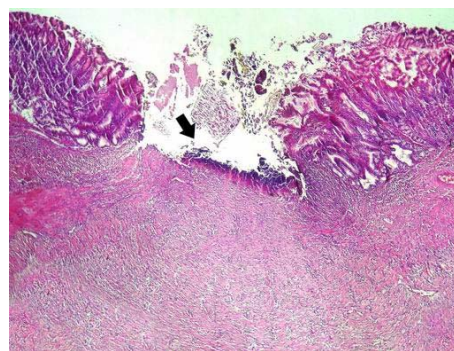
تصویر ۷- نمای ریزبینی از موضع ترمیم جراحی، ۱۵ روز پس از جراحی در گروه دارونما. اندازه epithelial gap (فلش) به حداقل رسیده و فضای زخم به‌طور کامل توسط نسج گرانولاسیون پر شده است (رنگ‌آمیزی هماتوکسیلین-اتوزین، درشت‌نمایی $\times 40$).



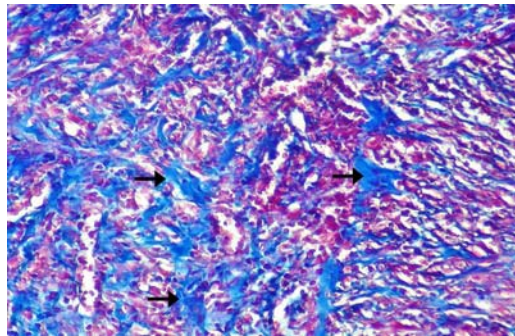
تصویر ۴- نمای ریزبینی از موضع ترمیم جراحی در گروه تیمار با ایبوپروفن پس از ۱۵ روز. سطح زخم توسط دلمه (فلش) متشکل از سلول‌های خونی، واریزه بافت‌های نکروتیک و سلول‌های آماسی پوشیده شده است. فضای زخم نیز توسط نسج گرانولاسیون پر عروق و پر سلول و مقادیری از رشته‌های کلاژن اشغال گردیده است (رنگ‌آمیزی تریکروم ماسون، درشت‌نمایی $\times 40$).



تصویر ۸- نمای ریزبینی با درشت‌نمایی بیشتر از موضع ترمیم جراحی، ۱۵ روز پس از جراحی در گروه دارونما. اندازه epithelial gap (فلش) به حداقل رسید است (رنگ‌آمیزی هماتوکسیلین-اتوزین، درشت‌نمایی $\times 400$).



تصویر ۵- نمای ریزبینی دیگر، از موضع ترمیم جراحی در گروه تیمار با ایبوپروفن پس از ۱۵ روز. سطح زخم کاملاً باز بوده و ترشحات چرکی متشکل از فیبرین، نوتروفیل‌ها و سلول‌های نکروتیک (فلش) روی آن مشاهده می‌شود (رنگ‌آمیزی هماتوکسیلین-اتوزین، درشت‌نمایی $\times 40$).



تصویر ۹- نمای ریزبینی از موضع ترمیم جراحی، ۱۵ روز پس از جراحی در گروه دارونما. فضای زخم به‌طور کامل توسط نسج گرانولاسیون پر شده است. رشته‌های فراوان کلاژن (فلش‌ها) در این تصویر کاملاً مشخص می‌باشد (رنگ‌آمیزی تریکروم ماسون، درشت‌نمایی ۱۰۰×).

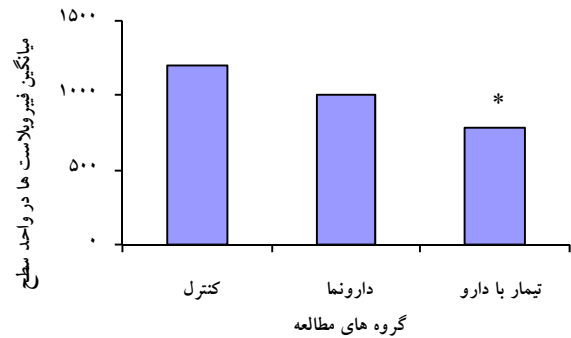
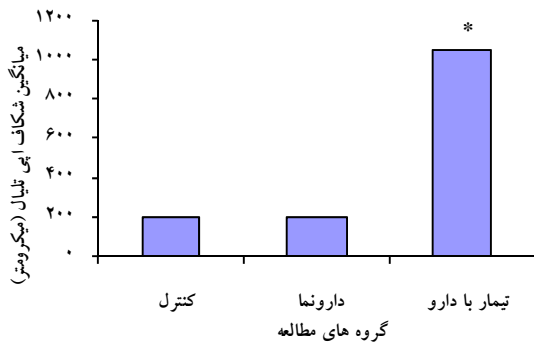
بحث

است [۱۷]. این یافته با نتایج بررسی حاضر در مورد تاثیر ایبوپروفن در التیام بافت نرم معده متعاقب جراحی در تناقض می‌باشد. مسلم است که ایبوپروفن به‌عنوان یک داروی ضد التهاب غیر استروئیدی سیکلواکسیژناز را مهار می‌کند و انتظار می‌رفت که متعاقب مصرف این دارو با کوتاه شدن فاز التهابی و کاهش آماس، $TGF-\beta$ (Transforming Growth Factor) وارد عمل شده و روند ترمیم با سرعت آغاز می‌شد. لیکن، با توجه به اینکه ایبوپروفن یک داروی ضد التهاب غیر استروئیدی غیر انتخابی می‌باشد و سیکلواکسیژناز I و II را همزمان مهار می‌کند، لذا با مهار سیکلواکسیژناز I مانع از تشکیل PGE_2 (به‌عنوان محافظت‌کننده مخاط معده) شده و در روند ترمیم زخم اختلال ایجاد می‌کند. در بررسی انجام شده توسط Goldstein و همکاران در سال ۲۰۰۰، کاهش خطر ابتلاء به زخم‌های قسمت فوقانی دستگاه گوارش متعاقب استفاده از داروی روفکوکسیب (Rofecoxib) به‌عنوان یک مهارکننده انتخابی سیکلواکسیژناز II گزارش شده است [۱۸]. یافته‌های ایشان در توافق با نشانی‌ها و شواهد با نتایج بررسی حاضر در مورد ایبوپروفن، به‌عنوان یک مهارکننده غیراختصاصی سیکلواکسیژناز I و II، هم‌خوانی دارد. مرحله التهابی زخم از لحظه وارد شدن تروما آغاز می‌شود و ماحصل وقایع مرحله التهابی، اتساع عروق و نشط مایعی مشابه پلاسما، حاوی آنزیم، پروتئین، آنتی‌بادی و کمپلمان و از همه مهمتر واسطه‌های آماسی نظیر هیستامین و سروتونین (که از ماست سل‌ها آزاد می‌شوند) و کینین‌ها (که از آلفا ۲ گلوبولین پلاسما ساخته می‌شوند) است [۱]. وقایع مربوط به ترمیم تقریباً بلافاصله پس از ایجاد زخم شروع شده و به همان سرعتی که بافت نکروتیک، لخته‌های خون و سایر دبری‌ها از زخم برداشته می‌شوند، ادامه

با توجه به اهمیت تسکین درد و التیام سریع زخم‌های جراحی برای جلوگیری از عفونت‌های ثانویه و به‌دست آوردن سریع عملکرد فیزیولوژیک بافت، مطالعات فراوانی در زمینه اثر داروهای ضدالتهاب غیراستروئیدی بر تسریع روند ترمیم انجام گرفته است [۳]. Cohen و همکارانش در سال ۲۰۰۶، اثر ایندومتاسین را بر روند ترمیم در تاندون موش‌های صحرایی بررسی کرده‌اند [۱۴]. Endo و همکارانش نیز در سال ۲۰۰۵، اثر اتودولاک را بر ترمیم قسمت میانی بدنه استخوان ران در موش‌های صحرایی مورد مطالعه قرار داده‌اند [۱۲]. Beck و همکارانش نیز در سال ۲۰۰۳، اثر دیکلوفناک را در ترمیم قسمت پروگزیمال استخوان تیبیای پای چپ پس از ایجاد شکستگی، در موش‌های صحرایی بررسی کرده‌اند [۱۵]. تمام این تحقیقات که اکثراً بر روی بافت‌های سخت مثل تاندون و استخوان انجام گرفته، به نقش منفی داروهای ذکر شده بر روند ترمیم اشاره دارد. لیکن Virchenko در سال ۲۰۰۴، اثرات پارکوکسیب را بر روند ترمیم در تاندون آشیل قطع شده در موش‌های صحرایی مورد مطالعه قرار داده است، که در این تحقیق به اثر بخشی مثبت پارکوکسیب در تعمیر کردن بعدی تاندون اشاره شده است [۱۳]. در تحقیقی که توسط رضایی و همکاران در سال ۱۳۸۶، به منظور بررسی اثرات بالینی و هیستوپاتولوژیکی داروی روفکوکسیب بعد از ترومای جراحی لته در خرگوش انجام شده، اثرات مفید این دارو بر التیام بافت نرم لته متعاقب جراحی به‌اثبات رسیده است [۱۶]. در مطالعه دیگری که توسط رضایی و همکاران در سال ۱۳۸۷، در مورد تاثیر داروی ایبوپروفن بر ترومای جراحی لته انجام شده، به اثرات مفید این دارو در التیام بافت نرم لته متعاقب جراحی نیز اشاره شده

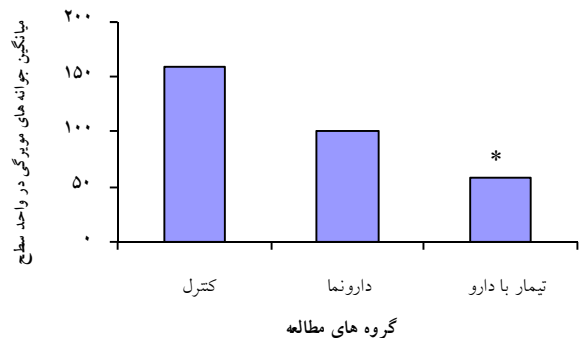
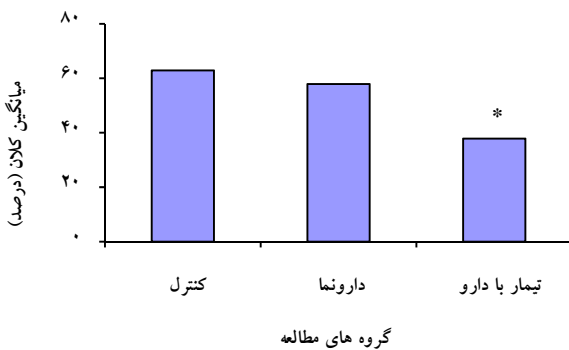
فاکتورهای رشد و پروتئازهای موضعی به فضای زخم مهاجرت می‌کنند. سلول‌های پوششی نیز تکثیر شده و به میان ماتریکس موقت مهاجرت می‌کنند تا سد اپیتلیالی را دوباره تشکیل دهند. فیبروبلاست‌ها نیز به فضای زخم مهاجرت کرده و تکثیر می‌شوند تا ماتریکس را در محل زخم تثبیت کنند. فیبروبلاست‌ها مسئول سنتز رشته‌های کلاژن و بافت همبند می‌باشند و با نفوذ به داخل بافت همبند آرتولار تشکیل شده در نسج ترمیمی موجب بلوغ بافت همبند می‌گردند. فیبروبلاست‌ها و ماکروفاژها در تعامل با یکدیگر با تحریک نفوذ عروق نوساز فراوان به نسج گرانولاسیون جوان سرعت بیشتری را به ترمیم زخم می‌بخشند، لازم به ذکر است که وقوع رگ زایی نیز برای بقای نسج گرانولاسیون ضروری است [۱۹].

می‌بایند [۲]. سلول‌های PMN (Polymorphonuclear) اولین سلول‌هایی هستند که در زخم یافت می‌شوند. در صورت وجود عفونت، PMN‌ها نقش مهمی در ترمیم زخم دارند [۱]. ولی در غیاب عفونت، ترمیم زخم بدون وجود گرانولوسیت‌ها نیز به طور طبیعی پیش می‌رود. اپی‌تلیالیزه شدن، تکثیر و مهاجرت سلول‌های پوششی اولین علائم ترمیم زخم می‌باشد و قبل از تشکیل هر نوع بافت همبند جدید در زخم، اتفاق می‌افتد. اولین پاسخ سلول‌هایی که در جوار زخم قرار دارند، حرکت می‌باشد. این سلول‌ها باید از سوپسترای خود جدا شوند و برای مهاجرت آماده شوند. سلول‌های اپی‌تلیال در عرض زخم مهاجرت می‌کنند. این پدیده تحت عنوان «هدایت تماسی» خوانده می‌شود و فاکتور مهمی در مهاجرت اپی‌تلیوم است [۲]. سلول‌های آماسی در پاسخ به فاکتورهای کموتاکتیک و آزاد شدن



نمودار ۳- مقایسه میانگین اندازه epithelial gap مشاهده شده در نسج ترمیمی گروه‌های شاهد، دارونما و تیمار با ایبوپروفن در مشاهدات ریزبینی. * نشانگر اختلاف معنی دار با گروه های شاهد و دارونما می باشد. ($p < 0.05$).

نمودار ۱- مقایسه میانگین تعداد فیبروبلاست‌های مشاهده شده در نسج ترمیمی گروه‌های شاهد، دارونما و تیمار با ایبوپروفن در مشاهدات ریزبینی. * نشانگر اختلاف معنی دار با گروه های شاهد و دارونما می باشد. ($p < 0.05$).



نمودار ۴- مقایسه میانگین نسبت کلاژن مشاهده شده در نسج ترمیمی گروه‌های شاهد، دارونما و تیمار با ایبوپروفن در مشاهدات ریزبینی. * نشانگر اختلاف معنی دار با گروه های شاهد و دارونما می باشد. ($p < 0.05$).

نمودار ۲- مقایسه میانگین تعداد جوانه‌های مویرگی مشاهده شده در نسج ترمیمی گروه‌های شاهد، دارونما و تیمار با ایبوپروفن در مشاهدات ریزبینی. * نشانگر اختلاف معنی دار با گروه های شاهد و دارونما می باشد. ($p < 0.05$).

غیر استروئیدی بوسیله جلوگیری از سنتز پروستاگلاندین‌ها میزان آماس و التهاب را در موضع از طریق مهار مسیر سیکلواکسیژناز کاهش می‌دهند [۱۰،۴،۵]. بنابراین، این داروها می‌توانند با کوتاه کردن فاز التهابی، اولین اثر خود را بر روی پروسه ترمیم بگذارند. لذا متعاقب کاهش آماس، $TGF-\beta$ وارد عمل شده و چون در محیط، شدت آماس کم است با سرعت روند ترمیم را آغاز خواهد کرد و داروهایی که بتوانند میزان $TGF-\beta$ را بیشتر از سایرین افزایش دهند، باعث تسریع روند التیام و ترمیم خواهند شد [۱۶]. در این بررسی، DMSO که به عنوان حلال دارو استفاده شده است، تأثیر معنی‌داری را بر ترمیم زخم در مقایسه با گروه شاهد نداشته است. DMSO تا اواخر دهه ۱۹۷۰ در درمان دردهای مختلف بدن به صورت سیستمیک و موضعی استفاده می‌شد. در چند دهه اخیر نیز، FDA استفاده از آن را در درمان‌های تسکینی و در برخی مصارف دامپزشکی مجاز شمرده است [۲۱]. در کل، DMSO ماده‌ای خنثی در نظر گرفته شده است [۲۲].

نتیجه‌گیری

با توجه به نتایج به‌دست آمده از این بررسی، داروی ایبوپروفن اثر ممانعت‌کننده در مراحل مختلف ترمیم زخم در معده دارد و بنابراین به‌عنوان یک داروی انتخابی برای استفاده بعد از اعمال جراحی بافت معده حتی به‌عنوان ضد درد نیز پیشنهاد نمی‌گردد.

در بررسی حاضر، تعداد جوانه‌های مویرگی و فیبروبلاست‌ها در گروه تیمار به‌طور معنی‌داری کمتر از گروه شاهد و DMSO بود. این نشان می‌دهد که میزان رگ‌زایی در اثر دارو در گروه تیمار کاهش داشته است. کاهش فیبروبلاست‌ها در گروه تیمار نیز ممکن است به دلیل ممانعت از پرولیفراسیون آنها و یا از بین رفتن فیبروبلاست‌ها پس از تشکیل، رخ داده باشد. همچنین تفاوت اندازه رخنه و شکاف باقی‌مانده موجود در دهانه زخم (Epithelial gap) نشان می‌دهد که تأثیر ایبوپروفن مانع نوزایش بافت پوششی شده است. کاهش فیبروبلاست‌ها منجر به کاهش تولید کلاژن خواهد شد، که این خود با نتایج بررسی حاضر هم‌خوانی دارد. به نظر می‌رسد اصلی‌ترین فاکتور ترمیم یعنی $TGF-\beta$ (Transforming Growth Factor) متعاقب آسیب به بافت‌ها، توسط دگرانولاسیون پلاکت‌های محل زخم، آزاد می‌شود [۲۰]. نقش $TGF-\beta$ در پاسخ ترمیمی زخم به غلظت آن بستگی دارد. $TGF-\beta$ فعال در غلظت‌های پایین باعث جذب سلول‌های آماسی و فیبروبلاست‌ها به محل زخم می‌شود ولی غلظت‌های بالای $TGF-\beta$ ، در مرحله بعد، مونوسیت‌ها را فعال کرده که فاکتورهای رشد را آزاد می‌کنند و فیبروبلاست‌ها را تحریک می‌کند تا ماتریکس را تولید نمایند و همچنین باعث خودالقایی تولید $TGF-\beta$ هم می‌شود [۱۱، ۱۳]. بنابراین، $TGF-\beta$ از یک سو باعث کاهش التهاب و آماس در موضع شده (از طریق ممانعت از تکثیر و فعال شدن لئوسیت‌ها، ماکروفاژها و سایر لکوسیت‌ها) و از سوی دیگر باعث تسریع روند التیام می‌شود [۱۰، ۱۱]. داروهای ضد التهاب

References:

- [1] Fossum T, Small animal surgery. 2nd ed. Mosby, London: 2005.
- [2] Luisa AD, Aime LB. Wound healing. Humana Press, New Jersey: 2002.
- [3] Vane Rj, Botting R. Anti-inflammatory drugs and their mechanisms of action. *Inflamm Res* 1998;47:78-87.
- [4] Rang HP, Dale MM, Ritter JM, Moore PK. Pharmacology. 5th Edition, Churchill Livingstone, UK: 2003.
- [5] Saif SR. Pharmacology review for medical students. 1st Edition, CBS Publishers & Distributors, New Dehli, Bangalore: 2005.
- [6] Harari J. Surgical complications and wound healing in the small animal practice, W.B. Saunders, Philadelphia: 1993.
- [7] Pfizer Inc. Rofecoxib, Health care information service 5200 old orchard: 1998.
- [8] Silverstein F, Faich G, Goldstein JL. Gastrointestinal toxicity with Rofecoxib and nonsteroidal anti-inflammatory drugs for osteoarthritis and rheumatoid arthritis, The CLASS study: a randomized controlled trial. *JAMA* 2000; 284:1247-55.
- [9] Silverstein F, Simon L, Faich G. Reporting of 6-month and 12-month data in a clinical trial of Rofecoxib. *JAMA* 2001;286:2399.
- [10] Abul kA, Lichtman AH, Poher JS, Cellular and molecular immunology. 4th ed. Saunders, Philadelphia: 2000.
- [11] Bradbury DA, Newton R, Zhu YM. Effect of bradykinin, $TGF-\beta_1$, IL-1 β , and hypoxia on COX-2 expression in pulmonary artery smooth muscle cells. *Am J Physiol* 2002;283:L717-L725.
- [12] Endo K, Sairyō K, Komatsubara S, Sasa T, Egawa H, Ogawa T, et al. Cyclooxygenase-2 Inhibitor delays fracture healing in rats. *Acta Orthop* 2005;76:470-4.

- [13] Virchenko O, Skoglund B, Aspenberg P. Parecoxib impairs early tendon repair but improves later remodelling. *Am J Sports Med* 2004;32:1743-7.
- [14] Cohen DB, Kawamura S, Ehteshami JR, Rodeo SA. Indomethacin impairs rotator cuff tendon-to bone healing. *Am J Sports Med* 2006;34:362-9.
- [15] Beck A, Krischak G, Sorg T, Augat P, Farker K, Merkel U, et al. Influence of diclofenac (group of nonsteroidal anti-inflammatory drugs) on fracture healing. *Arch Orthop Trauma Surg* 2003;123:327-32.
- [16] Rezaie A, Mohajeri D, Khaki A, Akbari A. Investigation of clinical and histopathological effects of Rofecoxib after surgical trauma of the gum in rabbit. *Journal of Specialized Veterinary Science Islamic Azad University Tabriz Branch* 2007;1:7-14. [in Persian]
- [17] Rezaei A, Mohajeri D, Muhammad Nejad Daryani S, Sonboleh-Kar H, Taghizadeh Jahed M. Study of clinical and histopathological effects of Ibuprofen after surgical trauma of gum in rabbit. *Pharmaceutical Sciences Journal of Faculty of Pharmacy, Tabriz University of Medical Sciences* [Article in Press]. [in Persian]
- [18] Goldstein JL, Silverstein FE, Agrawal NM. Reduced risk of upper gastrointestinal ulcer complications with Rofecoxib, a novel COX-2 inhibitor. *Am J Gastroenterol* 2000;95:1681-90.
- [19] McGavin MD, Zachary JF. Pathologic Basis of Veterinary Disease. 4th ed. Mosby, London: 2007.
- [20] Kumar V, Cotran RS, Robbins SL. Basic Pathology. 6th ed, Saunders, Philadelphia: 1997.
- [21] David NA. The pharmacology of dimethyl sulphoxide, *Annu Rev pharmacol* 1972;12:353-74.
- [22] Alexander F. An introduction to veterinary pharmacology, 4th ed, Longman Group Limited, London: 1999.