مطالعه اثر سیمواستاتین بر عملکرد و آسیب کلیه، متعاقب انسداد کامل یک طرفه حالب در موش صحرایی

مهرداد نشاط قراملکی [*۱]، میرهادی خیاط نوری [۲]، غفور موسوی [۳]

خلاصه

سابقه و هدف: هر گونه اختلال در جریان طبیعی ادرار تحت عنوان اوروپاتی انسدادی خوانده می‌شود. مهارکننده‌های رقابتی هیدروکسی متیل گلوتاریل کوآ ردوکتاز، همانند سیمواستاتین باعث کاهش لیپیدهای خون می‌شوند. از طرف دیگر نشان داده‌اند که استاتین‌ها دارای اثر حفاظتی در بعضی از بافت‌ها در پی آسیب‌های مختلف هستند. هدف از این مطالعه تعیین اثر سیمواستاتین بر عملکرد کلیه، در پی انسداد کامل یک طرفه حالب در موش صحرایی می‌باشد.

مواد و روش‌ها: در این مطالعه‌ی تجربی، ۵۰ سر موش صحرایی نر نژاد SD به صورت تصادفی به پنج گروه ده‌تایی تقسیم شدند. در گروه نخست یا کنترل (control) حیوانات به صورت خوراکی روزانه به مدت پانزده روز حلال دارو، در گروه دوم (UUO) حیوانات بعد از انسداد یک طرفه حالب حلال دارو، و در گروه سوم (UUO/SIM) حیوانات بعد از انسداد یک طرفه حالب سیمواستاتین را با دوز ۲ mg/kg دو بار در روز به مدت پانزده روز (شروع یک روز قبل از جراحی) به صورت خوراکی دریافت کردند. در گروه چهارم (Sham) و پنجم (Sham/SIM) حیوانات همانند گروه‌های دوم و سوم جراحی شدند ولی مجرای حالب مسدود نشد. در روزهای صفر، سوم، هفتم و چهاردهم بعد از جراحی، نمونه خون اخذ و سرم‌ها از نظر عیار سرمی کلسترول، اوره و کراتینین سرم مورد بررسی قرار گرفتند. برای تشخیص تغییرات بافتی در روز چهارده، بعد از جراحی، کلیه چپ بعد از تثبیت در فرمالین و انجام مراحل مختلف پاساژ بافتی به روش هماتوکسیلین ـ ائوزین رنگ‌آمیزی شد. داده‌ها با آنالیز واریانس یک طرفه و آزمون تعقیبی توکی و آزمون t زوجی مورد تجزیه و تحلیل قرار گرفت.

نتایج: نتایج مقایسه عوامل بیوشیمیایی نشان داد که میزان سرمی کلسترول، اوره و کراتینین در گروه UUO در پی بستن حالب در روزهای ۷ و ۱۴ بعد از عمل به طور معنی‌دار در مقایسه با گروه کنترل افزایش یافت. در گروه دریافت‌کننده سیمواستاتین، میزان سرمی کلسترول، اوره و کراتینین در مقایسه با گروه UUO کاهش معنی‌دار نشان داد. نتایج مطالعات پاتولوژیک نشان داد که در گروه UUO، آتروفی شدید گلومرولی و توبولی، اسکلروز پیرامون کپسول بومن و اتساع فضای آن، تجمع سلول‌های تک‌هسته‌ای در بافت بینابینی کلیه، فیبروز بافت بینابینی کلیه، فیبروز زیرکپسولی به همراه تورم آبکی و نکروز سلول‌های توبولی مشاهده می‌شود. تجویز سیمواستاتین در زمان انسداد حالب در گروه UUO/SIM توانست آسیب‌ها و تغییرات فیبروتیک بافت بینابینی کلیه و گلومرولواسکلروزیس ناشی از انسداد حالب را در بافت کلیه کاهش دهد. تفاوت معنی‌دار بین گروه کنترل و Sham مشاهده نشد.

نتیجه‌گیری: نتایج مطالعه نشان داد که انسداد حالب باعث کاهش عملکرد کلیه و آسیب شدید بافت کلیه می‌شود. تجویز هم‌زمان سیمواستاتین باعث کاهش آسیب‌های بافتی ناشی از انسداد حالب شد. البته نقش حفاظتی سیمواستاتین در بیماری‌های کلیوی انسان همانند UUO نیاز به تحقیقات بیشتری دارد.

واژگان کلیدی: سیمواستاتین، انسداد یک طرفه حالب، عملکرد کلیه، موش صحرایی

۱- استادیار گروه داخلی دانشکده دامپزشکی دانشگاه آزاد اسلامی واحد تبریز

۲- استادیار گروه فارماکولوژی دانشکده دامپزشکی دانشگاه آزاد اسلامی واحد تبریز

۳- استادیار گروه جراحی دانشکده دامپزشکی دانشگاه آزاد اسلامی واحد تبریز

* **نویسنده مسوول:** مهردا نشاط قراملکی

آدرس: تبریز، دانشکده دامپزشکی، دانشگاه آزاد اسلامی، گروه داخلی

پست الکترونیک: neshatpetvet@yahoo.com

تلفن: ۰۹۱۴ ۳۱۵ ۵۸۳۱

دورنویس: ۰۴۱۱ ۶۳۷۳۹۳۵

تاریخ دریافت: ۸۷/۴/۱۳

تاریخ پذیرش نهایی: ۸۷/۸/۵

[Downloaded from feyz.kaums.ac.ir on 2026-11-24]

مقدمه

هر گونه اختلال در جریان طبیعی ادرار و پی‌آمدهای ناشی از آن تحت عنوان اوروپاتی انسدادی خوانده می‌شود. انسداد و توقف ادرار در مسیر مجاری ادراری اهمیت زیادی در آسیب به عملکرد کلیه از دیدگاه اورولوژی دارد. هر نوع انسدادی در پایان می‌تواند به هیدرونفروز، آتروفی و حتی تخریب کامل عملکرد کلیه منجر شود. علاوه بر این، انسداد می‌تواند باعث عفونت شده و آسیب ناشی از انسداد را دو چندان نماید. بیماری‌های فراوانی باعث انسداد جریان ادرار می‌شود که پیشگویی آنها متغیر بوده و بسته به محل و شدت انسداد، واکنش بدن در مقابل این پدیده بیماری‌های مختلفی را به وجود می‌آورد. بنابراین اوروپاتی انسدادی باید به عنوان یک بیماری قلمداد شود تا در راهکارهای درمانی آن با مشکلات کمتری مواجه شویم. هر چه محل انسداد بالاتر باشد، کلیه بیشتر تحت تاثیر قرار می‌گیرد. اثرات انسداد بر عملکرد کلیه در درمان و پیشگویی آن دارای اهمیت است. ساز و کار دقیق تغییرات عملکرد کلیه به طور دقیق مشخص نشده و مورد توجه پژوهشگران مختلف می‌باشد [۱، ۲]. مهارکننده‌های رقابتی هیدروکسی متیل گلوتاریل کوآ (HMG-CoA) ردوکتاز، آنالوگ‌های ساختمانی ۳- هیدروکسی- ۳ متیل گلوتاریل- کوآنزیم آ هستند. سیمواستاتین به صورت پیش‌داروی غیرفعال می‌باشد که در دستگاه گوارش به مشتقات بتاهیدروکسی فعال تبدیل می‌شود. بیشترین تاثیر این دارو روی کبد است. این اثر ترجیحی را می‌توان به تفاوت بافت‌های مختلف در برداشت دارو از خون نسبت داد. طی درمان با این دارو کاهش تری‌گلیسریدهای پلاسما و افزایش میزان کلسترول HDL روی می‌دهد. در بیماری‌هایی که سطح پلاسمایی LDL افزایش یافته است، مهارکننده‌های HMG-CoA موثر می‌باشند [۷-۳]. مطالعات نشان داده‌اند که استاتین‌ها دارای اثرات حفاظتی در بعضی از بافت‌ها می‌باشند. به طوری که مشخص شده است سیمواستاتین، سمیت کبدی و کلیوی ناشی از سیس پلاتین را در موش‌های صحرایی کاهش می‌دهد [۸]. همچنین در پی نارسایی مزمن کلیوی تجربی در موش سوری، سیمواستاتین آسیب‌های کلیوی ناشی از این آسیب را کاهش داد [۹]. در بیماران مبتلا به بیماری‌های مزمن کلیه، با تجویز سیمواستاتین از شدت آسیب عضله‌ی قلبی در پی نارسایی کلیه کاسته شد [۱۰]. در مطالعه‌ی دیگری، در نمونه سندروم نفروتیک تجربی در موش‌های صحرایی نشان دادند که سیمواستاتین می‌تواند آسیب‌های ناشی از تنش اکسیداتیو را کاهش داده و همچنین باعث بهبود پروتئینوری و کاهش آسیب گلومرول‌ها گردد [۱۱]. نشان داده شده است که مهارکننده‌های HMG-CoA ردوکتاز می‌توانند در پی پیوند قلب و کلیه از هیپرکلسترولمی بعد از پیوند عضو، جلوگیری کرده و باعث کاهش وقوع رد پیوند کلیه شوند [۱۲]. با توجه به اینکه هیچ گونه تحقیقی در داخل و خارج از کشور مبنی بر اثر سیمواستاتین بر آسیب و عملکرد کلیه ناشی از انسداد حالب تجربی وجود ندارد، هدف از این مطالعه تعیین اثر سیمواستاتین بر عملکرد کلیه، در پی انسداد کامل یک طرفه حالب در موش صحرایی می‌باشد.

مواد و روش‌ها

حیوانات: این مطالعه تجربی بر روی ۵۰ سر موش صحرایی نژاد SD (Sprague-Dawley) با وزن ۱۰±۳۰۰ گرم انجام گرفت. موش‌ها از مرکز پرورش و نگهداری حیوانات آزمایشگاهی دانشگاه تبریز تهیه شده و در شرایط یکسان در قفس-های مخصوص با دوازده ساعت روشنایی و دوازده ساعت تاریکی در درجه حرارت ۲±۲۳ درجه سانتی‌گراد نگهداری شدند. تغذیه حیوانات توسط پلیت‌های مخصوص حیوانات آزمایشگاهی صورت گرفت. غذا و آب به صورت آزادانه در دسترس بود.

داروها: در این مطالعه از داروهای سیمواستاتین، کتامین هیدروکلراید، زایلازین و اتر استفاده گردید. برای حل کردن سیمواستاتین از نسبت یک به دو اتانول و سرم فیزیولوژی استفاده شد. سیمواستاتین از شرکت سیگما و اتانول و اتر از شرکت مرک و کتامین هیدروکلراید و زایلازین از شرکت آلفاسان هلند تهیه گردیدند.

روش آزمایش: در این مطالعه تجربی حیوانات به صورت تصادفی به پنج گروه ده‌تایی در قفس‌های جداگانه تقسیم شدند. در گروه نخست یا کنترل (control) حیوانات به صورت خوراکی روزانه به مدت پانزده روز (شروع یک روز قبل از جراحی) حلال دارو را با حجم ml/kg ۱۰ از طریق گاواژ دریافت کردند. در گروه دوم یا گروه انسداد یک طرفه حالب (UUO) حیوانات بعد از انسداد یک طرفه حالب حلال دارو را به مدت پانزده‌روز (شروع یک روز قبل از جراحی) روزانه با حجم ۱۰ml/kg دریافت کردند. در گروه سوم یا گروه انسداد همراه با تجویز سیمواستاتین (UUO/SIM) حیوانات بعد از انسداد یک طرفه حالب سیمواستاتین را با دوز mg/kg ۲ دو بار در روز به مدت پانزده روز (شروع یک روز قبل از جراحی) [۷] به صورت خوراکی دریافت کردند. در گروه چهارم یا گروه جراحی شده بدون انسداد حالب (Sham) و پنجم (Sham/SIM) حیوانات همانند گروه‌های دوم و سوم جراحی شدند ولی مجرای حالب مسدود نشد. برای حذف اثر حجم تجویز دارو، سیمواستاتین در حجم ml/kg ۱۰ تنظیم و به صورت خوراکی تجویز شد.

[Downloaded from feyz.kaums.ac.ir on 2026-11-24]

روش جراحی: برای ایجاد بیهوشی از ترکیب کتامین هیدروکلراید (۶۰ mg/kg) و زایلازین هیدروکلراید (۲ mg/kg) به صورت داخل صفاقی استفاده گردید. سپس برشی به طول سه سانتی‌متر بر روی پوست ناحیه خط وسط شکم و سپس بر روی خط سفید شکمی ایجاد شد. بعد از مشاهده و آزاد کردن کلیه چپ از اتصالات زیرین، سرخرگ و سیاهرگ کلیوی، حالب با استفاده از نخ بخیه سیلک دو صفر (0-2) ساخت کارخانه سوپا دو لیگاتور در قسمت یک سوم نخست حالب زده شد و حالب به طور کامل بسته شد. بعد از برگرداندن کلیه چپ و احشا به موقعیت طبیعی خود خط سفید شکمی با استفاده از نخ بخیه مصنوعی و قابل جذب پلی گلاکتین ۹۱۰ (0-2) ساخت کارخانه سوپا به صورت ساده سرتاسری بسته شد. پوست ناحیه با استفاده از نخ بخیه دو صفر سیلک به صورت تکی ساده بخیه شد. در گروه Sham شکم حیوان باز شده و جراحی صورت گرفت ولی حالب فقط دست‌کاری شده و بسته نشد [۷، ۱۳، ۱۴].

روش نمونه‌برداری و شیوه‌های تشخیصی: برای تهیه نمونه سرمی در روزهای صفر، سوم، هفتم و چهاردهم بعد از جراحی از طریق ورید دمی نمونه خون اخذ گردید. نمونه خون در ۳۰۰۰ دور به مدت پانزده دقیقه سانتریفیوژ گردید. سرم‌ها با استفاده از کیت‌های استاندارد شرکت زیست شیمی از نظر عیار سرمی کلسترول، اوره و کراتینین سرم مورد بررسی قرار گرفتند. در روز چهارده بعد از جراحی حیوانات با داروی دی اتیل اتر بیهوش شده و کلیه چپ بعد از جداسازی خارج و در محلول فرمالین نمکی ده درصد ثابت گردید. بعد از تثبیت نمونه‌ها و انجام مراحل مختلف پاساژ بافتی، برای تشخیص تغییرات بافتی از رنگ‌آمیزی هماتوکسیلین ـ ائوزین (شرکت مرک آلمان) استفاده شد.

بررسی آماری: بعد از انجام آزمایش، نخست داده‌ها از نظر نرمالیتی توسط آزمون اسمیرنف کولموگراف بررسی شد. سپس به صورت میانگین±انحراف معیار بیان شده و برای مقایسه مقادیر کلسترول، اوره و کراتینین در روزهای مختلف از آزمون آماری آنالیز واریانس با اندازه‌گیری پی در پی و برای مقایسه مقادیر عوامل فوق در روزهای یکسان در گروه‌های مختلف از آزمون آنالیز واریانس یک طرفه و در پی آنها از آزمون تعقیبی توکی و برای مقایسه دو به دوی عوامل از آزمون تی ـ زوج استفاده گردید. مقدار $p<۰/۰۵$ برای تعیین سطح معنی‌دار بودن بین گروه‌ها در نظر گرفته شد.

نتایج

از نظر نتایج عوامل بیوشیمیایی، میزان سرمی کلسترول در گروه UUO در پی بستن حالب در روزهای ۷ و ۱۴ بعد از عمل به طور معنی‌داری ($p<۰/۰۵$) در مقایسه با روز صفر افزایش یافت. در گروه دریافت‌کننده سیمواستاتین، میزان سرمی کلسترول در روزهای ۷ و ۱۴ در مقایسه با گروه UUO کاهش معنی‌دار ($p<۰/۰۵$) نشان داد. این کاهش تا حد گروه کنترل می‌باشد (نمودار و جدول ۱). به دلیل غیرمعنی دار بودن تفاوت بین گروه کنترل و Sham از ارایه داده‌های مربوط به گروه Sham در نمودارها خودداری شده است. همان طور که نمودار و جدول شماره ۲ نشان می‌دهد، میزان سرمی اوره در گروه UUO در پی بستن حالب در روزهای ۷ و ۱۴ بعد از عمل به طور معنی‌دار ($p<۰/۰۵$) در مقایسه با روز صفر افزایش یافت. در گروه دریافت‌کننده سیمواستاتین، میزان سرمی اوره در روزهای ۷ و ۱۴ افزایش می‌یابد ولی نسبت به گروه UUO کمتر بوده و اختلاف معنی‌دار ($p<۰/۰۵$) است و تا حد گروه کنترل هم نمی‌رسد (نمودار شماره‌ی ۲). همان طور که نمودار و جدول شماره ۳ نشان می‌دهد، میزان سرمی کراتینین در گروه UUO در پی بستن حالب در روزهای ۷ و ۱۴ بعد از عمل به طور معنی‌دار ($p<۰/۰۵$) در مقایسه با روز صفر افزایش یافت. در گروه دریافت‌کننده سیمواستاتین، میزان سرمی کراتینین در روزهای ۷ و ۱۴ افزایش می‌یابد ولی نسبت به گروه UUO کمتر بوده و فقط در روز ۱۴ با گروه UUO اختلاف معنی‌دار ($p<۰/۰۵$) دارد و تا حد گروه کنترل هم نمی‌رسد (نمودار شماره‌ی ۳).

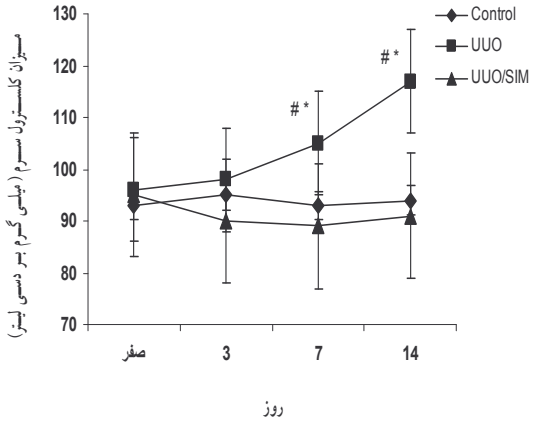

نمودار ۱- تغییرات میزان سرمی کلسترول در روزهای مختلف بعد از انجام عمل UUO را در گروه های کنترل، UUO و دریافت‌کننده سیمواستاتین (UUO/SIM) نشان می‌دهد.
*: $p<۰/۰۵$ در مقایسه با روز صفر در همان گروه و #: $p<۰/۰۵$ در مقایسه با روز مشابه در گروههای مختلف می‌باشد.

[Downloaded from feyz.kaums.ac.ir on 2026-11-24]

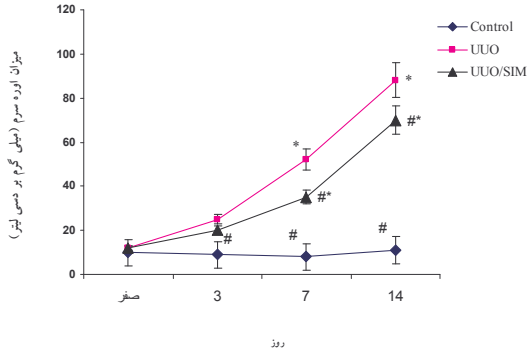

نمودار ۲- تغییرات میزان سرمی اوره در روزهای مختلف بعد از انجام عمل UUO را در گروه های کنترل، UUO و دریافت‌کننده سیمواستاتین (UUO/SIM) نشان می‌دهد.

*: $p<۰/۰۵$ در مقایسه با روز صفر در همان گروه و #: $p<۰/۰۵$ در مقایسه با روز مشابه در گروههای مختلف می باشد.

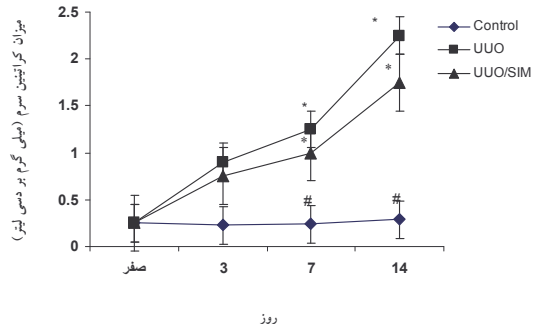

نمودار ۳- تغییرات میزان سرمی کراتینین در روزهای مختلف بعد از انجام عمل UUO را در گروه های کنترل، UUO و دریافت‌کننده سیمواستاتین (UUO/SIM) نشان می دهد.

*: $p<۰/۰۵$ در مقایسه با روز صفر در همان گروه و #: $p<۰/۰۵$ در مقایسه با روز مشابه در گروه‌های مختلف می باشد.

جدول ۱- میزان کلسترول سرم در روزهای مختلف بعد از انجام عمل UUO در گروه های مختلف

روز	گروه					
	کنترل	Sham	Sham/SIM	UUO	UUO/SIM	مقدار p
صفر	۹۳/۸۲±۲/۱۶	۹۵/۲۲±۳/۷۵	۹۴/۹۴±۲/۹۴	۹۵/۷۷±۴/۴۶	۹۴/۷۶±۳/۳۸	۰/۹۰۷
۳	۹۵/۴۸±۱/۱۹	۹۶/۲۹±۲/۳۴	۹۴/۳۵±۱/۷۳	۹۸/۱۳±۵/۰۵	۹۰/۵۹±۴/۱۲	۰/۷۱۵
۷	۹۴/۳۶±۲/۵۸	۹۳/۱۸±۳/۵	۹۴/۵۶±۳/۳۷	۱۰۷/۵۲±۴/۳۸	۹۰/۵۱±۳/۸	۰/۰۲۳
۱۴	۹۵/۶۹±۲/۴۳	۹۴/۸۷±۱/۴۵	۹۵/۷۲±۱/۲۴	۱۱۸/۸۴±۴/۱۴	۹۲/۵۳±۴/۰۵	۰/۰۱۱

جدول ۲- میزان اوره سرم در روزهای مختلف بعد از انجام عمل UUO در گروه های مختلف

روز	گروه					
	کنترل	Sham	Sham/SIM	UUO	UUO/SIM	مقدار p
صفر	۹/۵۵±۱/۷۲	۱۰/۶۸±۲/۴	۱۱/۲۴±۱/۴۵	۱۱/۸۷±۲/۰۵	۱۲/۴۶±۲/۴۳	۰/۸۹۰
۳	۱۰/۱۳±۱/۴۵	۱۱/۷۷±۱/۶۵	۱۰/۹±۲/۷۲	۲۵/۵۱±۲/۷۶	۲۱/۳۹±۲/۲۳	۰/۰۳۱
۷	۹/۱۲±۱/۸۸	۱۱/۵۹±۲/۲۴	۱۰/۶۴±۲/۵۷	۵۳/۸۴±۳/۴۸	۳۸/۷۳±۲/۸۸	۰/۰۰۲
۱۴	۱۰/۵۴±۲/۰۱	۱۰/۳۵±۲/۳۶	۹/۸۶±۱/۹	۸۸/۶۹±۵/۱۲	۷۵/۶۶±۳/۱۶	۰/۰۰۰۱

جدول ۳- میزان کراتینین سرم در روزهای مختلف بعد از انجام عمل UUO در گروه های مختلف

روز	گروه					
	کنترل	Sham	Sham/SIM	UUO	UUO/SIM	مقدار p
صفر	۰/۷۱±۰/۰۵	۰/۶۹±۰/۰۳	۰/۷±۰/۰۵	۰/۶۶±۰/۰۴	۰/۶۸±۰/۰۳	۰/۸۶۲
۳	۰/۷۲±۰/۰۴	۰/۷±۰/۰۱	۰/۶۸±۰/۰۷	۰/۹۷±۰/۰۵	۰/۸۲±۰/۰۴	۰/۵۸۵
۷	۰/۷۵±۰/۰۳	۰/۷۱±۰/۰۲	۰/۷۲±۰/۰۶	۱/۳۲±۰/۰۷	۱/۱۵±۰/۰۶	۰/۰۴۱
۱۴	۰/۸۱±۰/۰۳	۰/۷۳±۰/۰۵	۰/۷۷±۰/۰۳	۲/۳۷±۰/۰۸	۱/۹۳±۰/۰۹	۰/۰۳۸

از نظر نتایج تغییرات بافتی، در گروه کنترل و Sham هیچ گونه تغییری در بافت کلیه مشاهده نشد و بافت کلیه از نظر کپسول بومن، گلومرول‌ها، سلول‌های توبولی، بافت بینابینی و عروق خونی طبیعی بود (شکل شماره‌ی ۱). به دلیل مشابه بودن تصاویر بافتی گروه کنترل و Sham از ارایه تصاویر مربوط به گروه Sham خودداری شده است.

[Downloaded from feyz.kaums.ac.ir on 2026-11-24]

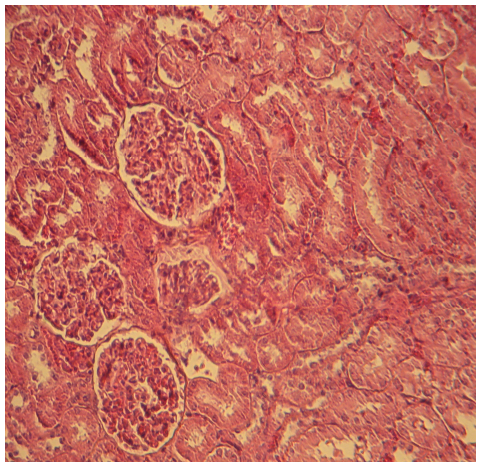

شکل ۱- به طبیعی بودن کپسول بومن، گلومرول‌ها، سلول‌های توبولی، بافت بینابینی و عروق خونی در گروه کنترل توجه شود (رنگ‌آمیزی هماتوکسیلین ـ ائوزین، بزرگنمایی ۱۰×).

در گروه UUO در پی انسداد حالب اتساع فضای کپسول بومن، آتروفی شدید گلومرولی و توبولی، اسکلروز پیرامون کپسول بومن و اتساع فضای آن، تجمع سلول‌های تک‌هسته‌ای در بافت بینابینی کلیه، دژنراسیون منتشر و شدید سلول‌های توبولی، افزایش ضخامت لایه اپی‌تلیالی کپسول بومن، خیز پیرامون عروقی، فیبروز بافت بینابینی کلیه، خون‌ریزی، تغییرات استحاله در توبول‌های نزدیک، تورم آبکی سلول‌های توبول‌ها، فیبروز زیر کپسولی به همراه تورم آبکی و نکروز سلول‌های توبولی مشاهده گردید (شکل شماره‌ی ۲ تا ۴).

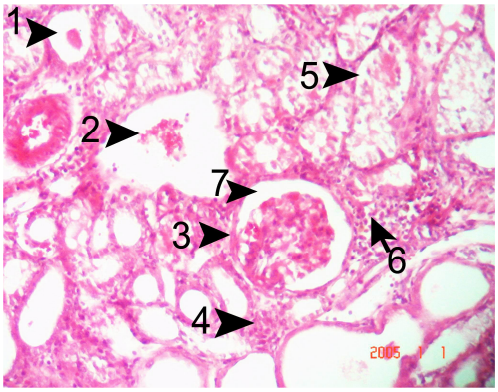

شکل ۲- نمای ریزبینی از اتساع فضای کپسول بومن و آتروفی شدید گلومرولی (پیکان۲و۷)، اسکلروز پیرامون کپسول بومن (پیکان۳)، تجمع سلول‌های تک‌هسته‌ای در بافت بینابینی کلیه (پیکان ۴ و ۶)، دژنراسیون منتشر و شدید سلول‌های توبولی در گروه UUO. به افزایش ضخامت لایه اپی‌تلیالی کپسول بومن و خیز پیرامون عروقی (پیکان۱ و ۵) توجه شود (رنگ‌آمیزی هماتوکسیلین- ائوزین، بزرگنمایی ۱۰×).

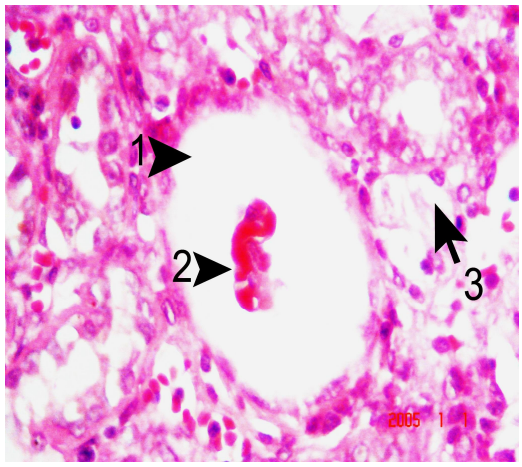

شکل ۳- نمای ریزبینی از اتساع و آتروفی شدید گلومرولار کلیوی (پیکان ۱ و ۲) به همراه تغییرات استحاله در توبول‌های نزدیک (پیکان ۳) در گروه UUO توجه شود (رنگ‌آمیزی هماتوکسیلین- ائوزین، بزرگنمایی ۴۰×).

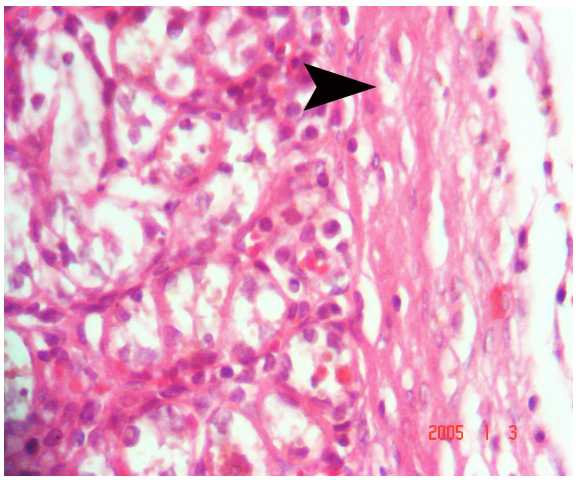

شکل ۴- نمای ریزبینی از فیبروز زیر کپسولی (پیکان) به همراه تورم آبکی و نکروز سلول‌های توبولی در گروه UUO توجه شود (رنگ آمیزی هماتوکسیلین- ائوزین، بزرگنمایی ۴۰×).

تجویز سیمواستاتین در زمان انسداد حالب در گروه UUO/SIM توانست آسیب‌های ناشی از انسداد حالب را در بافت کلیه کاهش دهد. به طوری که تنها در بعضی از مناطق تغییرات استحاله بسیار ملایم و آتروفیک کلافه گلومرولی، خیز و هجوم ملایم سلول‌های تک‌هسته‌ای، اتساع ملایم فضای کپسول بومن بدون اسکلروز غشای کپسول و نفوذ ملایم بافت فیبروز در پیرامون توبول‌های کلیوی مشاهده شد و توبول‌های نزدیک و دور بیشتر از حالت طبیعی هیستولوژیکی برخوردار بودند (شکل ۵ تا ۷).

[Downloaded from feyz.kaums.ac.ir on 2026-11-24]

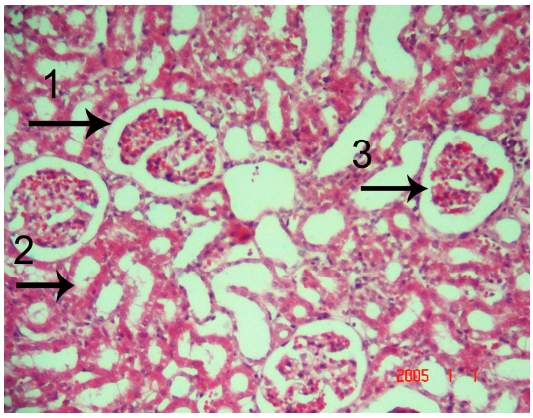

شکل ۵- به نمای ریزبینی از گلومرول و توبول‌های کلیه گروه درمان شده با داروی سیمواستاتین توجه شود. در این نگاره تنها در بعضی از مناطق بافتی تغییرات استحاله بسیار ملایم و آتروفیک کلافه گلومرولی (پیکان ۱، ۲ و ۳) قابل مشاهده می‌باشد (رنگ‌آمیزی هماتوکسیلین- ائوزین، بزرگنمایی ۱۰×).

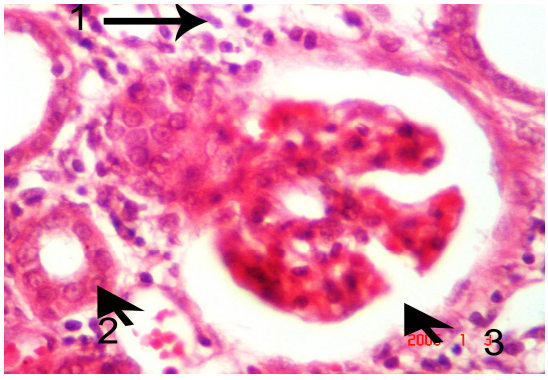

شکل ۶- به نمای ریزبینی از گلومرول و توبول‌های کلیه گروه درمان شده با داروی سیمواستاتین توجه شود. در این نگاره اتساع ملایم فضای کپسول بومن به همراه ساختار طبیعی یک توبول نزدیک (پیکان۲) خیز و هجوم ملایم سلول‌های تک هسته‌ای (پیکان۱،۲و۳) قابل مشاهده می‌باشد (رنگ آمیزی هماتوکسیلین- ائوزین، بزرگنمایی ۴۰×).

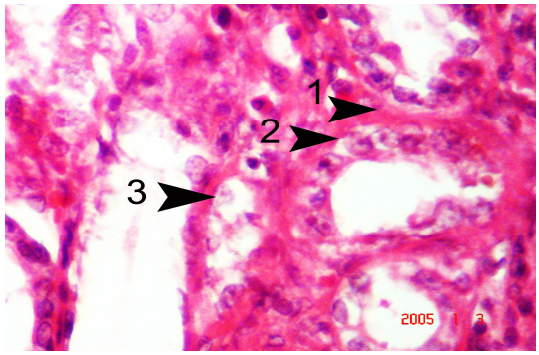

شکل ۷- نمای ریزبینی از تغییرات ملایم دژنراتیو سلول‌های توبولی کلیه (پیکان ۲ و ۳) گروه درمان شده با داروی سیموستاتین. به نفوذ ملایم بافت فیبروز در پیرامون توبول‌های کلیوی (پیکان۱) توجه شود (رنگ‌آمیزی هماتوکسیلین- ائوزین، بزرگنمایی ۴۰×).

بحث

نتایج این مطالعه نشان داد که در پی انسداد یک طرفه حالب در موش صحرایی میزان کلسترول، اوره و کراتینین سرم افزایش می‌یابد. علایم بالینی و پاسخ‌های فیزیوپاتولوژیک انسداد جریان ادرار تحت تاثیر عوامل مختلفی هستند. از این عوامل می‌توان محل انسداد، شدت و دوره انسداد، حضور یا فقدان عفونت دستگاه ادراری و دوطرفه یا یک طرفه بودن انسداد قسمت فوقانی دستگاه ادراری را نام برد. آنوری، ازوتمی و اورمی همراه با انسداد کامل میزنای مشاهده شده‌اند. بعد از ۴۸ ساعت در پی انسداد میزنای، معمولا چند علامت غیرطبیعی در بیوشیمی خون مشاهده می‌شود ولی ۴۸ تا ۷۲ ساعت بعد، معمولا علایم بالینی و تغییرات شیمیایی به سرعت پیشرفت می‌نمایند. در اثر انسداد کامل میزنای تغییرات ریخت‌شناسی و عملکردی با هم به وجود می‌آیند. انسداد یک طرفه و تدریجی حالب با احتباس ادرار و تخریب پارانشیم کلیه همراه است و منجر به بزرگی کلیه می‌شود. همچنین نشان داده‌اند که در پی انسداد حالب میزان سرمی کلسترول به دلیل تولید لیپوپروتئین‌های با مقادیر کلسترول و تری‌گلیسرید بالا در کبد، افزایش می‌یابد [۱، ۲، ۱۵، ۱۶]. این نتایج با یافته‌های تحقیق حاضر مبنی بر افزایش میزان کلسترول، اوره و کراتینین سرم هم‌خوانی دارد. از طرف دیگر انسداد باعث بروز تغییرات شدید بافتی در کلیه شد. در این تحقیق در پی انسداد حالب، اتساع فضای کپسول بومن، آتروفی شدید گلومرولی و توبولی، اسکلروز پیرامون کپسول بومن و اتساع فضای آن، تجمع سلول‌های تک‌هسته‌ای در بافت بینابینی کلیه، دژنراسیون منتشر و شدید سلول‌های توبولی، افزایش ضخامت لایه اپی‌تلیالی کپسول بومن، خیز پیرامون عروقی، فیبروز بافت بینابینی کلیه، خون‌ریزی، تغییرات استحاله در توبول‌های نزدیک، تورم آبکی سلول‌های توبول‌ها، فیبروز زیرکپسولی به همراه تورم آبکی و نکروز سلول‌های توبولی مشاهده گردید. مطالعات گذشته نشان داده است که انسداد یک طرفه حالب در موش صحرایی می‌تواند منجر به فیبروز توبولی بینابینی، گلومرولواسکلروزیس، نفوذ سلول‌های التهابی و التهاب بافت بینابینی گردد. Klahr و همکاران (۱۹۹۱ و ۱۹۹۴) نشان دادند که در پی انسداد حالب فیبروز توبولی بینابینی، اتساع فضای کپسول بومن، آتروفی شدید گلومرولی و توبولی و تجمع سلول‌های تک‌هسته‌ای روی می‌دهد [۱، ۲]. Kaneto و همکاران (۱۹۹۴) و Gonzalez و همکاران (۱۹۸۸) نشان دادند که بعد از انسداد حالب، فیبروز و التهاب بافت بینابینی کلیه روی می‌دهد [۱۳، ۱۷]. Moriyama و همکاران (۲۰۰۰) و Lange-Sperandio و همکاران (۲۰۰۵) نشان دادند که انسداد حالب

[Downloaded from feyz.kaums.ac.ir on 2026-11-24]

باعث نفوذ سلول‌های التهابی و فیبروز بافت بینابینی کلیه می‌شود [۱۴، ۱۸]. این نتایج با یافته‌های پاتولوژیک این مطالعه همخوانی دارد. نتایج این مطالعه نشان داد که سیمواستاتین باعث بهبود عملکرد کلیه، در پی انسداد حالب شد. سیمواستاتین در این مطالعه باعث کاهش میزان سرمی کلسترول، اوره و کراتینین و کاهش آسیب‌های بافتی ناشی از انسداد حالب شد. مطالعات مختلف نشان داده‌اند که سیمواستاتین، دارای اثرات حفاظتی در بعضی از بافت‌ها می‌باشد. به طوری که Namazi (۲۰۰۸) نشان داد که سیمواستاتین سمیت کبدی و کلیوی ناشی از سیس پلاتین را در موش‌های صحرایی کاهش می‌دهد [۸]. همچنین Ivanovski و همکاران (۲۰۰۸) نشان دادند که در پی نارسایی مزمن کلیوی تجربی در موش سوری، سیمواستاتین آسیب‌های کلیوی ناشی از این آسیب را کاهش می‌دهد [۹]. Panichi و همکاران (۲۰۰۸) در بیماران مبتلا به بیماری‌های مزمن کلیه، با تجویز سیمواستاتین از شدت آسیب عضله‌ی قلبی در پی نارسایی کلیه کاستند [۱۰]. در مطالعه دیگری، Sonmez و همکاران (۲۰۰۸) در نمونه سندروم نفروتیک تجربی در موش‌های صحرایی نشان دادند که سیمواستاتین می‌تواند آسیب‌های ناشی از تنش اکسیداتیو را کاهش داده و همچنین باعث بهبود پروتئینوری و کاهش آسیب گلومرول-ها گردد [۱۱]. Wanner و همکاران (۱۹۹۷) نشان داده‌اند که مهارکننده‌های هیدروکسی متیل گلوتاریل کوآ ردوکتاز می‌توانند در پی پیوند قلب و کلیه از هیپرکلسترولمی بعد از پیوند عضو جلوگیری کرده و باعث کاهش وقوع رد پیوند کلیه شوند [۱۲]. این نتایج حفاظتی با یافته‌های این مطالعه هم‌خوانی دارد. ساز و کارهای مختلفی را برای اثر حفاظتی استاتین‌ها در بافت‌های مختلف مطرح کرده‌اند. انسداد یک طرفه حالب می‌تواند به سرعت و با شدت زیادی باعث ارتشاح سلول‌های التهابی به بافت بینابینی کلیه گردد. به نظر می‌رسد که تنش اکسیداتیو نقش کلیدی در آغاز و ادامه التهاب بعد از انسداد دارد که نتیجه آن آسیب توبول‌های کلیوی و فیبروز بافت بینابینی می‌باشد [۱۸، ۱۹]. از طرف دیگر مطالعات نشان داده‌اند که سیمواستاتین دارای اثرات آنتی‌اکسیدانی در بافت کلیه در پی آسیب ناشی از مواد شیمیایی و جراحی می-باشد [۶-۳]. با توجه به نقش آنتی‌اکسیدانی سیمواستاتین چنین می‌توان پیشنهاد کرد که احتمالا این دارو با ساز و کار مشابه، باعث کاهش آسیب کلیوی در پی انسداد حالب می‌شود. همچنین مشخص شده است که استاتین‌ها با مهار تجمع ماکروفاژها در بافت توبولی بینابینی کلیه باعث کاهش فیبروز کلیوی می‌شوند و این عمل مستقل از نقش استاتین‌ها در پایین آوردن چربی خون می‌باشد. در مطالعات دیگر نشان داده‌اند که استاتین‌ها با کاهش تعداد ماکروفاژها در روز سوم و دهم بعد از انسداد یک طرفه حالب و همچنین با کاهش تولید استئوپونتین (OPN) و عامل محرک کلونی ماکروفاژ (M-CSF) باعث کاهش التهاب می‌شوند. با توجه به نقش OPN و M-CSF در التهاب و تجمع سلول‌های التهابی به ویژه ماکروفاژها، مهار تولید این سیتوکین‌ها توسط سیمواستاتین ممکن است مهمترین عامل کنترل التهاب و فیبروز کلیه باشد [۷]. مطالعات همچنین نشان داده‌اند که استاتین‌ها باعث کاهش تولید مولکول‌های چسبناک سلول‌های آندوتلیال می‌شوند [۲۰] که خود این مولکول‌ها در تجمع ماکروفاژها دخیل هستند. به نظر می‌رسد که در نفروپاتی‌های ناشی از انسداد یک طرفه حالب، استاتین‌ها با کاهش تولید OPN و مهار غیرمستقیم روی آنژیوتانسین II (توسط OPN) نقش خود را اعمال می‌کنند [۱۶]. مشخص شده است که OPN محرک قوی تولید آنژیوتانسین II می‌باشد [۲۱]. ادعا شده است که سیمواستاتین باعث مهار فعال شدن سلول‌های توبولی و مهار تمایز سلولی در کلیه شده و از فیبروز جلوگیری می‌کند. تغییر شکل فیبروبلاست‌ها به میوفیبروبلاست‌ها در پی انسداد یک طرفه حالب در اثر آنژیوتانسین II اتفاق می‌افتد [۷]. با توجه به نقش غیرمستقیم استاتین‌ها در مهار آنژیوتانسین II [۱۶] اثر کاهش فیبروز به دور از انتظار نیست. از طرفی دیگر، استاتین‌ها باعث مهار فعالیت عامل هسته‌ای کاپا ـ ب (κB) می‌شوند [۱۵]. مشخص شده است که مهار عامل هسته‌ای κB می‌تواند باعث کاهش تولید عامل محرک کلونی ماکروفاژ (M-CSF) گردد [۲۲].

نتیجه‌گیری

نتایج این مطالعه نشان داد که انسداد حالب، باعث کاهش عملکرد کلیه و آسیب شدید بافت کلیه می‌شود. تجویز هم‌زمان سیمواستاتین باعث بهبود عملکرد و کاهش آسیب‌های بافتی ناشی از انسداد حالب شد. البته نقش حفاظتی سیمواستاتین در بیماری-های کلیوی انسان همانند انسداد حالب نیاز به پژوهش‌های بیشتری دارد.

References:

[1] Klahr S. New insights into the consequences and mechanisms of renal impairment in obstructive nephropathy. ***Am J Kidney Dis*** 1991;18:689-99.

[Downloaded from feyz.kaums.ac.ir on 2026-11-24]

[2] Klahr S, Pukerson ML. The pathophysiology of obstructive nephropathy, The role of vasoactive compounds in the hemodynamicand structural abnormalities of the obstructed kidney. ***Am J Kidney Dis*** 1994;23:219-23.
[3] Bayorh MA, Ganafa AA, Eatman D, Walton M, Feuerstein GZ. Simvastatin and losartan enhance nitric oxide and reduce oxidative stress in salt-induced hypertension. ***Am J Hypertens*** 2005;18(11):1496-502.
[4] Inman SR, Davis NA, Mazzone ME, Olson KM, Lukaszek VA, Yoder KN. Simvastatin and L-arginine preserve renal function after ischemia/reperfusion injury. ***Am J Med Sci*** 2005;329(1):13-17.
[5] Işeri S, Ercan F, Gedik N, Yüksel M, Alican I. Simvastatin attenuates cisplatin-induced kidney and liver damage in rats. ***Toxicology*** 2007;230(2-3):256-64.
[6] Rugale C, Delbosc S, Mimran A, Jover B. Simvastatin reverses target organ damage and oxidative stress in Angiotensin II hypertension: comparison with apocynin, tempol, and hydralazine. ***J Cardiovasc Pharmacol*** 2007;50(3):293-298.
[7] Vieira JM, Mantovani E, Rodrigues LT, Dellê H, Noronha IL, Fujihara CK, et al. Simvastatin attenuates renal inflammation, tubular transdifferentiation and interstitial fibrosis in rats with unilateral ureteral obstruction. ***Nephrol Dial Transplant*** 2005;20(8):1582-91.
[8] Namazi H. Letter by Namazi regarding article "Simvastatin attenuates cisplatin-induced kidney and liver damage in rats". ***Toxicology*** 2008;247(2-3): 161.
[9] Ivanovski O, Szumilak D, Nguyen-Khoa T, Nikolov IG, Joki N, Mothu N, et al. Effect of simvastatin in apolipoprotein E deficient mice with surgically induced chronic renal failure. ***J Urol*** 2008;179(4):1631-6.
[10] Panichi V, Mantuano E, Paoletti S, Santi S, Manca Rizza G, Cutrupi S, et al. Effect of simvastatin on plasma asymmetric dimethylarginine concentration in patients with chronic kidney disease. ***J Nephrol*** 2008;21(1):38-44.
[11] Sonmez A, Yilmaz MI, Korkmaz A, Topal T, Caglar K, Kaya A, et al. Hyperbaric oxygen treatment augments the efficacy of cilazapril and simvastatin regimens in an experimental nephrotic syndrome model. ***Clin Exp Nephrol*** 2008;12(2):110-8.
[12] Wanner C, Krämer-Guth A, Galle J. Use of HMG-CoA Reductase Inhibitors after Kidney and Heart Transplantation: Lipid-Lowering and Immunosuppressive Effects. ***BioDrugs*** 1997;8(5):387-93.
[13] Kaneto H, Morrissey J, McCracken R, Reyes A, Klahr S. Enalapril reduces collagen type IV synthesis and expansion of the interstitium in the obstructed rat kidney. ***Kidney Int*** 1994;45:1637-47.
[14] Lange-Sperandio B, Forbes MS, Thornhill B, Okusa MD, Linden J. Chevalier RL. A (2A) adenosine receptor agonist and PDE (4) inhibition delays inflammation but fails to reduce injury in experimental obstructive nephropathy. ***Nephron Exp Nephrol*** 2005;100(3):e113-e23.
[15] Massy ZA, Guijarro C. Statins: effects beyond cholesterol lowering. ***Nephrol Dial Transplant*** 2001;16(9):1738-1741.
[16] Park JK, Muller DN, Mervaala EM. Cerivastatin prevents angiotensin II-induced renal injury independent of blood pressure-and cholesterol-lowering effects. ***Kidney Int*** 2000;58(4):1420-30.
[17] Gonzalez AG, Vadillo OF, Perez TR. Experimental diffuse interstitialrenal fibrosis. A biochemical approach. ***Lab Invest*** 1988;59:245-52.
[18] Moriyama T, Kawada N, Nagatoya K, Horio M, Imai E, Hori M. Oxidative stress in tubulointerstitial injury: therapeutic potential of antioxidants towards interstitial fibrosis. ***Nephrol Dial Transplant*** 2000;6:47-9.
[19] Zhou Z, Kang YJ. Cellular and subcellular localization of catalase in the heart of transgenic mice. ***J Histochem Cytochem*** 2000;48:585-94.
[20] Serrano CV Jr, Yoshida VM, Venturinelli ML, D'Amico E, Monteiro HP, Ramires JA, et al. Effect of simvastatin on monocyte adhesion molecule expressionin patients with hypercholesterolemia. ***Atherosclerosis*** 2001;157(2):505-12.
[21] Xie Y, Sakatsume M, Nishi S, Narita I, Arakawa M, Gejyo F. Expression, roles, receptors, and regulation of osteopontin in the kidney. ***Kidney Int*** 2001;60(5):1645-57.
[22] Wardle EN. Nuclear factor kappaB for the nephrologist**.** ***Nephrol Dial Transplant*** 2001;16(9):1764-68.
43.

[Downloaded from feyz.kaums.ac.ir on 2026-11-24]