بررسی اثرات بنزوات سدیم بر بافت بیضه، گونادوتروپین‌ها و هورمون‌های تیروئیدی در موش سوری (Balb/C) بالغ

داود سهرابی [*۱]، محسن علیپور [۲]، محمدرضا غلامی [۳]

خلاصه

سابقه و هدف: بنزوات سدیم به عنوان یک ماده‌ی ضدعفونی‌کننده بر علیه میکروارگانیسم‌ها در مواد غذایی مصرف می‌شود. برخی گزارشات حکایت از آثار سوء بنزوات سدیم بر بافت بیضه، گونادوتروپین‌ها و هورمون‌های تیروئیدی دارد. هدف از این مطالعه تعیین اثرات بنزوات سدیم بر بافت بیضه، گونادوتروپین‌ها و هورمون‌های تیروئیدی در موش سوری نژاد Balb/C نر بالغ است.

مواد و روش‌ها: در این پژوهش تجربی ۱۸ سر موش سوری نژاد Balb/C نر بالغ با سنین ۱۲-۱۰ هفته به صورت تصادفی در سه گروه ۶تایی قرار گرفتند. به گروه کنترل، آب معمولی و به گروه اول تجربی روزانه ۱۴۰ میلی‌گرم بر کیلوگرم بنزوات سدیم محلول در آب و به گروه دوم تجربی روزانه ۲۸۰ میلی‌گرم بر کیلوگرم بنزوات سدیم محلول در آب و به مدت ۶۰ روز داده شد. در پایان تجربه پس از بیهوشی، خون‌گیری از بطن چپ به عمل آمد و برای سنجش هورمونی، سانتریفوژ گردید. پس از کشتن موش‌ها، بیضه‌ها از بدن خارج گردید و پس از مطالعات مرفولوژیکی در گلوتارالدئید به عنوان فیکساتیو قرار گرفتند. تجزیه و تحلیل آماری با استفاده نرم‌افزار SPSS نسخه‌ی ۱۲ و آزمون t-test انجام شد.

نتایج: تفاوت وزن بدن موش‌ها بین گروه‌های تجربی و کنترل، معنی‌دار نبود. مقادیر هورمون‌های FSH و LH فقط در گروه تجربی دوم نسبت به گروه کنترل، کاهش معنی‌داری را نشان داد ($p<۰/۰۰۰۱$). درصورتی که کاهش تستوسترون در هر دو گروه تجربی نسبت به گروه کنترل کاهش معنی‌داری را نشان داد ($p<۰/۰۰۰۱$). کاهش هورمون‌های T_3 و T_4 و افزایش هورمون TSH در گروه دوم تجربی معنی‌دار بود ($p<۰/۰۰۱$). مطالعه‌ی فراساختمانی بیضه نشان داد هسته‌ی سلول‌های جنسی حالت پیکنوزه دارد، همچنین واکوئول‌های متسع فراوان در سیتوپلاسم سلول‌های آن دیده شد.

نتیجه‌گیری: بنزوات سدیم موجب کاهش هورمون‌های گونادوتروپین، تستوسترون و T_3، T_4 می‌گردد. در نتیجه پیشنهاد می‌شود در حد امکان در مواد غذایی، دارویی و بهداشتی از مواد جایگزین استفاده شود.

واژگان کلیدی: بنزوات سدیم، بیضه، گونادوتروپین‌ها، هورمون‌های تیروئیدی

۱- استادیار گروه بافت‌شناسی و جنین‌شناسی دانشکده پزشکی دانشگاه علوم پزشکی زنجان

۲- استادیار گروه فیزیولوژی دانشکده پزشکی دانشگاه علوم پزشکی زنجان

۳- مربی گروه آناتومی دانشکده پزشکی دانشگاه علوم پزشکی زنجان

* **نویسنده مسوول:** داود سهرابی

آدرس: زنجان، شهرک کارمندان، دانشکده پزشکی، گروه بافت شناسی و تشریح

پست الکترونیک: sohrabidavood@yahoo.com

تلفن: ۰۹۱۲ ۲۴۱ ۵۷۰۷

دورنویس: ۰۲۴۱ ۴۲۴۹۵۵۳

تاریخ دریافت: ۸۷/۳/۲۲

تاریخ پذیرش نهایی: ۸۷/۷/۳۰

مقدمه

اسید بنزوییک C_6H_5COONa از اسیدهای آروماتیک کربوکسیلیک می‌باشد، جامد و به میزان ۰،۳۴ گرم در ۱۰۰ گرم آب حل می‌شود. اسید بنزوئیک و املاح آن خاصیت ضدعفونی‌کنندگی داشته و در کنسروسازی و تهیه‌ی مرباها و رب گوجه‌فرنگی مصرف می‌شوند. اسید بنزوییک و بنزوات سدیم به عنوان مواد دارویی در بیماران مبتلا به چرخه آنزیمی اوره‌آز مصرف می‌شوند [۱]. گفته می‌شود بسیاری از هیدروکربن‌های آروماتیک غیرفعال، فوق‌العاده، سرطان‌زا هستند. اما بسیاری از پژوهشگران می‌گویند هیدروکربن-

[Downloaded from feyz.kaums.ac.ir on 2026-11-24]

های آروماتیک توسط ارگانیسم‌های زنده متابولیزه شده، ترکیبات فعالی را می‌سازند و این ترکیبات فعال با DNA وارد واکنش شده، می‌توانند ساختمان ژنتیکی سلول را تغییر دهند، همچنین موجب تولید مثل‌های غیرقابل کنترل می‌شوند. در سلول-های اجدادی اسپرماتوزوئید که تقسیمات میتوز و میوز را پشت سر می‌گذارند و DNA سلولی در آنها فعال است، موادی مانند بنزوات سدیم می‌توانند در تقسیم سلولی آنها اثرات نامطلوبی بگذارد [۲]. گزارشات نشان می‌دهد در اثر بنزوات سدیم، تغییرات هیپرپلاستیک و دژنراتیو در سلول‌های کبدی و کلیوی و حتی بیضه دیده می‌شود ولی تغییرات پاتولوژیک در سلول‌های مغزی مشاهده نمی‌شود [۳، ۴]. مطالعات بر روی اندام‌های قلب، طحال، کلیه، کبد و مغز نشان می‌دهد بنزوات سدیم آثار نامطلوبی مانند گرانولاسیون شدید پوست دارد و حتی تغییراتی نیز در سلول‌های مغزی ایجاد می‌نماید [۵]. مطالعه‌ی دیگری نشان می‌دهد بنزوات سدیم موجب کاهش وزن جنین می‌شود ولی اثرات تراتوژن دیده نمی‌شود [۶]. گزارشات دیگری حاکی از اثرات سوء بنزوات سدیم بر روی تخمدان‌ها و هورمون‌های جنسی است [۷]. در مطالعات دیگری که انجام شده، افزایش مرگ و میر جنین‌ها [۸] مشاهده‌ی ناهنجاری‌های مادرزادی در ستون مهره‌ها و سلول‌های شبکیه چشم [۹] تغییرات معنی‌دار وزن اپی‌دیدیم و افزایش درصد اسپرم‌های ناهنجار [۱۰] نواقص جنینی در ناحیه کرانیو فاسیال (مغز و صورت) و به ویژه میکروسفالی و ناهنجاری‌های روده‌ای در جنین قورباغه [۱۱] و بی‌نظمی در سیستم عصبی [۱۲] از عوارض مصرف اسید بنزوئیک و نمک‌های آن گزارش گردیده است. مطالعات نشان می‌دهد بنزوات سدیم موجب آپوپتوز (مرگ فیزیولوژیک) و ادم سلولی در بافت‌ها می‌شود. [۱۳، ۱۴] گزارشات دیگری نشان می‌دهد مصرف طولانی مدت بنزوات سدیم همراه آب مصرفی به میزان ۱۸۰۰ میلی‌گرم بر کیلوگرم موجب کاهش وزن بعضی اندام‌های بدن در موش صحرایی می‌شود [۱۵]. با توجه به مطالعاتی که به صورت پراکنده انجام گرفته و در مواردی نیز متناقض هستند، در این پژوهش اثرات بنزوات سدیم بر بافت بیضه، گونادوتروپین‌ها و هورمون‌های تیروئیدی با دوزهای جدید و میکروسکوپ الکترونی بررسی شده است، امید است نتایج به دست آمده مورد استفاده مراکز تولید مثلی و اندوکرینی قرار گیرد و در خصوص محدودیت مصرف این ماده شیمیایی راه‌کارهای مناسب ارائه شود.

مواد و روش‌ها

پودر خالص سفیدرنگ بنزوات سدیم تولیدی شرکت مرک آلمان تهیه شد. موش‌های سوری از نژاد Balb/C تحت شرایط نوری استاندارد ۱۲ ساعت روشنایی و ۱۲ ساعت تاریکی قرار داشته و به آب و غذا به مقدار کافی دسترسی داشتند. دمای اتاق حیوانات بین ۲۲- ۲۰ درجه‌ی سانتی‌گراد متغیر بوده و رطوبتی تقریبا ۵۰ تا ۵۵ درصد بود. شرایط غذایی برای همه‌ی آنها یکسان بود و مواد غذایی استاندارد حاوی ویتامین‌ها و املاح به آنها داده می‌شد. برای شروع تجربیات، موش‌های نر با سنین ۱۲- ۱۰ هفتگی انتخاب شدند و به صورت تصادفی در سه گروه ۶ تایی قرار گرفتند. وزن موش‌ها ۲/۳±۲۷ گرم در شروع تجربه بوده است. به گروه نخست تحت عنوان گروه کنترل (شاهد) آب معمولی داده می‌شد. دو گروه تجربی نیز انتخاب شدند که با توجه به منابع ذکر شده [۸، ۱۱] به گروه اول تجربی به مقدار ۱۴۰ میلی-گرم بر کیلوگرم (Low Dose) یعنی یک‌سوم دوز کشنده بنزوات سدیم محلول در آب و به گروه دوم تجربی به مقدار ۲۸۰ میلی-گرم بر کیلوگرم (High Dose) یعنی دوسوم دوز کشنده بنزوات سدیم محلول در آب داده می‌شد. این تجربه به مدت ۶۰ روز ادامه پیدا کرد. در پایان، موش‌ها با اتر تولیدی کارخانجات مرک آلمان بیهوش شده و از بطن چپ خون‌گیری به عمل آمد، بلافاصله سرم خون با سانتریفوژ ۳۰۰۰ دور در دقیقه جدا شده و تا زمان سنجش هورمون‌ها در دمای ۲۰ درجه زیر صفر نگهداری شدند و پس از اتمام تجربیات، به آزمایشگاه پزشکی هسته‌ای در زنجان منتقل شدند و با روش رادیوایمونوآسی (RIA) و کیت‌های هورمونی شرکت کاوشیار با دقت یک‌صدم، هورمون‌های FSH, LH، TSH و تستوسترون T_3 و T_4 اندازه‌گیری شد. سپس موش‌ها کشته شده و بیضه‌ها، به دقت از بدن خارج شده و پس از معاینات تشریحی، جهت مطالعات بعدی در محلول فرمالین ده درصد و گلوتارالدئید قرار گرفتند و به بخش بیولوژی سلولی و مولکولی دانشگاه علوم پزشکی شهید بهشتی منتقل شدند تا میکروگراف‌های الکترونی از آن‌ها تهیه شود. پس از جمع‌آوری داده‌ها با استفاده از نرم‌افزار SPSS نسخه ۱۲، داده‌های هر گروه وارد رایانه شدند. هدف، مقایسه هر کدام از گروه‌های تجربی به طور جداگانه با گروه، شاهد (کنترل) بود و مقایسه درون‌گروهی مطرح نبود.

نتایج

۱- وزن بدن موش‌ها پس از اتمام تجربیات در گروه اول تجربی ۲/۳۱±۳۷/۶ گرم و در گروه تجربی دوم ۳/۶۱±۳۸/۲ گرم و در گروه شاهد (کنترل) ۳/۷۵±۳۹/۵ گرم بود. تفاوت وزن بدن

[Downloaded from feyz.kaums.ac.ir on 2026-11-24]

حیوانات در گروه‌های تجربی نسبت به گروه شاهد (کنترل) تغییرات معنی‌داری را نشان نداد.

۲- سنجش هورمون‌های جنسی:

الف: هورمون FSH: کاهش معنی‌داری در هورمون FSH در گروه تجربی اول در مقایسه با گروه کنترل مشاهده نشد (جدول شماره‌ی ۱). اما کاهش هورمون FSH در گروه تجربی دوم نسبت به گروه کنترل معنی‌دار بود ($p<۰/۰۰۰۱$).

ب: هورمون LH: کاهش هورمون LH نیز در اثر بنزوات سدیم فقط در گروه دوم تجربی نسبت به گروه شاهد معنی‌دار بود (جدول شماره‌ی ۱)، ($p<۰/۰۰۰۱$).

ج: هورمون تستوسترون: هورمون تستوسترون کاهش معنی‌داری را در گروه‌های تجربی در مقایسه با گروه شاهد نشان داد (جدول شماره‌ی ۱)، ($p<۰/۰۰۰۱$).

۳- سنجش هورمون‌های تیروئیدی:

الف: هورمون TSH: افزایش معنی‌داری در هورمون TSH در گروه تجربی اول در مقایسه با گروه کنترل مشاهده نشد (جدول شماره‌ی ۲). اما افزایش هورمون TSH در گروه تجربی دوم نسبت به گروه کنترل معنی‌دار بود ($p<۰/۰۰۱$).

ب: هورمون T_3: کاهش هورمون T_3 در اثر بنزوات سدیم فقط در گروه دوم تجربی نسبت به گروه شاهد معنی‌دار بود (جدول شماره‌ی ۲)، ($p<۰/۰۰۱$).

ج: هورمون T_4: کاهش معنی‌داری در هورمون T_4 در گروه تجربی اول در مقایسه با گروه کنترل مشاهده نشد (جدول شماره‌ی ۲). اما کاهش هورمون T_4 در گروه تجربی دوم نسبت به گروه کنترل معنی‌دار بود ($p<۰/۰۰۱$).

جدول ۱ ـ شاخص‌های آماری گونادوتروپین‌های پلاسما و تستوسترون در گروه‌های شاهد و تجربی تحت تاثیر بنزوات سدیم در موش سوری (میانگین± انحراف معیار)

گروه های آزمایشی	FSH(mIU/ml)	LH(mIU/ml)	تستوسترون (ng/ml)
شاهد(کنترل)	۰/۵۳۵±۰/۰۶۱	۰/۱۷۸±۰/۰۳۹	۸/۲±۰/۲۴
تجربی (۱۴۰mg/kg۱)	۰/۵۶۱±۰/۰۶۹	۰/۱۶۳±۰/۰۳۵	***۱/۱۵±۰/۸۴
تجربی (۲۸۰ mg/kg۲)	***۰/۳۴۲±۰/۰۵۱	***۰/۰۹۱±۰/۰۱۸	***۰/۳۱±۰/۱۶

جدول ۲- شاخص‌های آماری هورمون‌های تیروئیدی در گروه‌های شاهد و تجربی تحت تاثیر بنزوات سدیم در موش سوری (میانگین± انحراف معیار)

گروه های آزمایشی	T_3 (nmol/l)	T_4 (ng/dl)	TSH(mIU/l)
شاهد(کنترل)	۱/۷۸±۰/۰۸	۴/۱۷±۰/۰۳	۰/۱۶±۰/۰۲
تجربی (۱۴۰mg/kg۱)	۱/۵۶±۰/۰۶	۴/۰۶±۰/۰۳	۰/۱۸±۰/۰۳
تجربی۲ (۲۸۰ mg/kg)	***۱/۳۲±۰/۰۵	***۳/۹۱±۰/۰۱	***۰/۲۵±۰/۰۸

مطالعات تشریحی و میکروسکوپی بیضه‌ها: مطالعات تشریحی بیضه‌ی موش‌های تجربی و شاهد نشان داد چروکیدگی اندکی در بیضه‌ها وجود دارد ولی سایر آنومالی‌های تشریحی در آن‌ها دیده نمی‌شد. مطالعه میکروگراف‌های الکترونی نشان داد: تغییرات اندکی در ارگانل‌های سلول‌های ژرمینال وجود دارد که مربوط به عامل ثانویه یعنی بنزوات سدیم است، از جمله این تغییرات می‌توان تغییرات میتوکندری‌ها را نام برد که متسع و به هم ریخته بودند. افزایش در گرانول‌های لیزوزومی که احتمالا واکوئول‌های اتوفاژی هستند وجود داشت وزیکول‌های متسع حاصل از شبکه آندوپلاسمی صاف نیز به تعداد کمی در میکروگراف‌ها دیده می‌شود ولی تغییرات خیلی آشکاری در سلول-های لیدیگ و سرتولی دیده نشد (میکروگراف ۱ و ۲).

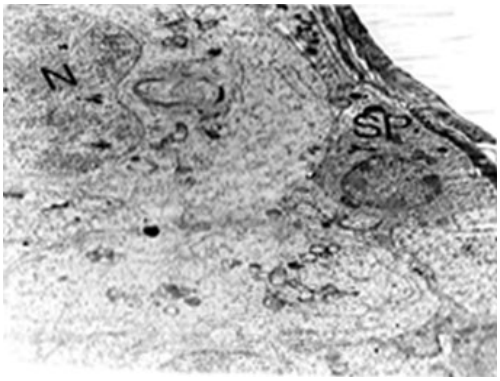

میکروگراف الکترونی ۱- قسمتی از لوله‌ی اسپرم‌ساز بیضه‌ی موش شاهد دیده می‌شود که شامل اسپرماتوگونی (SP) و اسپرماتوسیت اولیه و اسپرماتید و بخش‌هایی از سلول سرتولی (N) که کاملا به صورت طبیعی هستند.
(بزرگنمایی ۳۰۰۰ برابر)

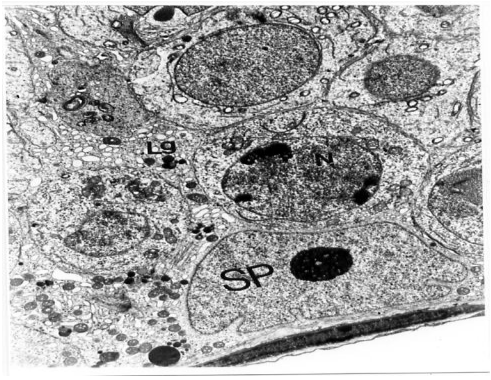

میکروگراف الکترونی ۲- قسمتی از لوله اسپرم‌ساز بیضه موش تجربی گروه اول دیده می‌شود که شامل اسپرماتوگونی (SP) و اسپرماتوسیت اولیه و اسپرماتید و بخش‌هایی از سلول سرتولی است " هسته متراکم‌تر و کوچک‌تر است و حالت پیکنوزه دارد" افزایش اندکی در گرانول‌های لیزوزومی (Lg) دیده می‌شود
(بزرگنمایی ۳۰۰۰ برابر).

[Downloaded from feyz.kaums.ac.ir on 2026-11-24]

بحث

در مورد اثرات اسید بنزوییک و املاح آن از جمله بنزوات سدیم بر روی غدد جنسی و سایر غدد آندوکرین بدن اطلاعات کمی در دست می‌باشد. نتایج این مطالعه نشان می‌دهد بنزوات سدیم می‌تواند مقدار ترشح هورمون تستوسترون را کاهش دهد. بین ترشح تستوسترون و گونادوتروپین‌ها فیدبک منفی وجود دارد. انتظار می‌رفت با کاهش ترشح تستوسترون، افزایشی در ترشح گونادوتروپین‌ها دیده شود در صورتی که این گونه نیست، در این پژوهش تغییرات FSH و LH با دوز کم معنی‌دار نیست در صورتی که بنزوات سدیم با دوز بالا موجب کاهش معنی‌دار این دو هورمون شده است. می‌توان گفت بنزوات سدیم نه تنها بر روی سلول‌های لایدیگ می‌تواند اثرات سویی داشته باشد و موجب کاهش هورمون تستوسترون شود، حتی می‌تواند با دوز بالا موجب اختلال در کار سلول‌های گونادوتروف نیز شود که البته برای اثبات آن احتیاج به مطالعات تکمیلی است. از طرفی کاهش هورمون‌های تیروئیدی، میزان پایه‌ی هورمون تستوسترون را کاهش می‌دهد، این اثر ناشی از کاهش تولید تستوسترون توسط بافت بیضه در پاسخ به hCG و GnRH، کاهش پاسخ سلول‌های بینابینی بیضه‌ی گنادوتروپین‌ها و کاهش تولید cAMP و ورود کلسیم به سلول است [۱۶]. مطالعه‌ی میکروگراف‌های الکترونی نشان می‌دهد اثرات بنزوات سدیم بر بافت بیضه خیلی چشم‌گیر نیست یعنی تغییرات بافتی و سلولی از نوع آزار سلولی (Cell Injury) هستند. این تغییرات عبارتند از: پیکنوزه شدن هسته سلول‌ها، افزایش تولید واکوئول در شبکه آندوپلاسمی صاف و افزایش گرانول‌های لیزوزومی، که با برداشتن عامل پاتولوژیک سلول‌ها می‌توانند دوباره فعالیت فیزیولوژیک خود را از سر بگیرند. البته به صورت مزمن ممکن است تغییرات، برگشت‌پذیر نباشند و سلول از بین برود. مطالعه‌ی وزن بدن در گروه‌های سه‌گانه نشان‌دهنده‌ی طبیعی بودن رشد و نمو حیوانات می‌باشد. شاید بتوان این عدم تاثیر بنزوات سدیم را بر روی وزن بدن از امتیازات آن به شمار آورد. مطالعات نشان می‌دهند که بنزوات سدیم با ایجاد رادیکال‌های آزاد اثر مهاری بر فعالیت غده‌ی تیروئید دارد و کاهش میزان T_3 در گروه‌های دریافت‌کننده‌ی بنزوات سدیم ممکن است به علت آسیب‌هایی ناشی از تبدیل T_4 به T_3 باشد [۱۷]. مطالعات هیستوشیمیایی سایر پژوهشگران نشان می‌دهد در جوجه‌هایی که بنزوات سدیم دریافت کرده‌اند، فعالیت فولیکولی کاهش می‌یابد و باعث کاهش میزان هورمون‌های تیروئیدی در گردش خون می‌شود [۱۸]. نتایج به دست آمده در این بررسی نشان می‌دهد که بنزوات سدیم باعث کاهش معنی‌دار در غلظت T_3 و T_4 و افزایش معنی‌دار در غلظت هورمون TSH می‌شود با توجه به این که غده‌ی تیروئید هورمون‌های T_3 و T_4 را ترشح می‌کند، تحت شرایط طبیعی کاهش T_3 و T_4 باعث آزادسازی TRHاز هیپوتالاموس می‌شود، سپس TRH باعث آزادسازی TSH از هیپوفیز شده و تولید و ترشح T_3 و T_4 را تحریک می‌کند. نتایج این مطالعه موافق یافته‌های آنهاست. البته در این مورد نیز پیشنهاد می‌شود پژوهش‌های تکمیلی به ویژه هیستوپاتولوژیک انجام گیرد.

نتیجه‌گیری

با توجه به نتایجی که از این مطالعه به دست آمد و مطالعات دیگران، می‌توان گفت بنزوات سدیم به عنوان یکی از عوامل شیمیایی محیطی با مقادیر بیش از اندازه در محیط زیست و بدن می‌تواند به بافت بیضه آسیب برساند. پیشنهاد می‌شود تا انجام مطالعات تکمیلی در مواد غذایی و بهداشتی از این ماده کمتر استفاده شود و در صورت امکان از مواد جایگزین استفاده گردد.

Reference:

[1] Maki T, Suzuki Y. Benzoic acid and derivatives .In: Ullmann F. Ullmann's encyclopedia of industrial chemistry. Weinheim, Federal Republic of Germany : VCH Verlagsgesellschaft ; Deerfield Beach, FL, USA : Distribution, USA and Canada, VCH Publishers, 1985. p. 555-68 (Vol.A3).

[2] Villanueva MBG , Jonai H , Kanno S, Takeuchi Y .Dietary sources and back ground levels of hippuric acid in urine: comparison of Philippine and Japanese levels. ***Ind health*** 1994;32(4):239-41.

[3] Toyoda M , Ito Y, Ishiki K, Orishi K, Kato T.Estimation of daily intake of many kind of food additives according to the market basket studies in Japan . ***JJSNutrition*** 1983;36:489-97.

[4] Toth B. Lack of tumorgenecity of sodium benzoate in mice. ***Fundam Appl Toxicol*** 1984;4(3Pt1):494-6.

[5] Urano K, Kato Z. Evaluation of biodegradation ranks of priority organic compounds. ***J Hazard Mater*** 1986;13:147-59.

[6] Taheri SH, Sohrabi D. Teratogenic effects of Sodium Benzoate on the mouse Embryo. ***Journal of Zanjan University of Medical Sciences & Health Services*** 2003;39:1-4 [In Persian].

[Downloaded from feyz.kaums.ac.ir on 2026-11-24]

[7] Sohrabi D, Rahnema M, Shamseddin M, Fakheri F. The effects of Sodium Benzoate (C6H5COONa) on Ovary and Gonadotrophins Hormones on the mice(Balb/C). ***Journal of Shahrekord University of Medical Sciences & Health Services*** 2007;3:64-70 [In Persian].
[8] Fujitani T. Short- term effect of sodium benzoate in F344 Rats and BGC3F1mice. ***Toxicology Letters*** 1993;69:171-79.
[9] Datson GP, Baines D, Elmore E, Fitzgerald M, Sharma S. Evolution of chick embryo neural retina cell culture as screen for developmental toxicants. Fundamental of applied. ***Toxicology*** 1995;26:203-10.
[10]-Ishiguro S , Mayomoto A, Obi T, Nishio A.Teratological studies on benzyl acetate in pregnant rats. ***Kadnau (bulltine of Faculty of agriculture, Kagoshina university)*** 43:25-31(cited in WHO,1996).
[11] Nair B .Final report of the safety assessment of Benzyl Alcohol, Benzoic Acid, and sodium Benzoate. ***Int J Toxicol*** 2001;20:23-50.
[12] Yang MH, scharich KL. Factor affecting DNA Damage caused by Lipid hydroperoxidase and aldehydes. ***Free Radicals Bio Med*** 1996;20(2):223-6.
[13] Lu YP, Lou YR, Xie JG, Peng QY, Zhou S, Lin Y, et al. Caffeine and caffeine sodium benzoate have a sunscreen effect, enhance UVB-induced apoptosis, and inhibit UVB-induced skin carcinogenesis in SKH-1 mice. ***Carcinogenesis*** 2007;28(1):199- 202.
[14] Nettis E, Colanardi MC, Ferrannini A, Tursi A. Sodium benzoate-induced repeated episodes of acute urticaria/angio-oedema: randomized controlled trial. ***Br J Dermatol*** 2004 ;151(4):898-902.
[15] Stenberg A, Ingater A .Toxicological evaluation of some combination of food preservatives. ***Food cosment Toxico*** 1970;8(4):369-80.
[16] Chiao YC, Lee HY, Wang SW, Hwang JJ, Chien CH, Huang SW, et al. Regulation of thyroid hormones on the production of testosterone in rats. ***J Cell Biochem*** 1999;73(4):554-62.
[17] Jütten P, Schumann W, Härtl A, Dahse HM, Gräfe U. Thiosemicarbazones of formyl benzoic acids as novel potent inhibitors of estrone sulfatase. ***J Med Chem*** 2007;50(15):3661-6.
[18] Andersen A. Final report on the safety assessment of benzaldehyde. ***Int J Toxicol*** 2006;25:11-27.

[Downloaded from feyz.kaums.ac.ir on 2026-11-24]