گزارش یک مورد سندرم ناخن زرد فامیلی

دکتر ابراهیم رضی *

خلاصه

سابقه و هدف : سندرم ناخن زرد (Yellow nail syndrome) همراه با پلورال افیوژن و ادم لنفی با سابقه فامیلی مثبت گزارش شده است. در این مقاله به معرفی یک مورد سندرم ناخن زرد با سابقهٔ فامیلی که در سال ۱۳۷۵ به بخش داخلی بیمارستان شهید بهشتی کاشان مراجعه کرده بود اقدام می‌گردد.

معرفی مورد : بیمار خانمی است ۷۰ ساله که با تشخیص سندرم ناخن زرد همراه با پلورال افیوژن طرف راست و ادم اندام تحتانی به مدت ۱/۵ سال تحت پیگیری و درمان قرار گرفت . سابقه ۸ ساله آسم را متذکر بود. خانواده بیمار و نوه‌های وی از نظر این سندرم تحت بررسی و مطالعه قرار گرفتند. آسپیراسیون مایع جنب و بررسی علت تشدید ادم اندامها و همچنین سی تی اسکن ریه‌ها در وی انجام گرفت.

در معاینه ناخن‌های بیمار ، تغییر شکل و انیکولیز و دیستروپی در همه ناخن‌های دست و پا جلب توجه می‌کرد. در سی تی اسکن ریه برنشکتازی سگمان قدامی لوب فوقانی ریه راست نمایان بود. مایع جنب ترانسوداتیو و تشدید ادم بیمار ناشی از هیپوآلبومینمی می‌باشد.

در بررسی فامیل بیمار : دارای ۴ فرزند (۳ پسر و یک دختر) می‌باشد.

دیستروپی و تغییر رنگ و شکل ناخن‌های هر دو دست و پا همراه با ادم اندام تحتانی در دو تا از پسران و تنها دختر بیمار وجود داشت. یکی از فرزندان پسر مبتلا به آسم نیز بود. دیگر افراد خانواده بیمار و همچنین نوه‌های وی سالم بودند. بیمار شرح حال مشابه یافته‌های سندرم ناخن زرد بخصوص تغییرات مربوط به ناخن‌ها و ادم اندام تحتانی را در مادربزرگ خود نیز متذکر بودند.

نتیجه گیری : این گزارش نمایانگر شکل سندرم ناخن زرد فامیلی و دخالت عوامل ارثی در پیدایش این سندرم را داشته و لازم است در مواجهه با این سندرم سابقه خانوادگی بیمار نیز مورد توجه قرار گیرد.

واژگان کلیدی: سندرم ناخن زرد فامیلی ، پلورال افیوژن ، ادم لنفاوی

* دانشگاه علوم پزشکی و خدمات بهداشتی ـ درمانی کاشان ، گروه داخلی

مقدمه

سندرم ناخن زرد (Yellow nail syndrome) عبارت است از مجموعه علایم ناخن‌های زرد ، ادم لنفاوی و اختلال جنبی - ریوی بخصوص پلورال افیوژن که اولین بار بیماری توسط Samman و White در سال ۱۹۶۴ شرح داده شد (۱). بیماری نادر بوده و تا بحال ۱۰۰ مورد آن گزارش گردیده است (۲). در YNS گرفتاری ناخن‌ها همراه با ابتلای مجاری هوایی تحتانی (به صورت پلورال افیوژن ، برنشکتازی ، افزایش واکنش پذیری مجاری هوایی و برنشیت مزمن) و ادم لنفاوی بخصوص در اندام تحتانی وجود دارد (۲). YNS یک اختلال نادر اتوزومی غالب بوده که در دوران شیرخوارگی نیز ذکر شده است (۳). هر چند بیشتر موارد مشاهده گردیده ایدیوپاتیک بوده ولی همراهی این سندرم با بدخیمی‌ها (۴) و شکل فامیلی آن نیز گزارش شده است (۵).

در این مقاله با توجه به مشاهده یک مورد سندرم ناخن زرد فامیلی ، در یک خانم ۷۰ ساله که در سال ۱۳۷۵ در بخش داخلی بیمارستان شهید بهشتی کاشان با یافته‌های ریوی و ادم لنفاوی و هیپوپروتئینمی بستری شده بود به معرفی آن اقدام می‌گردد.

معرفی بیمار

بیمار خانمی ۷۰ ساله اهل و ساکن کاشان می‌باشد که با علایم تنگی نفس و پلورال افیوژن ترانسوداتیو طرف راست مراجعه کرده و سابقه تنگی نفس را از ۸ سال قبل بیان می‌دارد ، وی با تشخیص آسم برونشی تحت درمان است. تنگی نفس بیمار اخیراً تشدید یافته و همراه آن بیمار از درد پلورتیک طرف راست نیز شاکی می‌باشد.

در معاینه بیمار : فشار خون $\frac{۱۲}{۷}$ ، درجه حرارت ۳۶/۵ درجه سانتی‌گراد ، تعداد ضربان قلب ۹۳ قرعه در دقیقه و تعداد تنفس ۲۸ عدد در دقیقه بود. در معاینه فیزیکی قفسه سینه افزایش ماتیته قاعده ریه راست جلب توجه می‌کند. در سمع، کاهش صدا در قاعده ریه راست نسبت به چپ افزایش بیشتری دارد. سمع ریه‌ها حاکی از ویزینگ بازدمی می‌باشد. ادم ++ در اندامها مشاهده می‌گردد.

در معاینه ناخن‌ها انیکولیز و دیستروپی پیشرفته ناخن‌های هر دو دست و پا جلب توجه می‌کند (تصاویر ۳ ، ۲ و ۱). ناخن‌ها برجسته و زردرنگ می‌باشد. در معاینه اندامهای تحتانی ادم گوده گذار نمایان بود (تصویر ۴). در آزمایش ادرار pH ادرار قلیایی بوده (pH=۸) و بقیه موارد آن طبیعی است. سرعت رسوب گلبولی برابر ۳ mm در ساعت اول می‌باشد. Hb = ۱۵/۴ g/dl ، شمارش گلبول‌های سفید ۱۵۶۰۰ /ml (با ۸۰ درصد پلی مرفونوکلئر ، ۱۸ درصد لنفوسیت و ۲ درصد مونوسیت) است. شمارش پلاکت ۳۸۰۰۰۰ در سی سی ، در آزمایشات بیوشیمی AST برابر ۳۵ U/L (میزان طبیعی آن ۰ تا

۳۳ واحد در لیتر) ، ALT و آلکالین فسفاتاز طبیعی می‌باشند. پروتئین تام سرم g/dl ۵/۵ (مقدار طبیعی ۶/۴ تا ۸/۴ گرم در دسی لیتر) بود. در گرافی قفسه سینه پلورال افیوژن طرف راست جلب توجه می‌کرد (تصویر ۵). در آسپیراسیون مایع جنب طرف راست : LDH مایع پلور U/l ۱۳۵ ، پروتئین مایع پلور g/dl ۲/۳ ، قند مایع پلور mg/dl ۷۹ ، شمارش کلی سلولهای مایع سرم برابر ۳۷۸۰ عدد در میلی لیتر (۳۶۸۰ عدد آن گلبول سفید با ۹۴ درصد پلی مرفونوکلئر و ۶ درصد لنفوسیت) ، LDH همزمان سرم U/l ۴۳۳ ، پروتئین تام سرم برابر g/dl ، گلوکز سرم mg/dl ۱۳۱ ، کشت مایع پلور از نظر باسیل‌های اسیدفاست منفی بود. سدیم و پتاسیم خون طبیعی می‌باشد. تست مانتو منفی است. در سی‌تی اسکن ریه برنشکتازی تغییرات فیبروتیک سگمان قدامی در لب فوقانی ریه راست جلب توجه می‌کرد. در سیتولوژی مایع پلور ، افزایش تعداد سلولهای التهابی با برتری پلی‌مرفونوکلئرها و سلولهای مزوتلیال راکتیو جلب توجه می‌کرد. بیمار طی درمان و بستری با داروهای مدر و تجویز آلبومین در طی ۱۰ روز بستری وزن وی از ۴۵ کیلوگرم به ۳۹ کیلوگرم کاهش یافت. در آزمایش گازهای خون : pH = ۷/۳۶ ، mmHg Pco_2 = ۴۷/۶ ، HCo_3 = ۲۶/۴ mmol/l و Po_2 برابر با mmHg ۶۴/۱ و مقدار اشباع اکسیژن خون شریانی برابر با ۹۱/۳ درصد بوده است.

بیمار بعد از آن طی ۱/۵ سال دوبار بستری شد. بار اول پلورال افیوژن وسیع دو طرف پیدا کرد. شدت ورم اندامها بیشتر شد و بیمار دچار آسیت نیز گردید. مجدداً تحت درمان رژیم بدون نمک و آلبومین تزریقی و مدر قرار گرفت. ورم بیمار فروکش کرد. برای آخرین بار که بیمار به علت تشدید ورم اندامها و آسیت و پلورال افیوژن بستری شد دچار نارسایی تنفسی و افزایش پیشرونده P_aCo_2 و کاهش pH گردید. با توجه به پیشرفت اسیدوز تنفسی و عدم اصلاح آن، علیرغم آسپیراسیون مقدار زیادی از مایع فضای جنب ، بیمار تحت تهویه مکانیکی قرار گرفت که در نهایت به علت وقوع پنومونی بیمارستانی و عوارض ناشی از تهویه مکانیکی فوت کرد.

بیمار دارای ۳ برادر و ۱ خواهر است. ازدواج بیمار با شوهر متوفی خود فامیلی می‌باشد (دختر دایی و پسرعمه) . دختر ۳۶ ساله و دو پسر ۳۳ ساله و ۴۰ ساله وی گرفتار بیماری هستند. در هر سه نفر تغییرات سندرم ناخن زرد به صورت ناخن‌های برجسته و زردرنگ در هر دو دست و پا وجود دارد (تصاویر ۶ ، ۷ و ۸) . هر سه نفر مبتلا به ادم لنفاوی در اندام تحتانی هستند. پسر ۳۳ ساله وی مبتلا به آسم نیز است. بنابر اظهار بیمار در مادربزرگ وی یافته‌های مربوط به سندرم ناخن زرد در ناخن‌های هر دو دست و پا وجود داشته است . در هیچ کدام از نوه‌های بیمار یافته‌های مربوط به سندرم ناخن زرد وجود ندارد.

شکل ۱ـ دیستروپی و تغییر شکل و زردرنگ شدن ناخن‌های دست بیمار مبتلا به سندرم ناخن زرد

شکل ۲ـ تغییر شکل و برجسته شدن ناخن‌های پای بیمار مبتلا به سندرم ناخن زرد

شکل ۳ـ تغییر رنگ، برآمدگی وکاهش شفافیت ناخن انگشتان سوم و چهارم دست راست بیمار، اختلال در رشد ناخن‌ها مشهود است.

شکل ۴ـ ادم گوده گذار در ساق پای راست بیمار مبتلا به سندرم ناخن زرد

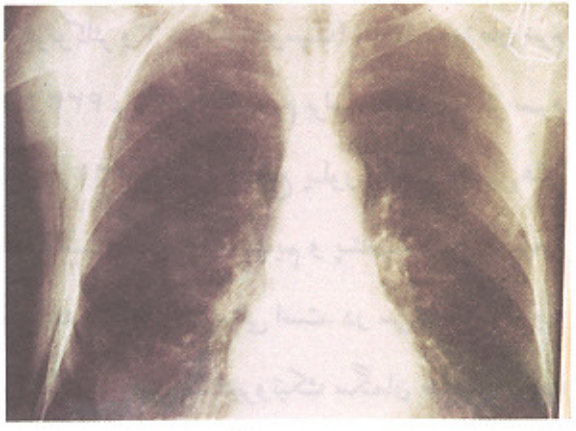

شکل ۵ـ بسته شدن زاویه کوستوفرنیک طرف راست به علت پلورال افیوژن ترانسوداتیو در رادیوگرافی قدامی ـ خلفی قفسه سینه بیمار مبتلا به سندرم ناخن زرد

شکل ۶ـ ناخن‌های زردمتمایل به رنگ سبزدردست دختر ۳۶ ساله بیمار مبتلا به سندرم ناخن زرد، کاهش رشد ناخن انگشت چهارم مشهود است.

شکل ۷ـ اختلال رشد و برآمدگی و تغییر شکل ناخن‌های دست فرزند ۳۳ ساله بیمار که به غیر از تغییر ناخن‌ها مبتلا به لنفادم و آسم نیز است.

شکل ۸ـ تغییر شکل و رنگ زرد ناخن‌های دست چپ فرزند ۴۰ ساله بیمار ، برآمدگی ناخن بوضوح نمایان است

بحث

در مطالعه و بررسی بیمار نشان داد که ابتلای خانوادگی سندرم ناخن زرد در مادربزرگ و سه فرزند از ۴ فرزند وی وجود دارد. با مراجعه به متون پزشکی اشکال YNS فامیلی تنها در یک خانواده در دو خواهر و برادر گزارش شده است (۲). Emerson پلورال افیوژن را نیز به عنوان یکی از یافته‌های شایع به این سندرم اضافه کرد (۶). تریاد بیماری شامل ناخن‌های زرد ، ادم لنفاوی و گرفتاری پلور بوده که تنها در ۲۷ درصد موارد می‌توان این سه یافته را باهم در بیمار یافت. میانگین سن شروع بیماری ۴۰ سالگی است (۴). در مطالعه Nordkild و همکاران در ۸۹ درصد موارد از بیماران ناخن‌های زرد ، ۸۰ درصد ادم لنفاوی و ۳۶ درصد پلورال افیوژن وجود داشت (۴). در ۱۲ بیماری که از Mayo clinic گزارش کردند در ۵ مورد آنها برونشکتازی و ۸ مورد پلورال افیوژن وجود داشت (۵). در این سندرم علت پیدایش برونشکتازی شناخته شده نیست ، هر چند به طور شایع همراه با سینوزیت ذکر گشته است (۵). در گزارش Nordkild و همکاران در ۲۹ درصد موارد ، شروع بیماری با پلورال‌افیوژن‌طرف‌راست بود (۴). در گزارش Hiller ، تظاهر اولیه بیماری به صورت ادم لنفاوی و یا ناخن‌های زرد بود و پلورال افیوژن در مراحل بعدی از سیر بیماری ظاهر شد (۵) که با بیمار ما مشابهت دارد. شرح حال حملات راجعه برونشیت و سینوزیت مزمن ، برونشکتازی ، پنومونی‌های راجعه و سل نیز در YNS وجود دارد(۴). درصد لنفوسیت‌های مایع جنب افزایش نشان می‌دهد (۷). شایع‌ترین یافته ریوی - جنبی این سندرم پلورال افیوژن است که در بیمار ما نیز بطور دو طرفه وجود داشت (۶،۸). در YNS پلورال افیوژن ممکن است ترانسوداتیو یا اگزوداتیو ثانویه به عفونت ، شیلوتراکس و یا ایدیوپاتیک باشد. به غیر از

آنچه که ذکر گردید بیماریهای دیگری که در همراهی YNS گزارش شده شامل موارد زیر است :

بیماریهای بدخیم (ملانوم بدخیم ، سرطان حنجره و ریه و پستان ، ماکروگلوبولینمی والدشتروم ، لنفوم هوچکین) .

بیماریهای تیرویید (تیرویدیت هاشیماتو، هیپوتیرویدیسم و تیروتوکسیکوز هیپوگاماگلوبولینمی، سندرم نفروتیک ، آرتریت روماتویید ، باد سرخ راجعه).

بیمار ما شرح حال ۸ ساله آسم را بیان می‌داشت و یک بار نیز به علت پنومونی بستری شده بود. البته گزارشاتی مبنی بر همراهی سینوزیت و افزایش واکنش‌پذیری مجاری هوایی با YNS وجود دارد (۲). همراهی YNS با آسیت شیلوس و لنفانژیکتازی نیز گزارش گردیده است (۹).

تغییراتی که در ناخن این بیماران مشاهده می‌شود به شرح زیر می‌باشد : ضخیم و سخت شدن ناخن‌ها ، زردرنگ شدن قسمت دیستال و حتی تمام ناخن ، کاهش شفافیت قسمت سفید قاعده ناخن ، از بین رفتن چین پوستی اطراف ناخن ، تشدید انحنای طولی ناخن ، اریتم و ادم قسمت ابتدایی چین ناخن و همچنین عفونت نسج نرم آن نیز ممکن است مشاهده گردد (۱۰). در این بیماری رشد ناخن کند می‌شود. به ندرت ممکن است عفونت با عوامل قارچی نیز در ناخن‌ها ایجاد گردد (۱۱).

عللی که باعث بروز اختلال در ناخن‌ها می‌شود مشخص نیست. تغییر در عروق لنفاتیک در بعضی از موارد دخالت دارد. Decoste و همکاران معتقدند که اسکلروز اولیه استرومای ناخن ممکن است باعث انسداد لنفاتیک گردد (۱۲). کاهش جریان لنفاتیک منجر به کاهش رشد ناخن می‌شود. به غیر از کاهش جریان لنفاتیک ، ایسکمی و تغییرات متابولیکی که در DNA سلول به علت اثر سو ناشی از تجمع رادیکال‌های آزاد در ماتریکس ناخن روی می‌دهد ، در نهایت رشد آن را کند و مختل می‌کند (۱۳). بیماری ممکن است خود به خود بطور نسبی یا کامل بهبود یابد (۱)، هر چند عود بیماری اغلب روی می‌دهد. گزارشاتی مبنی بر بهبودی همزمان ناخن و یافته‌های ریوی نیز وجود دارد (۱۴ ، ۱۲) . در YNS ، اختلال عروق لنفاتیک نخستین بار توسط Samman و White گزارش شده است (۱). در لنفانژیوگرافی هیپوپلازی یا اتساع و حتی فقدان مجاری لنفاتیک جلب توجه می‌کند. YNS را می‌توان ناشی از نقص تخلیه لنف دانست.

در YNS ادم ناشی از عدم تعادل بین تراوش (Filtration) مویرگی و جریان لنف است. ادم لنفاوی در حقیقت ناشی از کاهش جریان لنف بوده ، هر چند بیشتر ادم‌های مزمن ، ناشی از اختلال جریان لنف و افزایش میزان تراوش می‌باشد. از طرفی بهبودی و رفع ادم در YNS می‌رساند که نارسایی لنفاتیک عیبی عملی (Functional) است و اختلال ساختمانی در کار نیست. تجمع گسترده مایع در YNS مثل ایجاد ادم محیطی ،

پلورال افیوژن و آسیت باز مؤید این نظر می‌باشد که اختلال عملی در کار بوده و عیب و نقص تشریحی مدنظر نیست. هر چند بیمار ما دچار هیپوآلبومینمی ، هیپوپروتئینمی بود ، ولی دلایلی مبنی بر دخالت این عوامل در پیدایش مایع در YNS وجود ندارد. احتمال می‌رود عوامل التهابی با تغییر بر جریان خون و نفوذپذیری عروقی در پیدایش ادم در این سندرم دخالت داشته باشند. جالب این که ویتامین E موضعی که در درمان ناخن‌ها در YNS تجویز می‌گردد اثر ضد التهابی دارد (۱۳). با مطالعه آلبومین سرم انسانی نشاندار شده با یُد رادیواکتیو مشخص گردیده که Turn over آلبومین مایع پلور در YNS کاهش داشته و این امر مؤید دخالت کاهش جریان لنفاتیک در ایجاد پلورال افیوژن است (۱۵). در YNS ادم لنفاوی بعد از ایجاد، بطور دایم پابرجا باقی مانده ، در حالی که ادم بهبود یافته و برطرف می‌شود. لنفاتیک‌های بزرگ وسیع گردیده (Dilated) را می‌توان در استرومای درم فیبروز شده پوست و همچنین در پلور احشایی یافت (۱۲ ، ۷).

همانطوری که ذکر شد اشکال YNS خانوادگی همراه با فقر ایمنی تنها در متون پزشکی در یک خانواده در دو خواهر و برادر گزارش گردیده است (۵). راجع به نحوهٔ توارث در این بیماری معتقدند که به طریقه اتوزومی غالب انتقال می‌یابد (۳).

همراه این سندرم انتروپاتی اتلاف پروتئین نیز بیان می‌شود (۱۶ ، ۴) . شاید این موضوع با اتلاف پروتئین بدن ،کاهش سطح پروتئین و آلبومین سرم در این بیمار باعث تشدید ورم گردیده باشد.

بطورخلاصه‌این‌گزارش‌نمایانگرشکل خانوادگی سندرم ناخن زرد و دخالت عوامل ارثی در پیدایش این سندرم می‌باشد و با توجه به درگیری و وجود بیماری در سه فرزند و مادربزرگ بیمار ، لازم است در مواجه با این سندرم علاوه بر توجه به یافته‌های ریوی و ادم به سابقه خانوادگی بیمارنیزتوجه کافی کرد و سایر علل ایجاد کننده ادم به غیر از ادم لنفاوی نیز مورد توجه قرار گیرد.

References:

1. Samman PD. White WF. The yellow nail syndrome, Br J Dermatol. 1964 ; 76: 153-57.
2. Luyten G. Andre J. Walraevens C. Yellow nail syndrome and onychomycosis Dermatology. 1996; 192 : 406-408.
3. Paradisis M. Van Asperen P. Yellow nail syndrome in infancy. J Paediatr Child Health. 1997;

33: 454-457.

4. Nordkild P. Kromann - Andersen H. Struve - Christensen E. Yellow nail syndrome - The triad of yellow nails, lymphedema and pleural effusions. Acta Med Scand. 1986; 219 : 221-227.
5. Hiller E. Rosenow EC. Olsen AM. Pulmonary manifestatinos of the yellow nail syndrome. chest. 1972; 61 : 452-457.
6. Emerson PA. Yellowe nails, lymphedema, and pleural effusion. thorax. 1966; 21 : 247.
7. Solal - Celigny P. Cormier Y. Fournier M. The yellow nail syndrome. light and electron microscopic aspects of the pleura. Arch pathol lab Med. 1983; 107 : 183-185.
8. Dilley JJ. Kierland RR. Randall RV. Shick RM. Primany lymphedema associated with yellow nails and pleural effusions. J Am Med Assoc. 1968; 204: 670-674.
9. Duhra PM. Quigley EMM. Marsh MN. Chylous ascites. intestinal lymphangiectasia and the " Yellow nail syndrom ". Gut. 1985; 26: 1266-1269.
10. Tosti A. Baran R. Dawber RPR. The nail in systemic diseases and drug - induced changes : in Baran R. Dawber RPR (Eds) : Diseases of the nails and their Management. 2nd ed. Oxford: Blackwell; 1994: 175-261.
11. Venencia PY. Dicken CH. Yellow nail syndrome. report of five cases. J Am Acad Dermatol. 1984; 10: 187-192.
12. De coste SD. Imber MJ. Baden HP. Yellow nail syndrome. J Am Acad Dermatol. 1990; 22: 608-611.
13. Williams HC. Buffham R. du Vivier A. Successful use of topical vit E solution in the treatment of nail changes in yellow nail syndrome. Arch Dermatol. 1991; 127: 1023-1028.
14. Pavilidakev GP. Hashimoto K. Blum D. Yellow nail syndrome. J Am Acad Dermatol. 1984; 11: 509-512.
15. Runyon BA. Forker EL. Sopko JA. Pleural fluid kinetics in a patient with primary lymphedema, pleural effusion and Yellow nails. Am Rev Resp Dis. 1979; 119: 821-825.
16. Battaglia A. Di Ricco G. Mariani G. Pleural effusion and recurrent broncho pneumonia with lynphedema, Yellow nails and protein losing enteropathy. Eur J Respir Dis. 1985; 66: 65-67.