Feyz Medical Sciences Journal
2026, Volume 30, Issue 4
Pages: 501-510
Doi: 10.48307/FMSJ.2026.30.4.501
Case Report

Severe *Plasmodium vivax* Malaria in a 60-Year-Old Man: A Case Report with Acute Renal and Respiratory Involvement

Ahmad Najafi [1*], **Nahid Ghavamnejad** [1]

[1] Department of Infectious Disease, Faculty of Medicine, Kashan University of Medical Sciences, Kashan, Iran

[*]**Corresponding author: Ahmad Najafi,** Department of Infectious Disease, Faculty of Medicine, Kashan University of Medical Sciences, Kashan, Iran

Received: 23 February 2026 **Revised:** 10 August 2026 **Accepted:** 10 August 2026

Abstract

Background and Aim: *Plasmodium vivax* malaria is traditionally considered less severe than *P. falciparum* malaria; however, it can cause severe and life-threatening complications. We report a case of severe *P. vivax* malaria with multi-organ involvement and concurrent COVID-19 infection.

Case Presentation: A 60-year-old man from Afghanistan presented to Shahid Beheshti Hospital, Kashan, Iran, with a 26-day history of fever, chills, jaundice, dark urine, and progressive weakness. *P. vivax* malaria was confirmed by peripheral blood smear. On admission, the patient had unstable vital signs, jaundice, splenomegaly, and multiple petechiae. Laboratory findings revealed severe thrombocytopenia, hyperbilirubinemia, and impaired renal function (creatinine, 2.1 mg/dL). Despite initial treatment with chloroquine, his condition deteriorated, with respiratory failure and altered mental status requiring endotracheal intubation and intensive care. The patient also tested positive for COVID-19. Treatment included intravenous artesunate, blood transfusion, and supportive care. After stabilization, primaquine was administered for 14 days. Following seven days of intensive care, the patient was successfully extubated and showed clinical improvement. He was discharged in stable condition with follow-up recommendations.

Conclusion: This case highlights the potential of *P. vivax* to cause severe malaria with multi-organ involvement, including acute renal and respiratory complications. Early diagnosis, timely antimalarial treatment, and multidisciplinary care are essential for managing severe cases. Concurrent COVID-19 infection may further complicate diagnosis and treatment.

Keywords: *Plasmodium vivax*, Severe malaria, Acute renal failure, Respiratory failure, COVID-19, Case report

[Downloaded from feyz.kaums.ac.ir on 2026-11-23]

[DOI: 10.48307/FMSJ.2026.30.4.501]

Copyright© 2026. This open-access article is published under the terms of the Creative Commons Attribution-NonCommercial 4.0 International License which permits Share (copy and redistribute the material in any medium or format) and Adapt (remix, transform, and build upon the material) under the Attribution-NonCommercial terms. Downloaded from: http://feyz.kaums.ac.ir/

Extended Abstract

Background and Objective

Plasmodium vivax malaria, long considered a benign and less severe form of the disease compared to *Plasmodium falciparum*, is increasingly recognized for its potential to cause life-threatening complications. These can include acute respiratory distress syndrome (ARDS), acute kidney injury (AKI), severe thrombocytopenia, and cerebral involvement. This paradigm shift is crucial for clinicians, particularly in non-endemic regions where imported cases from migrant populations are rising. The clinical picture becomes exponentially more complex when a patient presents with a co-infection, such as COVID-19, which can obscure diagnosis, exacerbate symptoms, and complicate treatment strategies. This case report details the clinical presentation and successful management of a 60-year-old male migrant from Afghanistan who developed severe P. vivax malaria complicated by multi-organ failure and a concurrent COVID-19 infection. The objective of this report is to highlight the severe and often underappreciated manifestations of *P.vivax*, to underscore the critical importance of early, aggressive intervention with intravenous artesunate, and to demonstrate the complexities of managing such a case in the context of a global pandemic.

Case Presentation

A 60-year-old male, a recent migrant from a malaria-endemic region of Afghanistan, presented to Beheshti Hospital in Kashan, Iran, in October 2021. He reported a 26-day history of fever, chills, jaundice, dark urine, and progressive weakness. On examination, he was ill-appearing, hypotensive (BP: 75/50 mmHg), tachycardic, tachypneic, and exhibited confusion and disorientation. Physical findings included jaundice, petechiae on the trunk and extremities, and splenomegaly. Initial laboratory investigations were profoundly abnormal, revealing severe thrombocytopenia (platelets: 14,000/µL), moderate anemia (hemoglobin: 7.3 g/dL), and acute kidney injury (creatinine: 2.1 mg/dL, which later rose to 5 mg/dL). Liver function tests were elevated, with a total bilirubin of 30 mg/dL, and a peripheral blood smear confirmed the diagnosis by demonstrating Plasmodium vivax trophozoites and ring forms. The patient was initially started on oral Chloroquine Phosphate. However, his condition deteriorated rapidly on the second day with worsening respiratory distress and confusion, leading to intubation and transfer to the intensive care unit (ICU) for management of ARDS. Treatment was promptly escalated to intravenous artesunate, the gold standard for severe malaria. He received a blood transfusion for his anemia and required multiple dialysis sessions for his worsening renal function. On the fourth day, he experienced a generalized tonic-clonic seizure, which was managed with anticonvulsants. During this period, the patient tested positive for COVID-19, further complicating his management. Given his multi-organ dysfunction, remdesivir was contraindicated, but he was treated with dexamethasone for COVID-19-related pneumonitis and broad-spectrum antibiotics for potential secondary bacterial infections. He also received a 14-day course of primaquine to prevent a future relapse of vivax malaria. After five days of intensive support, the patient began to improve. He was successfully extubated, his mental status cleared, and his renal and hepatic function gradually normalized. He was transferred to the general ward on day seven and subsequently discharged in stable condition with scheduled follow-up.

[Downloaded from feyz.kaums.ac.ir on 2026-11-23]

[DOI: 10.48307/FMSJ.2026.30.4.501]

Discussion

This case powerfully illustrates the severe end of the *P.vivax* clinical spectrum, challenging the traditional view of it as a benign infection. The patient's presentation with AKI, ARDS, severe thrombocytopenia, and altered mental status aligns with a growing body of evidence documenting life-threatening complications from P. vivax. The pathophysiology of severe disease, while distinct from P. falciparum's deep vascular sequestration, is believed to involve a profound systemic inflammatory response, endothelial dysfunction, and the sequestration of infected red blood cells in the microvasculature of organs like the lungs and bone marrow, leading to the observed multi-organ failure. This patient's delayed presentation, 26 days after symptom onset, was a critical factor that allowed the disease to progress to this severe state. A unique and significant challenge in this case was the co-infection with COVID-19. The two conditions have overlapping clinical features, including fever, respiratory distress, and a pro-inflammatory state, which likely potentiated each other, accelerating the patient's decline into ARDS and multi-organ failure. This co-infection demanded a delicate and integrated therapeutic approach. The decision to use intravenous artesunate was paramount, as oral chloroquine is insufficient for severe malaria. Concurrently, managing COVID-19 with corticosteroids carried a theoretical risk of exacerbating the malaria, but was deemed necessary for viral pneumonitis. The contraindication of remdesivir due to hepatic and renal dysfunction further highlights the complex decision-making required in such cases. The patient's recovery underscores the life-saving potential of prompt, aggressive, and multidisciplinary care. Early transition to IV artesunate, comprehensive organ support in the ICU (including dialysis and mechanical ventilation), and careful management of the co-infection were all pivotal to the positive outcome. This case also emphasizes the importance of a high index of suspicion for malaria in patients from endemic regions, even when presenting with non-specific symptoms, and the need for healthcare systems in non-endemic areas to be prepared for severe, imported cases.

Conclusion

This case provides robust evidence that Plasmodium vivax malaria is capable of causing a severe, life-threatening syndrome involving multi-organ failure, including ARDS and AKI. It underscores the critical importance of early diagnosis and immediate initiation of appropriate antimalarial therapy, specifically intravenous artesunate, in any patient with severe manifestations. The concurrent COVID-19 infection in this patient added a significant layer of complexity, demonstrating the challenges of managing overlapping infectious diseases and reinforcing the need for flexible, integrated treatment protocols. The patient's successful recovery was the direct result of timely intensive care, multidisciplinary collaboration, and a tailored therapeutic strategy. This case serves as a crucial reminder for clinicians globally, particularly in regions with migrant populations, to maintain a high level of awareness for severe *P.vivax* malaria and its potential for rapid clinical deterioration. It also highlights the need for robust public health surveillance and healthcare provider education to address the evolving challenges of imported tropical diseases in a changing world.

[Downloaded from feyz.kaums.ac.ir on 2026-11-23]

[DOI: 10.48307/FMSJ.2026.30.4.501]

مجله علوم پزشکی فیض
دوره ۳۰، شماره ٤ مهر و آبان
صفحات: ۵۱۰-۵۰۱
Doi: 10.48307/FMSJ.2026.30.4.501
گزارش مورد

مالاریای شدید ناشی از *Plasmodium vivax* در یک مرد ٦٠ ساله: گزارش یک مورد با درگیری حاد کلیوی و تنفسی

احمد نجفی [۱*]، **ناهید قوام نژاد** [۱]

[۱] گروه بیماری‌های عفونی، دانشکده پزشکی، دانشگاه علوم پزشکی کاشان، کاشان، ایران

دریافت مقاله: ۱۴۰۴/۱۲/۴ **اصلاح مقاله:** ۱۴۰۵/۰۵/۱۹ **پذیرش مقاله:** ۱۴۰۵/۰۵/۱۹

چکیده

زمینه و هدف: مالاریای ناشی از *Plasmodium vivax* به‌طور سنتی بیماری خفیف‌تری در مقایسه با *P.falciparum* تلقی می‌شود؛ بااین‌حال، می‌تواند با عوارض شدید و تهدیدکننده حیات همراه باشد. در این گزارش، یک مورد مالاریای شدید ناشی از *P.vivax* با درگیری چندعضوی و عفونت همزمان کووید-۱۹ معرفی می‌شود.

معرفی مورد: مردی ۶۰ ساله، مهاجر از افغانستان، با سابقه ۲۶ روز تب، لرز، یرقان، تیره‌شدن رنگ ادرار و ضعف پیشرونده به بیمارستان شهید بهشتی کاشان مراجعه کرد. تشخیص *P.vivax* بر اساس اسمیر خون محیطی تأیید شد. بیمار در زمان بستری دچار ناپایداری علائم حیاتی، یرقان، اسپلنومگالی و پتشی‌های متعدد بود. آزمایش‌ها ترومبوسیتوپنی شدید، هیپربیلی‌روبینمی و اختلال عملکرد کلیه (کراتینین ۲/۱ میلی‌گرم/دسی‌لیتر) را نشان دادند. با وجود شروع درمان با کلروکین، وضعیت بیمار وخیم‌تر شد و نارسایی تنفسی و کاهش سطح هوشیاری ایجاد گردید که نیازمند لوله‌گذاری داخل تراشه و بستری در بخش مراقبت‌های ویژه بود. آزمایش کووید-۱۹ نیز مثبت شد. درمان با آرتسونات وریدی، تزریق خون و مراقبت‌های حمایتی انجام شد و پس از تثبیت وضعیت، پریماکین به مدت ۱۴ روز تجویز گردید. بیمار پس از هفت روز بستری در بخش مراقبت‌های ویژه، با بهبود بالینی از لوله تراشه جدا و با وضعیت پایدار ترخیص شد.

نتیجه‌گیری: این مورد بر ظرفیت *P.vivax* برای ایجاد مالاریای شدید و درگیری چندعضوی، از جمله نارسایی حاد کلیه و تنفسی، تأکید می‌کند. تشخیص سریع، درمان به‌موقع و مراقبت چندتخصصی در مدیریت این بیماران اهمیت اساسی دارد. عفونت همزمان کووید-۱۹ نیز می‌تواند روند تشخیص و درمان را پیچیده‌تر کند.

کلیدواژه‌ها: *Plasmodium vivax*، مالاریای شدید، نارسایی حاد کلیه، نارسایی تنفسی، کووید-۱۹، گزارش مورد

*نویسنده مسئول: **احمد نجفی** پست الکترونیک:najafiahmad1976@gmail.com
آدرس: گروه بیماری‌های عفونی، دانشکده پزشکی، دانشگاه علوم پزشکی کاشان، کاشان، ایران

[Downloaded from feyz.kaums.ac.ir on 2026-11-23]
[DOI: 10.48307/FMSJ.2026.30.4.501]

مقدمه

پلاسمودیوم ویواکس از نظر پراکندگی جغرافیایی، گسترده‌ترین انگل مالاریا است و سهم قابل‌توجهی از موارد مالاریا در جهان را به خود اختصاص می‌دهد. بر اساس گزارش‌های سازمان جهانی بهداشت، *P.vivax* مسئول بخش قابل‌توجهی از موارد مالاریا در جنوب‌شرقی آسیا و آمریکای جنوبی است و در سال‌های اخیر، موارد شدید و مرگ‌ومیر ناشی از آن، به‌ویژه در مناطق غیرآندمیک، افزایش یافته است. این انگل به‌طور سنتی در مقایسه با *Plasmodium falciparum* عامل نوع خفیف‌تری از مالاریا تلقی می‌شد؛ بااین‌حال، مطالعات اخیر و شواهد بالینی نشان داده‌اند که *P.vivax* نیز می‌تواند موجب عوارض جدی، به‌ویژه در افراد فاقد ایمنی قبلی یا بیماران با تأخیر در تشخیص، شود [۱]. این عوارض شامل نارسایی حاد کلیه، کم‌خونی شدید، ترومبوسیتوپنی، دیسترس تنفسی و تظاهرات عصبی مانند تشنج و تغییر وضعیت هوشیاری است. اگرچه میزان مرگ‌ومیر در موارد شدید *P.vivax* حدود ۰/۱ تا ۰/۳ درصد در بیماران بستری گزارش شده است، در بیماران مبتلا به درگیری چندعضوی و تشخیص تأخیری می‌تواند به ۱ تا ۵ درصد افزایش یابد. از مهم‌ترین عوارض شدید می‌توان به سندرم زجر تنفسی حاد (ARDS)، آسیب حاد کلیه (AKI)، ترومبوسیتوپنی شدید، یرقان و درگیری سیستم عصبی مرکزی اشاره کرد [۳،۲].

تصویر بالینی مالاریای *P.vivax* معمولاً شامل تب متناوب، لرز و خستگی است و بیماران اغلب سیر بالینی خفیف‌تری نسبت به مبتلایان به *P.falciparum* دارند. بااین‌حال، در برخی موارد، *P.vivax* می‌تواند موجب تظاهرات شدید، از جمله آسیب حاد کلیه، عوارض ریوی، یرقان و حتی مالاریای مغزی شود [۵،۴]. موارد شدید این عفونت اغلب با ترومبوسیتوپنی قابل‌توجه همراه هستند که می‌تواند به عوارض خونریزی‌دهنده و آسیب ارگان‌ها منجر شود [۶]. همچنین، عفونت *P.vivax* می‌تواند اختلال قابل‌توجه عملکرد کبد ایجاد کرده و شدت بیماری را افزایش دهد. وجود عفونت‌های همزمان، از جمله عفونت‌های ویروسی مانند کووید-۱۹، نیز می‌تواند سیر بالینی بیماری را پیچیده‌تر کرده و راهبردهای تشخیصی و درمانی را با چالش مواجه سازد.

از نظر تاریخی، *P.vivax* نسبت به *P.falciparum* کم‌خطرتر تلقی شده است؛ بااین‌حال، گزارش موارد شدید آن، به‌ویژه در مناطق غیرآندمیک، در سال‌های اخیر افزایش یافته است. این موارد اغلب با چالش‌های تشخیصی و درمانی همراه هستند. در هر بیمار مبتلا به تب و دارای سابقه سفر یا اقامت در مناطق آندمیک باید به مالاریا شک کرد؛ بااین‌حال، اشکال شدید بیماری ممکن است از نظر بالینی شبیه سایر بیماری‌های عفونی، از جمله سپسیس، تب حصبه، لپتوسپیروز و عفونت‌های ویروسی، تظاهر کنند. تأخیر در تشخیص و درمان می‌تواند به پیامدهای نامطلوبی مانند نارسایی ارگان‌ها و مرگ‌ومیر منجر شود [۷].

بنابراین، تشخیص زودهنگام و آغاز به‌موقع درمان مناسب برای جلوگیری از پیشرفت بیماری به مالاریای شدید ضروری است.

در کشورهایی مانند ایران، که انتقال مالاریا در بیشتر مناطق به میزان قابل‌توجهی کاهش یافته است، موارد مالاریای *P.vivax* اغلب در مسافران یا مهاجران واردشده از مناطق آندمیک مشاهده می‌شود. ازاین‌رو، ارائه‌دهندگان خدمات سلامت در مناطق غیرآندمیک ممکن است آشنایی کافی با تظاهرات شدید *P.vivax* نداشته باشند و این امر احتمال تأخیر در تشخیص بیماران دارای علائم غیراختصاصی را افزایش می‌دهد. افزایش جمعیت مهاجران، به‌ویژه از افغانستان و پاکستان، نیز در سال‌های اخیر به افزایش موارد مالاریا در ایران کمک کرده و چالش‌های جدیدی برای نظام سلامت ایجاد کرده است [۸]. این موضوع در مناطقی مانند کاشان اهمیت بیشتری دارد؛ زیرا افراد مهاجر از مناطق با بار بالای مالاریا ممکن است پس از پیشرفت قابل‌توجه بیماری برای دریافت مراقبت پزشکی مراجعه کنند و نظام سلامت محلی نیز ممکن است با چالش‌هایی در شناسایی و مدیریت سریع مالاریای شدید مواجه باشد.

این گزارش مورد، سیر بالینی یک مرد ۶۰ ساله مهاجر از افغانستان را توصیف می‌کند که در سال ۱۴۰۱ در بیمارستان شهید بهشتی کاشان، ایران، با تشخیص مالاریای شدید ناشی از *P.vivax* و عوارضی شامل نارسایی حاد کلیوی، دیسترس تنفسی و تغییر وضعیت هوشیاری بستری شد. بیمار در ابتدا با علائم معمول مالاریا، از جمله تب و خستگی، مراجعه کرد؛ اما وضعیت وی به‌سرعت وخیم شد و به درگیری چندعضوی انجامید. این مورد اهمیت تشخیص زودهنگام و درمان سریع و مناسب مالاریای شدید *P.vivax* را، به‌ویژه در مناطقی که با افزایش جمعیت مهاجران از مناطق آندمیک مواجه هستند، برجسته می‌کند. همچنین، وجود عفونت‌های همزمان مانند کووید-۱۹ می‌تواند تصویر بالینی و روند مدیریت بیماری را پیچیده‌تر کند. بهبودی موفقیت‌آمیز بیمار پس از مراقبت‌های ویژه و درمان مناسب، اهمیت رویکرد چندتخصصی در مدیریت موارد شدید مالاریا، به‌ویژه در حضور بیماری‌های عفونی همزمان، را نشان می‌دهد. درمان بیمار شامل کلروکین فسفات، آرتسونات وریدی، مراقبت‌های حمایتی در بخش مراقبت‌های ویژه و مدیریت عفونت همزمان بود و پس از تثبیت وضعیت، یک دوره ۱۴ روزه پریماکین برای درمان ریشه‌کن‌کننده و کاهش خطر عود مالاریا تجویز شد.

مالاریای *P.vivax* در اغلب موارد سیر خوش‌خیمی دارد؛ بااین‌حال، موارد شدید نیز مشاهده می‌شوند و به‌ویژه در صورت تأخیر در تشخیص، می‌توانند با خطر قابل‌توجه عوارض و مرگ‌ومیر همراه باشند. روند بهبودی این بیمار، که با مراقبت‌های حمایتی در بخش مراقبت‌های ویژه، آرتسونات وریدی، درمان ریشه‌کن‌کننده با پریماکین و مدیریت عفونت همزمان حاصل شد، ضرورت اتخاذ یک راهبرد درمانی جامع و سریع را در موارد پیچیده نشان می‌دهد. شناخت روزافزون مالاریای شدید *P.vivax*

[Downloaded from feyz.kaums.ac.ir on 2026-11-23]

[DOI: 10.48307/FMSJ.2026.30.4.501]

همچنین بر ضرورت آموزش مداوم ارائه‌دهندگان خدمات سلامت در مناطق غیرآندمیک و اهمیت همکاری بین‌المللی برای مقابله با چالش‌های ناشی از بیماری‌های عفونی وارداتی تأکید دارد.

ارائه مورد

اطلاعات بیمار

بیمار، مردی ۶۰ ساله و مهاجر از افغانستان بود که در مهرماه ۱۴۰۱ به بیمارستان شهید بهشتی کاشان، ایران، مراجعه کرد. وی علائمی شامل تب، لرز، یرقان، تیره‌شدن رنگ ادرار، درد شکم و ضعف پیشرونده را گزارش می‌کرد. علائم وی از ۲۶ روز پیش از مراجعه آغاز شده بود و به‌صورت دوره‌های لرز، عمدتاً در طول شب، به مدت ۱۰ تا ۱۵ دقیقه و به‌دنبال آن تعریق فراوان، بروز می‌کرد. در طول هفته منتهی به بستری، بیمار از افزایش ضعف، بی‌اشتهایی و خستگی قابل‌توجه شکایت داشت. همچنین، تیره‌شدن رنگ ادرار و تشدید یرقان را گزارش می‌کرد. بیمار تقریباً یک ماه پیش از مراجعه وارد ایران شده بود و هرگونه گزش اخیر توسط پشه را انکار می‌کرد؛ اگرچه پیش‌تر در مناطق آندمیک مالاریا در افغانستان سکونت داشت.

در سوابق پزشکی وی، یک دوره ابتلا به مالاریا در حدود پنج سال پیش ذکر شده بود که بدون عارضه بهبود یافته بود. بیمار هرگونه بیماری مزمن را رد کرد و در زمان مراجعه هیچ دارویی مصرف نمی‌کرد. شغل وی دست‌فروشی میوه بود و سابقه استعمال دخانیات یا مصرف الکل نداشت؛ بااین‌حال، سابقه مصرف گهگاه حشیش و ناس (نوعی فرآورده تنباکو) در افغانستان را ذکر کرد که یک ماه پیش از مراجعه آن را ترک کرده بود.

ملاحظات اخلاقی

این گزارش مورد مطابق با استانداردهای اخلاقی کمیته تحقیقات مؤسسه و قوانین و مقررات مربوطه، همچنین اصول مندرج در اعلامیه هلسینکی مصوب ۱۹۶۴ و اصلاحیه‌های بعدی آن انجام شد. رضایت آگاهانه کتبی از بیمار برای استفاده از داده‌های بالینی و انتشار این گزارش مورد اخذ شد. به بیمار اطمینان داده شد که مشارکت وی کاملاً داوطلبانه است و اطلاعات هویتی او فاش نخواهد شد. تمامی اقدامات لازم برای حفظ محرمانگی و ناشناس‌ماندن بیمار، مطابق با دستورالعمل‌های مؤسسه، انجام گرفت. مطالعه حاضر مجوز اخلاقی خود را از کمیته اخلاق پژوهش دانشگاه علوم پزشکی کاشان IR.KAUMS.REC.1405.022 دریافت کرد.

معاینه فیزیکی

در معاینه، بیمار بدحال به نظر می‌رسید. وی اظهار داشت که از ۲۶ روز پیش از بستری، هر شب دچار لرز شدید به مدت ۱۰ تا ۱۵ دقیقه می‌شده و پس از قطع لرز، تعریق شبانه فراوان داشته است. در طول روز تب و لرز نداشت و بین حملات، دوره‌های بدون علامت را تجربه می‌کرد. همچنین، از تیره‌شدن رنگ ادرار و تشدید یرقان شکایت داشت.

بیمار تب با دمای ۳۸ درجه سانتی‌گراد و افت فشار خون با فشار ۵۰/۷۵ میلی‌متر جیوه داشت. ضربان قلب ۱۰۰ ضربه در دقیقه (تاکی‌کاردی) و تعداد تنفس ۲۴ بار در دقیقه (تاکی‌پنه) بود. بیمار دچار گیجی و منگی و اختلال در ارتباط با محیط بود و قادر به پاسخ‌گویی مناسب به سؤالات نبود. در معاینه فیزیکی، یرقان پوست و پتشی در ناحیه شکم و اندام‌ها مشاهده شد. در معاینه شکم، اسپلنومگالی (بزرگی طحال) وجود داشت؛ بااین‌حال، کبد بزرگ نشده و قابل لمس نبود. هیچ‌گونه نشانه‌ای از سیانوز یا لنفادنوپاتی مشاهده نشد.

بررسی‌های آزمایشگاهی

آزمایش‌های گسترده‌ای در زمان بستری انجام شد که نتایج آن‌ها به شرح زیر بود:

شمارش پلاکت: ۱۴٬۰۰۰ در هر میکرولیتر، نشان‌دهنده ترومبوسیتوپنی شدید.

هموگلوبین: ۳/۷ گرم در دسی‌لیتر، مطرح‌کننده کم‌خونی متوسط.

بیلی‌روبین تام: ۳۰ میلی‌گرم در دسی‌لیتر، نشان‌دهنده هیپربیلی‌روبینمی و یرقان.

کراتینین: ۲/۱ میلی‌گرم در دسی‌لیتر، مطرح‌کننده آسیب حاد کلیوی؛ سطح کراتینین متعاقباً به ۵ میلی‌گرم در دسی‌لیتر افزایش یافت و بیمار در طول بستری در بخش مراقبت‌های ویژه، چندین نوبت تحت دیالیز قرار گرفت.

اسمیر خون محیطی: نمونه‌های خون در چند نوبت توسط متخصص انگل‌شناسی دانشگاه بررسی شدند. در لام‌ها، علاوه بر اشکال حلقه‌ای، تروفوزوئیت‌های جوان، تروفوزوئیت‌های بالغ در حال رشد و سایر اشکال شیزوگونی خونی مشاهده شد که تشخیص *P.vivax* را تأیید کرد. بر اساس گزارش میکروسکوپی، در تاریخ ۲ مهر، تعداد زیادی گامتوسیت، تروفوزوئیت و اشکال آمیبوئید (Stage 1) مشاهده شد که نشان‌دهنده بار انگلی بالا بود. در تاریخ ۴ مهر، یعنی روز سوم درمان با آرتسونات وریدی، تنها یک انگل (Stage 1) در لام مشاهده شد که حاکی از پاسخ سریع به درمان ضد مالاریا بود. تصاویر لام‌های تأییدکننده در شکل‌های ۱ و ۲ ارائه شده‌اند.

شمارش گلبول‌های سفید: ۶۲۰۰ در هر میکرولیتر.

پروتئین واکنش‌گر C: ۷۵ میلی‌گرم در لیتر، به‌طور قابل‌توجهی افزایش‌یافته و نشان‌دهنده وجود پاسخ التهابی.

آزمون‌های عملکرد کبد: افزایش سطح آنزیم‌های آسپارتات آمینوترانسفراز (AST) و آلانین آمینوترانسفراز (ALT).

بررسی ادرار: ادرار تیره‌رنگ، مطرح‌کننده هموگلوبینوری.

اسمیر خون محیطی: مشاهده اشکال حلقه‌ای و تروفوزوئیت‌های *P.vivax* که تأییدکننده تشخیص مالاریا بود.

[Downloaded from feyz.kaums.ac.ir on 2026-11-23]

[DOI: 10.48307/FMSJ.2026.30.4.501]

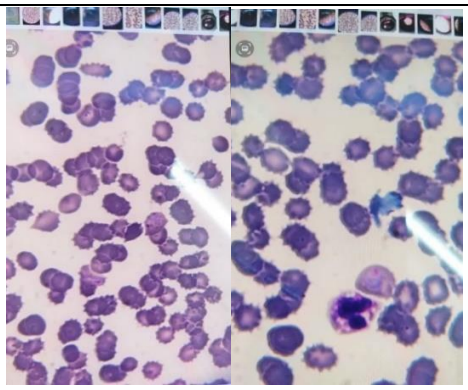

شکل-۱. تصویر لام اسمیر نازک خون محیطی بیمار، مشاهده تروفوزوئیت‌های جوان و بالغ پلاسمودیوم ویواکس در گلبول‌های قرمز آلوده

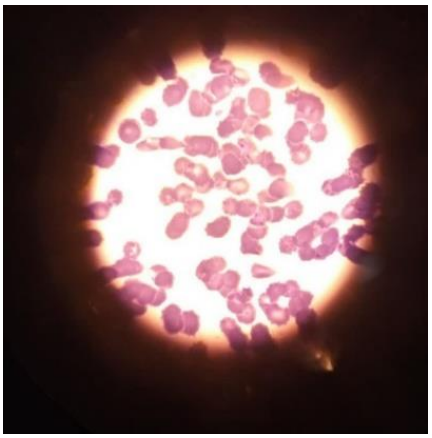

شکل-۲. تصویر لام خون محیطی، نشان‌دهنده اشکال حلقه‌ای و تروفوزوئیت‌های در حال رشد (مراحل شیزوگونی خونی) که توسط متخصص انگل‌شناسی تأیید شده است.

تمرکز تشخیصی و ارزیابی

یافته‌های بالینی و آزمایشگاهی بیمار حاکی از مالاریای شدید ناشی از *P.vivax* بود که با نارسایی حاد کلیوی، یرقان و ترومبوسیتوپنی عارضه‌دار شده بود. تشخیص‌های افتراقی شامل سایر بیماری‌های تب‌دار، از جمله تب حصبه، لپتوسپیروز و عفونت‌های ویروسی، مدنظر قرار گرفتند. بااین‌حال، اسمیر خون محیطی، تشخیص عفونت ناشی از *P.vivax* را تأیید کرد. ماهیت حاد نارسایی چندعضوی در این بیمار، نیازمند مداخله فوری و پایش دقیق بود.

با توجه به معیارهای بالینی و پاراکلینیکی سازمان جهانی بهداشت (WHO) برای تشخیص مالاریای شدید، بیمار دارای معیارهای زیر بود: درگیری حاد کلیوی (کراتینین ۱/۲ میلی‌گرم در دسی‌لیتر که متعاقباً به ۵ میلی‌گرم در دسی‌لیتر افزایش یافت)، درگیری تنفسی (نیاز به تهویه مکانیکی به دلیل سندرم زجر تنفسی حاد [ARDS])، اختلال هوشیاری (کاهش سطح هوشیاری و تشنج تونیک ـ کلونیک)، اختلال انعقادی (شمارش پلاکت کمتر از ۲۰،۰۰۰ در هر میکرولیتر) و یرقان آشکار (بیلی‌روبین تام ۳۰ میلی‌گرم در دسی‌لیتر). اگرچه سطح لاکتات و نتایج گازهای خون در دسترس نبود، مجموع معیارهای فوق، تأییدکننده تشخیص مالاریای شدید ناشی از *P.vivax* بود.

درمان

درمان اولیه شامل کلروکین فسفات ۲۵۰ میلی‌گرم بود که با دوز چهار قرص در روز اول، چهار قرص در روز دوم و دو قرص در روز سوم تجویز شد. بااین‌حال، وضعیت بالینی بیمار رو به وخامت گذاشت و در روز دوم بستری، با افزایش گیجی و بروز دیسترس تنفسی همراه شد. در نتیجه، بیمار برای ادامه درمان و پایش دقیق به بخش مراقبت‌های ویژه منتقل شد. به‌دلیل ابتلا به سندرم زجر تنفسی حاد، لوله‌گذاری داخل تراشه انجام شد و بیمار تحت تهویه مکانیکی قرار گرفت. همچنین، درمان با آرتسونات وریدی، که درمان ارجح در مالاریای شدید است، آغاز شد.

علاوه بر این، به‌دلیل کم‌خونی شدید، یک واحد گلبول قرمز فشرده به بیمار تزریق شد. عملکرد کلیوی بیمار همچنان رو به کاهش بود و پایش دقیق وی از نظر علائم آسیب حاد کلیوی ضروری بود؛ بااین‌حال، در آن مقطع نیازی به دیالیز وجود نداشت. در روز چهارم بستری، بیمار دچار تشنج تونیک ـ کلونیک ژنرالیزه شد و سطح هوشیاری وی بیش از پیش کاهش یافت. مشاوره نورولوژی انجام شد و درمان با داروهای ضدتشنج آغاز گردید.

در این دوره، آزمایش کووید-۱۹ بیمار مثبت شد که روند مدیریت وی را پیچیده‌تر کرد. علاوه بر درمان با کلروکین فسفات و آرتسونات وریدی، یک دوره ۱۴ روزه پریماکین برای کاهش خطر عود مالاریا تجویز شد. همچنین، کورتیکواستروئید (دگزامتازون) برای کنترل التهاب ریوی ناشی از کووید-۱۹ تجویز گردید. با توجه به اختلال همزمان عملکرد کبد و کلیه، تجویز رمدسیویر منع مصرف داشت. همچنین، آنتی‌بیوتیک‌های تجربی شامل سفتازیدیم و کلیندامایسین برای پوشش عفونت‌های باکتریایی احتمالی تجویز شدند.

سیر بالینی و پیامد

در روزهای بعد، بیمار بهبود تدریجی نشان داد. شمارش پلاکت وی افزایش یافت و عملکرد کلیوی تثبیت شد. پس از پنج روز بستری در بخش مراقبت‌های ویژه، لوله تراشه وی خارج شد و سطح هوشیاری او بهبود یافت. سطوح بیلی‌روبین نیز به‌تدریج به محدوده طبیعی نزدیک شد و با بهبود ارتباط بیمار، میزان کمی گیجی برای چند روز باقی ماند.

در روز هفتم بستری، بیمار از بخش مراقبت‌های ویژه به بخش عمومی منتقل شد تا روند بهبودی خود را ادامه دهد. وی تحت مراقبت‌های حمایتی، شامل هیدراتاسیون و اصلاح اختلالات الکترولیتی، قرار داشت و همزمان دوره کامل درمان ضد مالاریا را تکمیل کرد. در پایان هفته، وضعیت عمومی بیمار پایدار بود، هوشیاری کامل داشت و ارتباط مناسبی با محیط برقرار می‌کرد؛ همچنین، یرقان وی به‌طور قابل‌توجهی بهبود یافته بود. بیمار با حال عمومی خوب و با ارائه توصیه‌های لازم برای پیگیری‌های بعدی، از بیمارستان ترخیص شد.

[Downloaded from feyz.kaums.ac.ir on 2026-11-23]

[DOI: 10.48307/FMSJ.2026.30.4.501]

بحث

این مورد، چالش‌های مرتبط با مدیریت مالاریای شدید ناشی از *P.vivax*، به‌ویژه در مناطق غیرآندمیک مانند ایران، را برجسته می‌سازد. در کشورهایی مانند ایران، که انتقال مالاریا در بیشتر مناطق به‌طور قابل‌توجهی کاهش یافته است، موارد مالاریای *P.vivax* اغلب در مهاجران وارد شده از مناطق آندمیک، مانند افغانستان و پاکستان، مشاهده می‌شود. این وضعیت، چالش‌های جدیدی را در حوزه سلامت عمومی ایجاد کرده است [۸].

بیمار، یک مهاجر ۶۰ ساله افغان، تظاهرات شدید مالاریای *P.vivax* شامل نارسایی حاد کلیوی، دیسترس تنفسی، یرقان، تغییر وضعیت هوشیاری و عفونت همزمان با کووید-۱۹ را نشان داد. شدت بیماری در این بیمار بر اساس ترکیبی از معیارهای بالینی و پاراکلینیکی WHO برای مالاریای شدید، شامل درگیری حاد کلیوی (کراتینین >۲/۵ میلی‌گرم در دسی‌لیتر)، نارسایی تنفسی (نیاز به تهویه مکانیکی)، تشنج، انسفالوپاتی، اختلال انعقادی (ترومبوسیتوپنی <۲۰٬۰۰۰ (و همچنین بار بالای انگل تأیید شد. بررسی میکروسکوپی در روز اول بستری (۲ مهر) تعداد بسیار زیادی گامتوسیت، تروفوزوئیت و اشکال آمیبوئید (Stage 1) را نشان داد که حاکی از پارازیتمی قابل‌توجه و بار انگلی بالا بود و می‌تواند تظاهرات شدید چندعضوی بیمار را توجیه کند. نکته قابل‌توجه، کاهش سریع تعداد انگل به تنها یک عدد (Stage 2) در روز سوم درمان (۴ مهر)، متعاقب تجویز آرتسونات وریدی، بود که نشان‌دهنده پاسخ مطلوب و سریع به درمان استاندارد مالاریای شدید و اهمیت شروع به‌موقع این دارو در کنترل بار انگلی و جلوگیری از پیشرفت بیشتر نارسایی ارگان‌ها است. پیامد این مورد بر اهمیت حیاتی تشخیص زودهنگام، درمان سریع با داروی ضد مالاریای مناسب و اتخاذ رویکردی چندتخصصی در مدیریت بیمار، به‌ویژه در محیط‌هایی با تجربه محدود در مواجهه با موارد شدید مالاریا، تأکید می‌کند.

پاتوفیزیولوژی مالاریای شدید *P.vivax* پیچیده و چندعاملی است. برخلاف *P.falciparum* که گلبول‌های قرمز آلوده را در ریزعروق ارگان‌های حیاتی مانند مغز و ریه‌ها تجمع می‌دهد (سکوستراسیون)، *P.vivax* در درجه اول رتیکولوسیت‌های موجود در طحال و مغز استخوان را هدف قرار می‌دهد. بااین‌حال، *P.vivax* همچنان می‌تواند انسداد ریزعروقی را القا کرده و به عوارضی مانند اسپلنومگالی، یرقان و اختلال عملکرد کلیوی منجر شود [۹]. در این بیمار، ترومبوسیتوپنی شدید مشاهده‌شده در زمان بستری، احتمالاً ناشی از سکوستراسیون در طحال یا تخریب پلاکت‌ها با واسطه ایمنی بوده است؛ پدیده‌ای که معمولاً در عفونت‌های مالاریا مشاهده می‌شود [۱۰]. علاوه بر این، سطوح بالای بیلی‌روبین و شروع تدریجی یرقان در بیمار با درگیری کبدی همخوانی داشت که ممکن است ناشی از تأثیر انگل بر عملکرد کبد یا همولیز مرتبط با مالاریا باشد [۶]. اگرچه در این گزارش درصد دقیق پارازیتمی در دسترس نیست و این موضوع به‌عنوان یک محدودیت مطرح می‌شود، وجود درگیری چندعضوی در بیمار نشان‌دهنده پاسخ التهابی سیستمیک ناشی از عفونت *P.vivax* و نه صرفاً افزایش توده انگل است.

آسیب حاد کلیوی یکی از عوارض شناخته‌شده مالاریای شدید، از جمله عفونت ناشی از *P.vivax*، است. مکانیسم‌های زمینه‌ساز آسیب حاد کلیوی در مالاریا چندوجهی بوده و ممکن است شامل انسداد ریزعروقی، اثرات مستقیم انگل بر سلول‌های کلیوی و پاسخ‌های ایمنی باشد. در این مورد، افزایش اولیه سطح کراتینین در زمان بستری، همراه با تشدید متعاقب اختلال عملکرد کلیوی، نشان‌دهنده وجود آسیب حاد کلیوی بود. بااین‌حال، عدم وجود اختلال شدیدتر کلیوی در مراحل اولیه، حاکی از آن بود که آسیب کلیوی در ابتدا نسبتاً خفیف بوده و احتمالاً با مراقبت‌های حمایتی مناسب قابل برگشت است. تحقیقات نشان می‌دهد که اگرچه آسیب حاد کلیوی در مالاریای *P.vivax* عموماً شدت کمتری نسبت به نوع مرتبط با *P.falciparum* دارد، همچنان نیازمند راهبردهای مدیریتی و پایش دقیق، شامل مدیریت مایعات، اصلاح الکترولیت‌ها و حمایت کلیوی در صورت لزوم، است [۱۱].

یکی از جنبه‌های به‌خصوص نگران‌کننده این مورد، بروز سندرم زجر تنفسی حاد بود؛ عارضه‌ای که به‌طور فزاینده‌ای در مالاریای شدید *P.vivax* شناخته می‌شود. اگرچه درگیری ریوی در *P.vivax* در مقایسه با *P.falciparum* شیوع کمتری دارد، شواهد نشان می‌دهد که *P.vivax* می‌تواند التهاب قابل‌توجهی در ریه‌ها ایجاد کند که به‌طور بالقوه به سندرم زجر تنفسی حاد منجر می‌شود. دیسترس تنفسی بیمار و نیاز به تهویه مکانیکی با مکانیسم‌های پاتوفیزیولوژیک سندرم زجر تنفسی حاد مرتبط با مالاریای شدید همخوانی داشت. تصور می‌شود آسیب ریوی در *P.vivax* ناشی از ترکیبی از اختلال عملکرد اندوتلیال، آزادسازی سایتوکین‌های التهابی و سکوستراسیون گلبول‌های قرمز آلوده در عروق ریوی باشد؛ فرآیندهایی که مشابه آنچه در عفونت *P.falciparum* مشاهده می‌شود، هستند [۹,۱۲]. علاوه بر این، عفونت همزمان با کووید-۱۹ احتمالاً عوارض ریوی بیمار را تشدید کرده است؛ زیرا هر دو بیماری می‌توانند به‌طور مستقل در بروز نارسایی تنفسی نقش داشته باشند. این تداخل، بر پیچیدگی‌های مدیریت مالاریای شدید در بحبوحه همه‌گیری کووید-۱۹ تأکید می‌کند؛ شرایطی که در آن نظام‌های سلامت از پیش تحت فشار بوده و عفونت‌های همزمان، تشخیص و درمان را پیچیده‌تر می‌سازند.

جنبه مهم دیگر این مورد، تغییر وضعیت هوشیاری بیمار بود که احتمالاً ناشی از ترکیبی از عوامل، مانند اختلالات متابولیک، هیپوکسی و اثرات مستقیم بالقوه *P.vivax* بر دستگاه عصبی مرکزی، بوده است. اگرچه مالاریای مغزی بیشتر با عفونت *P.falciparum* مرتبط است، به‌خوبی مستند شده است که *P.vivax* نیز می‌تواند منجر به علائم عصبی، از جمله گیجی،

[Downloaded from feyz.kaums.ac.ir on 2026-11-23]

[DOI: 10.48307/FMSJ.2026.30.4.501]

بی‌قراری و تشنج، به‌ویژه در موارد شدید، شود [۱۱]. گیجی و تشنج‌های متعاقب در بیمار، مطرح‌کننده درگیری مغزی بود؛ بااین‌حال، مکانیسم دقیق آن همچنان نامشخص باقی می‌ماند. برخی محققان پیشنهاد می‌کنند که تظاهرات عصبی در مالاریای *P.vivax* ممکن است به ناهنجاری‌های متابولیک، مانند هیپوگلیسمی یا هیپرلاکتاتمی، یا التهاب ناشی از انگل نسبت داده شود [۱۲].

مدیریت این بیمار به‌طور قابل‌توجهی با عفونت همزمان کووید-۱۹ پیچیده شد. همه‌گیری کووید-۱۹ لایه جدیدی از پیچیدگی را به درمان مالاریای شدید اضافه کرده است، به‌ویژه در مناطقی که هر دو بیماری هم‌زمان وجود دارند، مانند ایران. همپوشانی علائم بالینی، شامل تب، خستگی، سرفه و دیسترس تنفسی، در ابتدا تمایز بین مالاریای ناشی از *P.vivax* و کووید-۱۹ را با ابهام مواجه می‌کرد. ازآنجاکه هر دو بیماری می‌توانند به عوارض شدید تنفسی منجر شوند، مدیریت چنین عفونت‌های همزمانی نیازمند ایجاد تعادلی دقیق میان درمان عفونت مالاریا، مقابله با عفونت ویروسی و حمایت از عملکرد کلی ارگان‌ها است. در این مورد، تصمیم به تجویز کورتیکواستروئیدها برای کووید-۱۹ بر اساس شواهد موجود مبنی بر اثربخشی آن‌ها در کاهش مرگ‌ومیر و بهبود پیامدها در بیماران مبتلا به کووید-۱۹ شدید اتخاذ شد [۱۳]. بااین‌حال، تجویز این داروها با خطر تشدید التهاب مرتبط با مالاریا یا اختلال عملکرد کبدی نیز همراه بود. این عفونت همزمان، ضرورت اتخاذ رویکردهای مراقبتی یکپارچه را برای بیمارانی که با تداخل بیماری‌های عفونی گرمسیری و نوظهور مواجه هستند، به‌ویژه در محیط‌های با منابع محدود، برجسته می‌کند.

یکی از مؤلفه‌های حیاتی مدیریت مالاریای شدید *P.vivax*، شروع سریع درمان ضد مالاریای مناسب است. در این مورد، درمان اولیه با کلروکین فسفات بر اساس تصویر بالینی بیمار آغاز شد؛ بااین‌حال، این دارو در موارد مالاریای شدید اثربخشی کمتری دارد. با وخامت وضعیت بیمار، تغییر درمان به آرتسونات وریدی، که به‌عنوان استاندارد طلایی درمان مالاریای شدید، به‌ویژه در بیماران مبتلا به اختلال عملکرد ارگان‌ها، شناخته می‌شود، ضروری شد [۱۱]. علاوه بر این، برای پیشگیری از عود، بیمار یک دوره ۱۴ روزه پریماکین پس از درمان با آرتسونات دریافت کرد. درمان‌های مبتنی بر آرتمیزینین، مانند آرتسونات، توانایی سریعی در پاک‌سازی پارازیتمی و کاهش قابل‌توجه خطر مرگ‌ومیر در موارد مالاریای شدید نشان داده‌اند. این مورد بر اهمیت حیاتی استفاده از آرتسونات وریدی در موارد مالاریای شدید تأکید می‌کند؛ زیرا درمان زودهنگام و تهاجمی برای بهبود پیامدهای بیمار و به حداقل رساندن خطر عوارض تهدیدکننده حیات، از جمله نارسایی ارگان‌ها و مرگ، ضروری است.

علاوه بر مداخلات دارویی، مراقبت‌های حمایتی برای مدیریت مالاریای شدید ضروری است. درمان این بیمار شامل تجویز مایعات وریدی برای مقابله با افت فشار خون و اصلاح عدم تعادل الکترولیت‌ها، تزریق خون برای مدیریت کم‌خونی و پایش دقیق عملکرد کلیوی بود. به‌دلیل دیسترس تنفسی حاد بیمار، تهویه مکانیکی مورد نیاز بود. علاوه بر این، تجویز دگزامتازون برای کووید-۱۹ بر ضرورت اتخاذ یک راهبرد مدیریتی جامع و چندجانبه تأکید کرد. وضعیت بالینی بیمار با این مداخلات بهبود یافت و در نهایت، پس از یک هفته با وضعیت پایدار ترخیص شد. این مورد نشان‌دهنده پتانسیل بهبودی حتی در موارد شدید مالاریای *P.vivax*، در صورت ارائه درمان به‌موقع و مؤثر، است. این مورد بر اهمیت افزایش آگاهی نسبت به مالاریای شدید *P.vivax*، به‌ویژه در مناطق غیرآندمیک که ممکن است بیماری در زمان تشخیص مدنظر قرار نگیرد، تأکید می‌کند. ارائه‌دهندگان خدمات سلامت باید در بیماران دارای سابقه سفر یا مهاجرت از مناطق آندمیک، به‌ویژه افرادی که با تب، یرقان و علائم اختلال عملکرد ارگان‌ها مراجعه می‌کنند، سطح بالایی از شک بالینی نسبت به مالاریا را حفظ کنند. علاوه بر این، همان‌طور که در این مورد نشان داده شد، وجود همزمان کووید-۱۹ یا سایر عفونت‌ها می‌تواند سیر بالینی و مدیریت مالاریای شدید را پیچیده کند و اتخاذ رویکردی یکپارچه در مراقبت از بیمار را ضروری سازد.

نتیجه‌گیری

این گزارش مورد نشان داد که *Plasmodium vivax* در افراد فاقد ایمنی قبلی و در صورت تأخیر در تشخیص، می‌تواند موجب عوارض شدید، از جمله نارسایی حاد کلیوی، سندرم زجر تنفسی حاد (ARDS)، ترومبوسیتوپنی شدید و درگیری عصبی شود. ارزیابی شدت بیماری نیازمند توجه هم‌زمان به معیارهای بالینی، آزمایشگاهی و یافته‌های میکروسکوپی است. اگرچه درصد دقیق پارازیتمی ثبت نشد، کاهش بار انگل از تعداد بسیار زیاد در روز اول به یک انگل در روز سوم، بیانگر پاسخ سریع به آرتسونات وریدی بود. عفونت همزمان کووید-۱۹ نیز روند درمان را پیچیده کرد و بر ضرورت رویکرد چندتخصصی شامل آرتسونات وریدی، پریماکین و مراقبت‌های ویژه تأکید داشت. تشخیص زودهنگام، درمان به‌موقع و مدیریت مناسب اختلال عملکرد ارگان‌ها، عوامل کلیدی بهبود پیامد بیماران هستند. اگرچه یافته‌های یک گزارش مورد قابل تعمیم نیست، این مورد بر اهمیت توجه به مالاریای شدید *P.vivax* در مناطق غیرآندمیک و ثبت دقیق میزان پارازیتمی تأکید می‌کند.

تشکر و قدردانی: از واحد توسعه تحقیقات بالینی بیمارستان شهید بهشتی کاشان به‌دلیل همکاری و حمایت در انجام این پژوهش، صمیمانه تقدیر و تشکر می‌شود.

[Downloaded from feyz.kaums.ac.ir on 2026-11-23]

[DOI: 10.48307/FMSJ.2026.30.4.501]

نقش نویسندگان: همه نویسندگان در نگارش اولیه مقاله یا بازنگری آن سهیم بودند و همه با تایید نهایی مقاله حاضر، مسئولیت دقت و صحت مطالب مندرج در آن را می‌پذیرند.

تضاد منافع: نویسندگان تصریح می‌کنند که هیچ گونه تضاد منافعی در مطالعه حاضر وجود ندارد.

منابع

1. Aqeel S, Naheda A, Raza A, Khan W. Biomarkers of disease severity in vivax malaria. Parasitol Res. 2021;120:1437-46. doi:10.1007/s00436-021-07065-3. PMID:33532947.
2. Anvikar A, Van Eijk A, Shah A, Upadhyay K, Sullivan S, Patel A, et al. Clinical and epidemiological characterization of severe Plasmodium vivax malaria in Gujarat, India. Virulence. 2020;11:730-8. doi:10.1080/21505594.2020.1773107 PMid:32490754 PMCid:PMC7549892
3. Rahimi BA, Thakkinstian A, White N, Sirivichayakul C, Dondorp A, Chokejindachai W. Severe vivax malaria: a systematic review and meta-analysis of clinical studies since 1900. Malar J. 2014;13:481. doi:10.1186/1475-2875-13-481 PMid:25486908 PMCid:PMC4364574
4. Gehlawat V, Arya V, Kaushik J, Gathwala G. Clinical spectrum and treatment outcome of severe malaria caused by Plasmodium vivax in 18 children from northern India. Pathog Glob Health. 2013; 107:210-4. doi:10.1179/2047773213Y.0000000096 PMid:23816514 PMCid:PMC4001474
5. Khan M, Singh D, Bajaj K, Kumar S, Jamal A, Kashyap V, et al. Renal complications of benign tertian malaria: a case-control study from South Delhi, India. J Clin Diagn Res. 2023. doi:10.7860/JCDR/2023/63628.18195
6. Cruz L, Barral-Netto M, Andrade B. Distinct inflammatory profile underlies pathological increases in creatinine levels associated with Plasmodium vivax malaria clinical severity. PLoS Negl Trop Dis. 2018;12:e0006306. doi:10.1371/journal.pntd.0006306 PMid:29596409 PMCid:PMC5875744
7. Naing C, Whittaker M. Severe thrombocytopaenia in patients with vivax malaria compared to falciparum malaria: a systematic review and meta-analysis. Infect Dis Poverty. 2018;7:19. doi:10.1186/s40249-018-0392-9 PMid:29427995 PMCid:PMC5808388
8. Lesani S, Boozhmehrani MJ, Golban M, Ghayour Najafabadi Z. Epidemiological and clinical profile of malaria patients in Isfahan Province, Iran: a retrospective analysis from 2009 to 2025. Malaria J. 2025;25(1):62. doi: 10.1186/s12936-025-05735-6
9. Anstey N, Handojo T, Pain M, Kenangalem E, Tjitra E, Price R, et al. Lung injury in vivax malaria: pathophysiological evidence for pulmonary vascular sequestration and posttreatment alveolar-capillary inflammation. J Infect Dis. 2007;195:589-96. doi:10.1086/510756 PMid:17230420 PMCid:PMC2532499
10. Rodríguez-Morales A, Sánchez E, Vargas M, Piccolo C, Colina R, Arria M. Anemia and thrombocytopenia in children with Plasmodium vivax malaria. J Trop Pediatr. 2006;52:49-51. doi:10.1093/tropej/fmi069 PMid:15980019
11. Naing C, Whittaker M, Wai VN, Mak J. Is Plasmodium vivax malaria a severe malaria?: a systematic review and meta-analysis. PLoS Negl Trop Dis. 2014;8:e3071. doi:10.1371/journal.pntd.0003071. PMID:25121491; PMCID:PMC4133404.
12. Sivakorn C, Wilairatana P, Krudsood S, Schultz M, Techarang T, Kheawsawaung K, et al. Severe orthostatic hypotension in otherwise uncomplicated Plasmodium vivax infection. Malar J. 2021. doi:10.21203/rs.3.rs-100624/v1
13. Khasawneh SA, Hammamy R, Elhassan A, Mudarres M. Plasmodium vivax malaria complicated with acute respiratory distress syndrome: a case report. Cureus. 2024;16:e66189. doi:10.7759/cureus.66189

How to Cite this Article:
Najafi A, Ghavamnejad N. Severe Plasmodium vivax Malaria in a 60-Year-Old Man: A Case Report with Acute Renal and Respiratory Involvement. Feyz Med Sci J 2026; 30(4):501-510. doi: 10.48307/FMSJ.2026.30.4.501

[Downloaded from feyz.kaums.ac.ir on 2026-11-23]

[DOI: 10.48307/FMSJ.2026.30.4.501]