تاثیر طولانی مدت وازکتومی بر بافت بیضه موش صحرایی

دکتر حسین نیک زاد*، دکتر مجتبی رضا زاده**، دکتر احمد حسینی***
دکتر شمس شریعت تربقان****، سیدغلامعباس موسوی*****

خلاصه

سابقه و هدف: وازکتومی یکی از روشهای شایع و مورد حمایت وزارت بهداشت در پیش‌گیری از قدرت باروری در مردان می‌باشد. با توجه به گزارش‌های ضد و نقیض در مورد اثرات وازکتومی بر بافت بیضه انسان و حیوانات مختلف و به منظور تعیین تاثیر طولانی مدت وازکتومی بر وضعیت ظاهری و ریخت شناسی بافت بیضه این مطالعه در دانشگاه تربیت مدرس طی سال ۱۳۷۴ انجام گرفت.

مواد و روشها: پژوهش حاضر به روش تجربی (Experimental) روی ۱۴ سر رت (rat) نژاد Wistar انجام گردید. رتها به طور تصادفی انتخاب و در دو گروه مساوی وازکتومی و Sham operation تقسیم شدند و سپس تحت عمل جراحی دو طرفه قرار گرفتند. شش ماه بعد از عمل جراحی، تغییرات بافت بیضه در دو گروه با تهیه برش‌های هیستولوژیک و رنگ آمیزی هماتوکسیلین - ائوزین، پاس و تری کروم ماسون مورد بررسی گردیدند. متغیرهای مورد بررسی شامل وزن و حجم بیضه، اندازه قطر مجاری منی ساز، ضخامت اپی تلیوم مجاری ساز، میزان حجمی اجزای بافت بیضه و تعداد سلولهای جرم و سرتولی در اپی تلیوم مجاری منی ساز بود. مقادیر حاصل در دو گروه مورد مقایسه و قضاوت آماری قرار گرفتند.

یافته‌ها: وازکتومی باعث تغییراتی از جمله افزایش چین خوردگی غشای دور مجاری، واکوئوله شدن اپی تلیوم مجاری و کندگی سلولهای جرم نابالغ از اپی تلیوم در گروه وازکتومی شده گردید. مقایسه مقادیر متغیرهای بافت بیضه در دو گروه نشان داد که مقادیر در گروه وازکتومی شده نسبت به گروه Sham اختلاف معنی‌داری دارند. به این ترتیب که وزن بیضه بر حسب گرم (۱/۲±۰/۲ در مقابل ۱/۵±۰/۲)، حجم بیضه بر حسب سانتی متر مکعب (۱/۱±۰/۲ در مقابل ۱/۴±۰/۲) با $P<0/0005$، قطر مجاری منی ساز بر حسب میکرون (۲۲۵±۵۳ در مقابل ۲۸۹/۵±۲۷/۵) و ضخامت اپی تلیوم مجاری بر حسب میکرون (۵۳/۸±۱۶/۵ در مقابل ۷۸±۱۵/۱) با $P<0/0001$ کاهش معنی‌دار داشتند و هم چنین میزان حجمی اجزای بافت بیضه و تعداد سلول‌های جرم در گروه وازکتومی شده نسبت به گروه Sham اختلاف معنی‌دار داشت ($P<0/0001$) ولی بین تعداد سلولهای سرتولی در دو گروه اختلاف معنی داری مشاهده نگردید.

نتیجه گیری: وازکتومی باعث تغییرات شدید در بافت بیضه موش صحرایی می‌گردد که برای شناخت بیشتر مکانیسم‌های احتمالی ایجاد کنندهٔ تغییرات و تعمیم آن به انسان، توصیه می‌شود که مطالعات گسترده‌تری در انسان و حیوانات دیگر انجام گیرد.

واژگان کلیدی: وازکتومی، بافت بیضه، ریخت شناسی، موش

* دانشگاه علوم پزشکی و خدمات بهداشتی ـ درمانی کاشان، گروه علوم تشریح
** دانشگاه تربیت مدرس، گروه علوم تشریح
*** دانشگاه علوم پزشکی و خدمات بهداشتی، درمانی شهید بهشتی، گروه علوم تشریح
**** دانشگاه علوم پزشکی و خدمات بهداشتی ـ درمانی تهران، گروه پاتولوژی
***** دانشگاه علوم پزشکی و خدمات بهداشتی ـ درمانی کاشان، دانشکده بهداشت

مقدمه

وازکتومی یکی از روشهای ساده ، ارزان ، اختیاری و دایمی جلوگیری از بارداری است که در مدت ۱۵ الی ۲۰ دقیقه با یک جراحی کوچک و بستن مجرای دفران در مردان انجام می‌گیرد (۱). آمار نشان می‌دهد که حدود ۳۳ میلیون زوج در دنیا (۱) ، ۱/۳ درصد زوجین کشور ایران در سال ۱۳۷۴ (۲) و حدود ۵۰۰ هزار آمریکایی طی یک سال (۳) از این روش برای جلوگیری از باروری استفاده کرده‌اند. عوارض وازکتومی شامل درد، هماتوم و خون‌ریزی ، عفونت ، التهاب اپی دیدیم، تشکیل اسپرم گرانولوما ، تشکیل آنتی بادی آنتی اسپرم ، مشکلات روحی و روانی و حتی شکست وازکتومی می‌باشد. ارتباط وازکتومی با آترواسکلروزیس ، سرطان پروستات ، سرطان بیضه و تشکیل سنگهای ادراری هنوز جای شک و تردید می‌باشد (۴،۵). به دنبال گسترش وازکتومی در سرتاسر جهان ، مطالعه‌های گوناگونی در زمینه تاثیرات آن روی بافت بیضه و روند اسپرماتوژنز آغاز و ادامه یافت. امروزه با افزایش عمل بازکردن مجدد مجرا (Vasovasostomy) در افراد وازکتومی شده و گزارش نتایج آن از اهمیت بیشتری برخوردار گردیده است . میزان موفقیت بازکردن مجرا (Patency Rate) حدود ۸۰ تا ۹۰ درصد و میزان حاملگی پس از آن (Pregnancy Rate) ۳۰ تا ۵۰ درصد می‌باشد که معتقدند یکی از عوامل مهم در ایجاد این اختلاف ، تغییرات بافت بیضه و اختلال در روند اسپرماتوژنز بعد از وازکتومی است (۶،۷).

مطالعه‌های به عمل آمده بر روی انسان و حیوانات مختلف تاثیرات متفاوتی را نشان می‌دهند (۱۹-۹).

گزارش‌های ارایه شده از تاثیر وازکتومی بر روی نژادهای مختلف رَت نیز متفاوت می‌باشد به گونه‌ای که وازکتومی روی رَت نژاد Sprague Dawely یک تا ۹ ماه بعد از عمل جراحی (۲۳،۲۲،۲۱،۲۰) و نژاد Albino Swiss شش ماه بعد از جراحی (۲۴) هیچ تاثیری بر بافت بیضه نداشته است ولی از طرف دیگر وازکتومی روی رَت نژاد Lewis یک تا ۴ ماه‌بعدازعمل‌جراحی باعث تغییرات شدیدی در بافت بیضه می‌گردد (۲۷، ۲۲،۲۵) . مطالعات روی رَت نژاد Wistar یک تا ۶ ماه بعد از وازکتومی از عدم تغییرات تا تغییرات شدید در بافت بیضه گزارش شده است (۳۲،۳۱،۳۰، ۲۹،۲۸).

با توجه به مطالعه‌های فوق ، به منظور تعیین تاثیر طولانی مدت وازکتومی بر روی بافت بیضه رَت نژاد Wistar این تحقیق در دانشگاه تربیت مدرس طی سال ۱۳۷۴ انجام گرفت.

مواد و روشها

پژوهش حاضر به روش تجربی (Experimental) بر روی ۱۴ سر رَت نژاد Wistar صورت پذیرفت. رَت ها دو هفته قبل از عمل جراحی از مرکز نگهداری حیوانات آزمایشگاهی انستیتو پاستور به مرکز نگهداری حیوانات دانشگاه تربیت مدرس انتقال یافتند تا با محیط سازگاری پیدا کنند. حیوانات ۱۲ ساعت در روشنایی و ۱۲ ساعت در تاریکی قرار گرفتند و با غذای مخصوص رَت و آب کافی تغذیه شدند. رَت ها در زمان جراحی بالغ و سن آنها بین ۸ تا ۱۲ هفتگی بود و به طور تصادفی به دو گروه مساوی وازکتومی دو طرفه (Bilateral Vasectomy) و گروه Sham Operation تقسیم شدند.

روش جراحی - در گروه وازکتومی دو طرفه ، ابتدا رَت‌ها با تزریق داخل صفاقی ماده بیهوش کننده نسدونال (تیتوپنتون سدیم) و مقدار ۳۰ میلی‌گرم به ازای هر کیلوگرم وزن حیوان بیهوش گردیدند. سپس تحت شرایط استریل با ایجاد برشی به طول یک سانتی‌متر روی کیسه

بیضه ابتدا پوست ، فاسیای عضله کرماستر و لایه صفاقی را در یک طرف و بعد در طرف دیگر بریده تا مجرای دفران پدیدار شود. مجرای دفران به همراه عروق خونی آن یک سانتی متر بعد از دم اپی دیدیم، در دو محل (به فاصله نیم سانتی متر از یک دیگر) با نخ ابریشم سیلک (صفر - ۴) گره زده و بعد از قطع مجرای دفران در بین دو گره قسمتی از آن نیز برداشته گردید، سپس عضله کرماستر و لایه‌صفاقی‌بانخ کاتگوت (صفر- ۴) و پوست و فاسیا با نخ ابریشم (صفر-۴) بخیه زده می‌شود. بعد از عمل جراحی، حیوانات‌دو هفته کاملاً تحت مراقبت قرار گرفتند. در گروه Sham تمام مراحل عمل جراحی بالا ، بدون گره زدن و قطع مجرای دفران انجام گرفت (۲۷).

روش برداشتن و آماده کردن نمونه - حیوانات شش ماه بعد از عمل جراحی با مقدار زیادی اتر کشته ، ابتدا شکم و کیسه بیضه آنها برش داده گردید و سپس بیضه‌ها ، اپی دیدیم و مجرای دفران آنها جهت مطالعه برداشته شد. وجود یا عدم تشکیل اسپرم گرانولوما یا هر تغییر ظاهری دیگر در محل وازکتومی، اپی دیدیم و یا بیضه ثبت گردید. در مرحله بعد ، بیضه‌ها از اپی دیدیم و چربی اطراف جدا و بعد از توزین و تعیین حجم در ظروف جداگانه حاوی محلول ثابت کننده بوئن قرار داده شدند. اندازه‌گیری وزن به طور دقیق با استفاده از ترازوی سارتوریوس صورت پذیرفت و برای تعیین حجم از روش غوطه‌ور کردن نمونه در آب استفاده گردید (۳۳).

بعد از ۲۴ ساعت بیضه‌ها از محلول بوئن خارج و با ایجاد برشهایی عمود بر محور طولی آنها به چهار قسمت (A ، B ، C ، D) با ضخامت تقریبی ۳ الی ۴ میلی‌متر تقسیم شدند. سپس یک قطعه از قطب فوقانی (B) و یک قطعه از قطب تحتانی (D) هر بیضه جهت مطالعه انتخاب گردید و ۲۴ ساعت دیگر در محلول ثابت کننده بوئن قرار داده شدند. در مرحله بعد ، با انجام مراحل مختلف تهیه بافت، نمونه‌ها در پارافین قالب گیری و با استفاده از میکروتوم روتاری برشهایی به ضخامت ۵ میکرون داده شد و به صورت تصادفی برشهایی که دارای مقطع عرضی کامل بودند به سه طریق هماتوکسیلین - ائوزین ، پاس و تری کروم ماسون جهت مطالعه کیفی و کمی رنگ‌آمیزی گردیدند (۳۴).

روشهای ریخت شناسی - برای اندازه‌گیری قطر مجاری منی‌ساز و ضخامت اپی تلیوم از میکروسکوپ زایس دارای یک میکرومتر چشمی با درشت نمایی ۱۰× (کالیبره شده با Stage micrometer) و عدسی شیئی با درشت نمایی ۱۰× استفاده شد. در این حالت فاصله بین دو خط کوچک در میکرومتر چشمی برابر با ۹/۸ میکرون محاسبه گردید. روش مطالعه بدین ترتیب بود که از هر بیضه به طور تصادفی پنج برش عرضی کامل از قطعه فوقانی و تحتانی انتخاب شدند و در هر بیضه متغیرهای مورد نظر در ۴۰ مجرای منی ساز با مقطع گرد و در کل ۵۶۰ مجرا در هر گروه اندازه گیری گردیدند. در پایان اندازه این متغیرها در هر بیضه و سپس در کل بیضه‌های آن گروه محاسبه و با یک دیگر مورد مقایسه قرار گرفتند.

برای تعیین میزان حجمی اجزای بافت بیضه روش شمارش نقاط (Point counting) به کار رفت و میزان حجمی اجزای بافت بیضه از جمله مجاری منی ساز ، فضای بینابینی ، اپی تلیوم مجاری ، لومن مجاری، مجاری طبیعی ، مجاری در مراحل VII و VIII چرخه سلولی و کپسول بیضه محاسبه شد. این اندازه‌گیری‌ها با استفاده از میکروسکوپ زایس دارای عدسی چشمی با درشت نمایی ۱۰× که روی آن گراتیکول صفحه شطرنجی (Square Lattice) با ۱۰۰ مربع [۱۲۱ محل برخورد خطوط (Hits)] چسبانده گردیده بود و یک عدسی شیئی با درشت نمایی

۱۰× محاسبه شد.

در این روش نیز به طور تصادفی ۵ برش از قطعه فوقانی و ۵ برش دیگر از قطعه تحتانی و ۴۰ منطقه از هر بیضه و ۵۶۰ منطقه در کل بیضه‌های هر گروه را به طور تصادفی انتخاب کرده و در فواصل مساوی و بدون همپوشانی (Over Lap) به روش زیر محاسبه گردید :

ابتدا تعداد نقاط برخورد خطوط (Hits) که روی بخش مورد نظر بافت بیضه ، مثلاً مجاری منی ساز در هر منطقه و سپس در کل هر بیضه شمارش شد (۳۵). ۱۰۰×،

$$V_V=\frac{Pi}{Pt}V_V$$

V_V = تراکم حجمی بخش مورد نظر

Pi = تعداد نقاط برخورد روی بخش مورد نظر

Pt = تعداد نقاط برخورد روی بافت بیضه

در پایان ، مقادیر اجزای مورد نظر هر بیضه و سپس کل بیضه‌های آن گروه محاسبه گردید و با گروه دیگر مورد مقایسه قرار گرفت.

برای محاسبه تعداد سلولهای اپی‌تلیوم مجاری منی‌ساز پنج مجرای منی ساز در هر بیضه که در مراحل VIII و VII چرخه سلولی طبق طبقه بندی (Lebloned and clermont) (۳۶) و مقطع کاملاً گرد و ظاهر طبیعی داشتند به طور تصادفی انتخاب و موردبررسی قرار گرفتند . لازم به ذکر است که چرخه سلولی اسپرماتوژنز در رَت ۱۴ مرحله دارد و گزینش مراحل VIII و VII چرخه سلولی بدین علت بود که در سطح اپی تلیوم این مجاری، اسپرماتیدهای طویل بالغ در حال رها شدن به داخل لومن دیده می‌شوند که شناسایی آنها از مراحل دیگر چرخه سلولی راحت تر می‌باشد.

در هر مجرا ، چهار منطقه در زوایای ۹۰ ، ۱۸۰ ، ۲۷۰ و ۳۶۰ درجه انتخاب و بااستفاده از یک میکروسکوپ نوری زایس دارای یک عدسی چشمی با درشت نمایی ۱۰× که روی آن یک گراتیکول شطرنجی ۱۰۰ مربعی چسبانده گردیده بود و یک عدسی شیئی با درشت نمایی ۱۰۰× شمارش سلولی انجام گرفت که سطح هر منطقه مورد مطالعه (۹۸×۹۸=۹۶۰۴) میکرومتر مربع بود. در هر بیضه ۲۰ منطقه از پنج مجرای منی ساز با مقطع کاملاً گرد و ۲۸۰ منطقه در کل بیضه‌های هر گروه سلولهای آن شمارش شد. سلولهای شمارش شده شامل اسپرماتوگونی، اسپرماتوسیت اولیه در مرحله پاکی‌تن، اسپرماتیدهای گرد نابالغ ، اسپرماتیدهای طویل بالغ و سلول سرتولی بودند. در پایان تعداد هر یک از سلولها در هر بیضه و سپس کل بیضه‌های آن گروه محاسبه و با یکدیگر مورد مقایسه قرار گرفت (۳۶،۳۷). در پایان مقادیر حاصل در دو گروه با آزمون Tمورد قضاوت آماری قرار گرفتند.

یافته‌ها

در مطالعه بافت‌شناسی ۱۴ بیضه گروه Sham تغییرات قابل ملاحظه‌ای مشاهده نشد و ظاهر طبیعی داشتند (شکل ۱) ولی در ۱۴ بیضه گروه وازکتومی گردیده، ۱۲ بیضه (۸۵/۷ درصد) تغییرات گوناگون و واضح بافت‌شناسی نشان دادند و دو بیضه (۱۴/۳ درصد) دارای‌ظاهرتقریباًطبیعی بودند (شکل ۲). آزمون دقیق فیشر بیانگر معنی دار بودن اختلاف بین دو گروه است ($P<0/0001$).

بررسی کیفی مقاطع بافت‌شناسی تغییراتی از جمله کندگی سلولها از اپی تلیوم مجاری منی ساز، شکاف و واکوئل در اپی تلیوم، حذف سلولهای جرم در درجات مختلف ، اسپرماتیدهای به هم چسبیده ، چین‌خوردگی و ضخامت غشای دور مجاری در مجاری آسیب دیده در گروه وازکتومی شده نسبت به گروه Sham مشاهده گردید. در بافت بینابینی تغییرات قابل ملاحظه‌ای ، به استثنای افزایش فضای بینابینی،مشاهده نگردید (شکل‌های ۲ و۳).

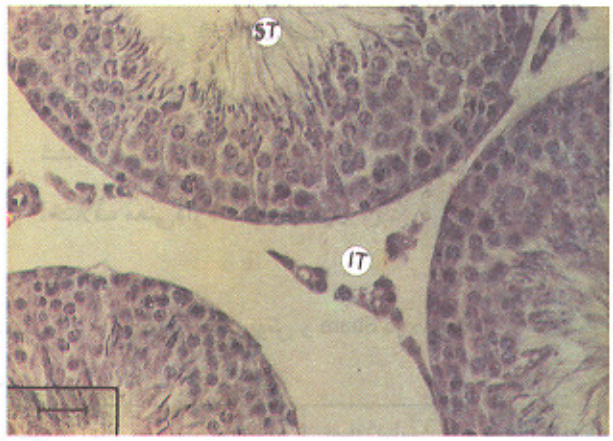

شکل ۱ـ تصویرهیستوگراف مقطعی از بافت بیضه موش در گروه Sham. مجاری منی‌ساز (st) و فضای بینابینی (It) طبیعی هستند (رنگ آمیزی H&E، درشت نمایی ۴۰۰ x).

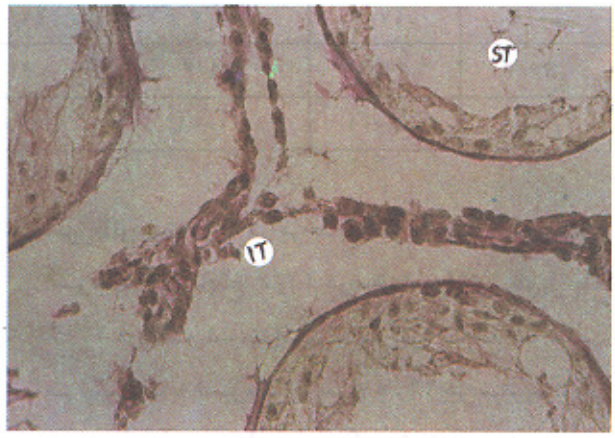

شکل ۲ـ تصویر هیستوگراف مقطعی از بافت بیضه موش در گروه وازکتومی شده نشان می‌دهد. مجاری منی‌ساز به شدت آسیب دیده (st) و افزایش فضای بینابینی (It) مشاهده می‌گردد (رنگ آمیزی H&E، درشت نمایی ۴۰۰ x).

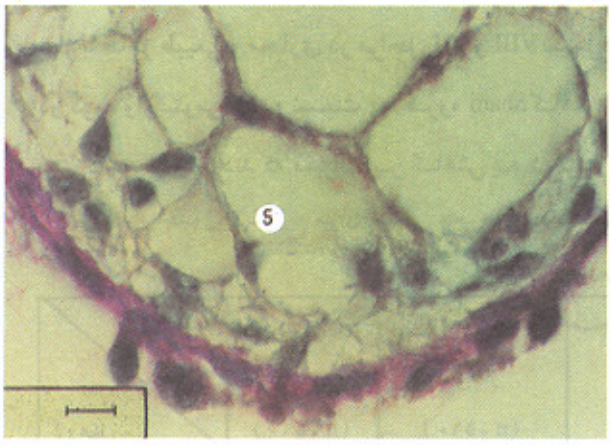

شکل ۳ـ تصویرهیستوگراف مقطعی از یک مجرای منی‌ساز که به شدت آسیب دیده است. اپی‌تلیوم مجاری منی‌ساز فقط حاوی سلولهای سرتولی (S) می‌باشد (رنگ آمیزی PAS، درشت نمایی ۱۰۰۰ x).

وزن و حجم بیضه‌ها در گروه وازکتومی شده نسبت به گروه Sham کاهش نشان داد به گونه‌ای که میزان این کاهش به ترتیب ۲۰ و ۲۱/۴ درصد بود (جدول ۱).

مقایسه قطر مجاری منی ساز و ضخامت اپی تلیوم مجاری منی ساز در گروه وازکتومی شده نسبت به گروه کنترل بیانگر کاهش معنی‌دار (۲۲/۲ درصد در مقابل ۳۱/۶ درصد) می‌باشد (جدول ۱).

جدول ۱ـ توزیع میزان وزن بیضه، حجم بیضه، قطر مجاری منی‌ساز و ضخامت اپی‌تلیوم مجاری منی‌ساز در گروه‌های وازکتومی شده و Sham در دانشگاه تربیت مدرس طی سال ۱۳۷۴

متغیرها / گروهها		وزن بیضه گرم، n = ۱۴	حجم بیضه بر حسب (سانتی‌متر مکعب، n = ۱۴)	قطر مجاری منی‌ساز (میکرون، n=۵۶۰)	ضخامت اپی‌تلیوم مجاری (میکرون، n=۵۶۰)
Sham		۱/۵±۰/۲	۱/۴±۰/۲	۲۸۹/۵±۲۷/۵	۷۸±۱۵/۱
وازکتومی		۱/۲±۰/۲	۱/۱±۰/۲	۲۲۵±۵۳	۵۳/۸±۱۶/۵
تفاوت میانگین	مقدار	-۰/۳	-۰/۳	-۶۴/۵	-۲۵
	درصد	-۲۰	-۲۱/۴	-۲۲/۲	-۳۲
نتیجه آزمون P		۰/۰۰۰۵	۰/۰۰۰۵	۰/۰۰۰۱	۰/۰۰۰۱

مقایسه میزان حجمی اجزای بافت‌بیضه از جمله مجاری منی ساز، اپی تلیوم مجاری منی‌ساز، مجاری منی ساز با ظاهر طبیعی و مجاری در مراحل VII و VIII سیکل در گروه وازکتومی شده نسبت به گروه Sham کاهش معنی‌داری نشان دادند که میزان این کاهش به ترتیب ۲۶/۴ درصد ، ۳۷/۹ درصد ، ۴۲ درصد و ۴۶/۴ درصد بود ولی فضای بینابینی و کپسول بیضه در گروه وازکتومی شده نسبت به گروه Sham دارای افزایش می‌باشد که این اختلاف معنی‌دار است (جدول ۲) .

جدول ۲ـ توزیع میزان حجمی متغیرهای بافت بیضه در گروه‌های وازکتومی شده موش و Sham در دانشگاه تربیت مدرس طی سال ۱۳۷۴

متغیرها / گروهها		مجاری منی‌ساز (n =۵۶۰)	اپی‌تلیوم مجاری منی‌ساز (n =۵۶۰)	مجاری منی‌ساز با ظاهر طبیعی (n =۵۶۰)	مجاری منی‌ساز در مراحل ۷و۸چرخه سلولی (n =۵۶۰)	فضای بینابینی (n =۵۶۰)	کپسول بیضه N =۵۶۰
Sham		۶۴±۱۰/۱	۵۱/۱±۲/۸	۶۳/۷±۱۲/۳	۱۸/۱±۵/۱	۳۳/۸±۹/۷	۱±۰/۵
وازکتومی		۴۷/۱±۱۵/۸	۳۱/۷±۶/۵	۳۶/۹±۱۳	۹/۷±۲/۵	۵۰/۹±۱۵/۶	۱/۸±۰/۴
تفاوت میانگین‌ها	مقدار	-۱۶/۹	-۱۹/۴	-۲۶/۸	-۸/۴	+۱۷/۱	+۰/۸
	درصد	-۲۶/۴	-۳۷/۹	-۴۲	-۴۶/۴	+۳۳/۶	+۴۴/۴
نتیجه آزمون P		۰/۰۰۰۱	۰/۰۰۰۱	۰/۰۰۰۱	۰/۰۰۰۱	۰/۰۰۰۱	۰/۰۰۰۱

مقایسه تعداد سلولهای جرم در مجاری منی ساز مراحل VII و VIII چرخه سلولی که دارای ظاهر طبیعی (مشاهده تمام سلولها در اپی تلیوم) بودند ، نشان داد که تعداد این سلولها در گروه وازکتومی نسبت به گروه Sham دارای کاهش معنی دار است ($P< ۰/۰۵$) به گونه‌ای که میزان این کاهش در سلولهای اسپرماتوگونی ۲۹ درصد ، اسپرماتوسیت اولیه در مرحله پاکی تن ۱۰/۷ درصد، اسپرماتید گرد نابالغ ۲۲/۶ درصد، اسپرماتید طویل بالغ ۲۳/۳ درصد و نسبت اسپرماتید گرد نابالغ به سلول سرتولی (نمایه اسپرماتوژنریس) ۲۴/۷ درصد بود ولی تعداد سلولهای سرتولی بین دو گروه اختلاف معنی‌داری را نشان نداد (جدول ۳).

جدول ۳ـ توزیع تعداد سلولهای اپی‌تلیوم مجاری منی‌ساز در گروه‌های وازکتومی شده و Sham در دانشگاه تربیت مدرس طی سال ۱۳۷۴

سلولها / گروهها		اسپرماتوگونی (n =۲۸۰)	اسپرماتوسیت اولیه در مرحله پاکی‌تن (n =۲۸۰)	اسپرماتید نابالغ گرد (n =۲۸۰)	اسپرماتید بالغ طویل (n =۲۸۰)	سرتولی (n =۲۸۰)	نسبت اسپرماتید نابالغ گرد به سرتولی (n =۲۸۰)
Sham		۵/۵±۱/۲	۶/۵±۱/۳	۲۵/۶±۳/۶	۲۳/۶±۳/۸	۳/۰۸±۰/۵	۸/۵±۱/۹
وازکتومی		۳/۹±۱/۱	۵/۸±۱/۵	۱۹/۸±۳/۳	۱۸/۱±۴/۶	۳۰/۵±۰/۵	۶/۴±۱/۵
تفاوت میانگین‌ها	مقدار	-۱/۶	-۰/۷	-۵/۸	-۵/۵	-۰/۰۳	-۲/۱
	درصد	-۲۹	-۱۰/۷	-۲۲/۶	-۲۳/۳	-۱	-۲۴/۷
نتیجه آزمون P		۰/۰۰۰۱	۰/۰۰۰۱	۰/۰۰۰۱	۰/۰۰۰۱	NS	۰/۰۰۰۱

بحث

تحقیق نشان داد که بافت بیضه‌های موش نژاد Wistar شش ماه بعد از عمل جراحی در گروه وازکتومی شده نسبت به گروه Sham تغییرات شدید ظاهری و ریخت‌شناسی دارند (جداول ۱،۲،۳) . Barratt و همکارانش در سال ۱۹۸۸ با مطالعه کمی روی مجاری منی ساز موش گزارش کردند که میزان سلولهای جرم در اپی تلیوم مجاری منی‌ساز بیضه شش ماه بعد از عمل جراحی وازکتومی دارای کاهش معنی داری نسبت به گروه Sham می‌باشند (۳۷). بررسی قبلی ما نیز که دو ماه بعد از عمل جراحی روی بیضه‌های موش انجام گرفت بیانگر آن بود که کاهش معنی‌داری بین تعداد سلولهای جرم در گروه وازکتومی نسبت به گروه Sham وجود دارد (۳۲). Jarow و همکارانش در سال ۱۹۸۵ با پژوهشی بر روی بیضه انسان که به طور متوسط ۶/۵ سال از زمان وازکتومی آنها گذشته بود بیان داشتند که تعداد سلولهای اسپرماتید و سرتولی در گروه وازکتومی شده نسبت به گروه Sham کاهش معنی‌داری پیدا کرد (۱۹) ولی بر خلاف مطالعه‌های مذکور ، Lamano و همکارانش در سال ۱۹۸۴ با مطالعه بر روی مجاری منی‌ساز موش نژاد Wistar گزارش نمودند که یک ماه بعد از عمل جراحی وازکتومی افزایش تعداد مجاری در مراحل ۷ و ۸ چرخه سلولی مشاهده گردید ولی کاهش در تعداد سلولهای جرم در اپی تلیوم مجاری منی ساز ملاحظه نشد. ایشان دلیل این امر را پس زدن اسپرم به داخل مجاری منی‌ساز و تجمع آنها در لومن این مجاری عنوان کردند(۲۸). تحقیقات McDonald و همکارانش در سال ۱۹۸۸ بر روی مجاری منی‌ساز موش نژاد Lewis نشان دادند که تعداد سلولهای جرم در اپی تلیوم مجاری منی‌ساز شش ماه بعد از عمل جراحی بین دو گروه وازکتومی و Sham تغییری پیدا نمی‌کند (۲۴). البته در مطالعه ایشان بیضه‌های آتروفی شده از مطالعه حذف گردیده و فقط بیضه‌های با ظاهر طبیعی بررسی شده بودند. طبق اطلاعات ارایه گردیده مشخص می‌شود که تغییرات در مجاری منی ساز و تعداد سلولهای جرم در پستانداران و حتی نژادهای مختلف یک حیوان متفاوت است و علاوه بر این، مدت زمان بعد از عمل جراحی نیز می‌تواند عامل موثری در پیشرفت ضایعه باشد که تفاوت نتایج مطالعه ما با دیگران بیشتر به علت دو عامل مذکور و هم چنین نحوه انتخاب نمونه‌ها می‌باشد. مکانیسم حذف سلولهای جنسی دقیقاً مشخص نیست امّا در این مطالعه هیچ گونه افزایش سلولهای بیگانه‌خوار و خونی که دال بر حذف سلولهای جنسی توسط آنها باشد در داخل مجاری منی‌ساز مشاهده نگردید. به علاوه، هیچ تغییر قابل ملاحظه‌ای در سلول سرتولی که نشان دهنده نقش بیگانه‌خواری این سلولها باشد دیده نشد. البته برای تایید این مطلب بایستی سلول سرتولی را با میکروسکوپ الکترونی مورد بررسی دقیق قرار داد. باتوجه به مشاهدات ما به نظر می‌رسد که عمده سلولهای جرم بعد از جدایی از اپی تلیوم مجاری تناسلی به خارج بیضه منتقل و در اپی‌دیدیم و یا در محل اسپرم گرانولوما دژنره گردیده و جذب می‌شوند . محققین معتقدند که سلولهای جرم ممکن است در محل اسپرم گرانولوما ، درون مجاری تناسلی ، توسط سلول سرتولی و یا با ورود به سیستم لنفاوی فاگوسیتوز یا حذف گردند (۲۷).

از نتایج دیگر این مطالعه ، کاهش قطر مجاری منی‌ساز و ضخامت اپی تلیوم در گروه وازکتومی شده نسبت به گروه Sham بود (جدول ۱). محققین دیگر کاهش قطر مجاری منی ساز را گزارش نموده‌اند (۱۹،۲۵) که این تغییرات در مطالعه قبلی ما دو ماه بعد از جراحی (۳۲) و در مطالعه McDonald حتی شش ماه بعد از جراحی هم دیده نمی‌شود (۲۴). کاهش قطر مجاری منی‌ساز و

ضخامت اپی تلیوم شاید به دنبال حذف سلولهای جرم و تجمع مجاری ایجاد گردد. بررسی ما نشان داد که این کاهش رابطه مستقیم با طول مدت بعد از جراحی و شدت ضایعه بیضه دارد. افزایش فضای بینابینی در گروه وازکتومی شده نسبت به گروه Sham نیز به دنبال چروکیدگی مجاری منی‌ساز حاصل می‌شود. البته برای این مورد می‌توان مکانیسم‌های احتمالی دیگر از جمله خروج مایع از عروق خونی و ایجاد ادم در بافت بینابینی را ذکر کرد.

وزن و حجم بیضه در گروه وازکتومی شده نسبت به گروه Sham نیز کاهش معنی داری می‌یابد (جدول ۱). Neaves و همکارانش در سال ۱۹۷۸ گزارش نمودند که وزن بیضه موش نژاد Lewis سه ماه بعد از جراحی در گروه وازکتومی شده، ۱۲ تا ۱۴ درصد نسبت به گروه Sham کاهش پیدا می‌کند (۲۵) امّا McDonald در مطالعه خود تفاوت معنی‌داری در وزن بیضه بین گروه وازکتومی شده و Sham مشاهده نکرد(۲۴) که شاید به خاطر حذف بیضه‌های آتروفی گردیده ازمطالعه‌اش باشد. مطالعه کیفی مقاطع بافت‌شناسی بیانگر آن بود که اکثر بیضه‌ها (۸۳ درصد) دارای تغییرات واضح با میزانی متفاوت در گروه وازکتومی شده نسبت به گروه Sham هستند که این مطلب با نتایج دیگران مطابقت دارد (۲۵).

Sanchez و همکارانش در سال ۱۹۹۶ گزارش نمودند که شش هفته بعد از عمل وازکتومی در موش نژاد Wistar تغییراتی از جمله آتروفی بیضه ، تخریب اپی‌تلیوم مجاری منی ساز ، حذف سلولهای اسپرم بالغ ، ضخامت و چین خوردگی غشای دور مجاری و افزایش فضای بین مجاری ملاحظه می‌گردد که شدت این تغییرات در هفته ۱۰ و ۱۴ بعد از وازکتومی افزایش می‌یابد (۳۱). محققین دیگر نیز این تغییرات را گزارش نموده‌اند (۲۵) و برخی دیگر معتقدند که وازکتومی چنین تغییراتی در بیضه موش ایجاد نمی‌کند (۲۰). تفاوت نتایج مطالعات کیفی بیشتر به دقت و دیدگاه محققین و روش مطالعه بستگی دارد . به همین دلیل امروزه مطالعات کمی مقاطع بافت‌شناسی جایگزین مطالعات کیفی شده است.

مکانیسم‌های مطرح برای بیان علت تغییرات به وجود آمده در بیضه‌های وازکتومی شده متفاوت می‌باشند. عده‌ای معتقدند عوامل جانبی از جمله نوع روش جراحی ، کریپتورکیدیسم ، آسیب به عروق خونی و اعصاب بیضه ، عفونت بعد از عمل علت ایجاد تغییرات دژنراتیو در بافت بیضه گروه وازکتومی می‌باشند (۲۵) ولی با توجه به این که تمام شرایط در قبل ، حین و بعد از عمل جراحی در بین دو گروه وازکتومی شده و Sham کاملاً یکسان بود، مطالعه ما نشان می‌دهد که نقش این عوامل در ایجاد تغییرات ناچیز است. بعضی از محققین دیگر تغییر در میزان هورمونهای جنسی به خصوص تستوسترون را عاملی برای تغییرات در بافت بیضه ذکر کرده‌اند (۲۲) ولی اکثر پژوهندگان معتقدند که میزان هورمونهای جنسی بعد از وازکتومی تغییری پیدا نکرده و نقش عوامل هورمونی را در ایجاد تغییرات بافت بیضه رد می‌نمایند (۱۹،۲۵).

ولی دو مکانیسم افزایش فشار هیدورستاتیک در مجاری تناسلی و افزایش میزان آنتی‌بادی آنتی اسپرم بعد از عمل وازکتومی بیشتر مورد توجه محققین می‌باشد. عده‌ای معتقدند فشار هیدورستاتیک در مجاری منی‌ساز بعد از بستن مجرای دفران افزایش یافته و باعث فشار بر روی اپی‌تلیوم مجاری گردیده و حتی باعث پارگی این مجاری و سپس به هم ریختگی اپی تلیوم مجاری منی ساز می‌گردد (۸،۱۴) ولی عده‌ای دیگر این نظریه را قبول ندارند (۳۸). برای شناخت بیشتر نقش این مکانیسم به مطالعه دقیق‌تری نیاز است.

عده‌ای ازمحققین برانگیختگی سیستم ایمنی در برابر اسپرم‌های خارج شده از مجاری تناسلی و تشکیل کمپلکس آنتی بادی آنتی اسپرم را عامل ایجاد تغییرات می‌دانند (۱۰،۱۴) ولی مطالعه‌هایی که بر روی انسان و موش انجام گرفته بیانگر آن است که تغییرات بافت‌شناسی به وجود آمده در بافت بیضه رابطه‌ای با میزان آنتی بادی آنتی اسپرم ندارد و حتی این میزان در حیوانات مختلف بعد از وازکتومی متفاوت است (۲۶) که در هر دو زمینه فوق مطالعات دقیق تر و کامل تری نیاز می‌باشد. به طور کلی می‌توان نتیجه گرفت که وازکتومی بلند مدت شش ماه بعد از عمل جراحی در نژاد Wistar تغییرات کیفی و کمی شدیدی به وجود می‌آورد و این تغییرات از بیضه یک حیوان به حیوان دیگر و حتی در مجاری منی ساز یک بیضه متفاوت می‌باشد و نظر به این که اسپرماتوژنزیس یک فرآیند پیچیده‌ای است و عوامل گوناگونی از جمله عوامل تغذیه‌ای ، مکانیکی ، عصبی و هورمونی بین سلولها می‌تواند در آن نقش داشته باشد. بنابراین ، پیشنهاد می‌گردد که در آینده مطالعه‌های گسترده‌تری در این زمینه و در مورد نقش مکانیسم‌های مطرح به عمل آید.

تشکر و قدردانی

بدین وسیله از معاونت محترم پژوهشی دانشگاه تربیت مدرس و کارکنان گروه علوم تشریح آن دانشگاه که در تامین بودجه و امکانات لازم برای انجام این پروژه ما را یاری نمودند تشکر و قدردانی می‌شود.

References:

۱ - فلاحیان م (مترجم). وازکتومی و نقش آن در برنامه تنظیم خانواده . چاپ اول. تهران : معاونت پژوهشی وزارت بهداشت، درمان و آموزش پزشکی ؛ ۱۳۶۸: ۶ و ۳.

۲- عزیزی ف . سیری در وضعیت بهداشت ، درمان ، آموزش و پژوهش پزشکی . چاپ اول . تهران : معاونت پژوهشی وزارت بهداشت ، درمان و آموزش پزشکی ؛ ۱۳۷۵ : ۲۹.

3. Liskin L. Pile JM. Qvillin WF. Vasectomy - safe and simple. Popul Rep. 1983; 2: 141-160.

4. Raspa RF. Compilication of vasectomy. Am Fam Physician. 1993; 48: 1264-1268.

5. McDonald SW. Is Vasectomy harmful to health? Br J Gen Pract. 1997; 47: 381-386.

6. Dewire DM. Lawson RK. Experience with macroscopic vasectomy reversal at the medical college of Wisconsin. Wis Med J. 1994; 93: 107-109.

7. Mason RG. Connell PG. Bull JC. Reversal of vasectomy using a macroscopic technique: a retrospective study. Ann R Coll Surg Engl. 1995; 79: 420-422.

8. Bedford JM. Adaptation of the male reproductive tract and the fate of spermatozoa following vasectomy in the rabbit, rhesus monkey, hamster and rat. Biol Reprod. 1976; 14: 118-142.

9. Lohyia NK. Mathur N. Ultrastructural changes in rabbit testis and epididymis following vasectomy. Acta Eur Fertil. 1983; 2: 141-146.
10. Alexander NJ. Immunologic and morphologic effects of vasectomy in the rhesus monkey. Fed Proc. 1975; 34: 1962-1975.
11. Hadley MA. Dym M. Spermatogenesis in the vasectomized monkey : Quantitative analysis. Anat Rec. 1983; 205: 381-389.
12. Luc Y. Hikim AP. Wang C. Early effects of vasectomy on testicular structure and on germ cell and macrophage apoptosis in the hamster. J Androl. 1997; 18: 166-173.
13. Tung KSK. Alexander NJ. Immunopathological studies of vasectomized guinea pigs. Biol Reprod. 1977; 17: 241-254.
14. Bigazzi PE. Kosuda L. Hsu KC. Anders GA. Immune complex orchitis in vasectomized rabbits. J Exp Med. 1976; 143: 382-404.
15. Lohyia NK. Tiwary SN. Long - term vasectomy effects on testis and accessory sex organ function in langur monkey. Acta Eur Fertil. 1978; 18: 207-211.
16. Whyte J. Sarrat R. Effects of vasectomy on the testicular structure of the dog. Actas Urol ESp. 1997; 21: 446-452.
17. Gupta AS. Kothari LK. Dhruva A. Bapna R. Surgical sterilization by vasectomy and effects on the structure and function of the testis in man. Br J Surg. 1975; 62: 59-68.
18. Jirshch TH. Objective assessment of spermatogensis in men with functional and anatomic obstruction of the genital tract. Int J Androl. 1994; 17: 29-34.
19. Jarow JP. Budin RE. Dym M. Quantitative pathologic changes in the human testis after vasectomy. A controlled study. N Engl J Med. 1985; 313: 1252-1256.
20. Flickinger CJ. Ultrastructure of the rat testis after vasectomy. Anat Rec. 1972; 174: 477-494.
21. Heller GV. Rothchild I. The influence of the surgical technique used for vasectomy on testis function in rats. J Reprod Fert. 1974; 45: 405-407.
22. Mock EJ. Kamel F. Plasma testosterone levels in vasectomized rats. J Reprod Fert. 1975; 8: 575-578.
23. Neaves WB. The rat testis after vasectomy. J Reprod Fert. 1974; 40: 39-44.
24. McDonald SW. Scothorne RJ. A quantitative study of the effects of vasectomy on spermatogensis in rats. J Anat. 1985; 59: 219-225.
25. Neaves WB. The effects of vasectomy on the testis of inbred lewis rats. J Reprod Fertil. 1978; 54: 405-411.

26. Herr JC. The relation between antisperm antibodies and testicular alternations after vasectomy in lewis rats. Biol Reprod. 1987; 37: 1297-1305.

27. Flickinger CJ. Herr JC. Howards SS. Early testicular changes after vasectomy and vasovasostomy in lewis rats. Anat Rec. 1990; 227: 37-46.

28. Lamano - Carvalho TLW. Histophysiological study of vasectomized rats. Brazilian J Med Res. 1984; 17: 83-91.

29. McGlynn JM. Erpino MJ. Effects of vasectomy on the reproductive system and sexual behavior of rats. J Reprod Fertil. 1974; 40: 241-247.

30. Seckler AM. Weltman AS. Pandhi V. Shwartz R. Gonadal effects of vasectomy and vasoligation. Science. 1973; 179: 293-294.

31. Sanchez FJ. Villaplana Tl. Sarti MM. Light microscopy study of rat testicle after vasectomy. Actas Urol Esp. 1996; 20: 403-407.

۳۲- نیک زاد ح. مطالعه مورفومتریک اثرات وازکتومی دو طرفه بر بافت بیضه . مجله دانشکده پزشکی دانشگاه علوم پزشکی شهید بهشتی. ۱۳۷۴؛ ۱۹: ۶۶-۵۱.

33. Ellias H. Hyde DM. An elementary introduction to sterology. Am J Anat. 1980; 159: 411-440.

34. Weibel ERR. Sterological Methods. Academic press; 1979: 201-215.

35. Wing TY. christensen AK. Morphometric studies on rat seminiferous tubules. Am J Anat. 1982; 165: 13-25.

36. Lebloned CP. Clermont Y. Spermiogenesis of rat, mouse, hamster and guinea pig as revealed by the periodic acid- fuchin sulphurous technique. Am J Anat. 1952; 90: 167-215.

37. Barrat CLR. Cohen J. Quantitation of sperm disposal and phagocytic cells in the tract of short and long term vasectomized mice. J Reprod Fertil. 1987; 81: 377-381.

38. Howards SS. Johnson AL. Effects of vasectomy on intratubular hydrostatic pressure in the testis and epididymis. In : Lepow JH. Grozie R (Eds) Vasectomy, immunologic and phathophysiologic effects in animals and man. New York: Academic press; 1979: 55-66.