عوارض پوستی در ۱۰۰۰ زن مصرف‌کننده قرص ضدبارداری در مراکز بهداشت اصفهان طی سالهای ۷۳-۱۳۷۲

دکتر فریبا ایرجی *، دکتر شهلا انشاییه **

خلاصه

سابقه و هدف: با توجه به روش مطمئن قرص‌های بارداری در پیش‌گیری و نگرانی‌های موجود در مورد عوارض مصرف آن و بویژه عوارض پوستی، این تحقیق روی ۱۰۰۰ زن مصرف کننده قرص مراجعه کننده به مراکز بهداشتی اصفهان طی سالهای ۷۳-۱۳۷۲ انجام گرفت.

مواد و روشها: پژوهش حاضر به روش توصیفی (Descriptive) بر روی زنانی صورت پذیرفت که حداقل ۲ ماه مصرف قرص داشته و داروهای دیگر مصرف نکرده‌اند و عوارض پوستی مصرف قرص بررسی و نیز سن، نوع قرص مصرفی، نوع عارضه پوستی ثبت گردید.

یافته‌ها: از ۱۰۰۰ فرد مورد بررسی که در سنین ۵±۲۷ سال بودند، مدت مصرف ۱/۷±۳/۳ سال می‌باشد و ۷۰ درصد قرص LD، ۱۸ درصد HD، ۹/۶ درصد Microgynon و ۲ درصد Minipill مصرف می‌کردند. ۱۳۸ نفر (۱۳/۸ درصد) عارضه پوستی مشاهده گردید که مهم‌ترین آنها کلوآسما (۵/۳ درصد) و کاندیدای واژن (۵/۱ درصد) بوده و با بیشتر عارضه مربوط به مصرف قرص HD یا ۲۷ درصد و بعد قرص LD ۱۹ درصد می‌باشد.

نتیجه گیری: عوارض پوستی جدی مطرح نبوده و قابل درمان است. انجام معاینات پوستی را در مصرف کنندگان قرص‌ها به ویژه از نوع LD و HD توصیه می‌نماید.

واژگان کلیدی: قرص ضدبارداری، کلوآسما، استروژن، کاندیدا

* دانشگاه علوم پزشکی و خدمات بهداشتی درمانی اصفهان ، گروه پوست

** دانشگاه علوم پزشکی و خدمات بهداشتی درمانی اصفهان ، گروه زنان

مقدمه

اساس قرص‌های ضدبارداری طی سال ۱۹۲۰ در استرالیا توسط Ludwig Haberlandt شرح داده شد و در حال حاضر حدود ۱۰۰ میلیون نفر از قرص استفاده می‌کنند (۱). قرص‌های ضدبارداری اغلب ترکیبی از استروژن و پروژسترون هستند که به طور روزانه ۳ هفته در هر ماه مصرف می‌شوند (۲). استروژن موجود در قرص‌ها اتینیل استرادیول و مسترانول است (۳). از آنجایی که متابولیسم اتینیل استرادیول در افراد جامعه متفاوت می‌باشد، ممکن است در یک فرد عوارض جانبی مشاهده و برای دیگری هیچ گونه عارضه‌ای دیده نشود(۴). پروژسترون موجود در قرص‌ها شامل دو گروه هستند: ۱-استران یا ۱۹ نورپروژستین که از لحاظ ساختمانی شبیه تستوسترون هستند، ۲- پرگنان که ساختمانی شبیه پروژسترون دارد (۵).

مکانیسم عمل قرص ضدبارداری مهار رشد فولیکول است (۵،۶). عوارض جانبی این قرص‌ها تهوع، حساسیت پستان، تغییرات خلق، افزایش وزن، فشار خون، کلوآسما، آکنه ، تلانژکتازی ، خارش و آلوپسی می‌باشند (۷،۸،۹). قرص‌های ضدبارداری روشی مطمئن و مؤثر در پیش گیری است امّا نوعی نگرانی و باور در مورد عوارض قرص‌های ضدبارداری وجود دارد. بنابراین ، به منظور تعیین شیوع کمّی و کیفی عوارض پوستی، این تحقیق بر روی ۱۰۰۰ زن مصرف‌کننده قرص‌های ضدبارداری مراجعه کننده به مراکز بهداشتی اصفهان طی سال‌های ۷۳-۱۳۷۲انجام گرفت.

مواد و روشها

مطالعه حاضر به روش توصیفی (Descriptive) مقطعی بر روی ۱۰۰۰ زن مصرف کننده که به مراکز بهداشتی- درمانی مراجعه نموده‌اند ، صورت پذیرفت. برای پیش‌گیری از تورش ، تحقیق در همه روزهای هفته به عمل آمده و اطلاعات از طریق مصاحبه ، معاینه ، آزمایش‌های پاراکلینیک و تکمیل فرم اطلاعاتی به دست آمد. معیارهای انتخاب نمونه‌ها:

۱- زنانی که ۲ ماه یا بیشتر از ۲ ماه است که قرص مصرف می‌کنند.

۲- موارد منع مصرف قرص شامل : ترومبوفلبیت یا اختلالات ترومبوآمبولیک و یا سابقه آن، بیماری عروق مغز یا شریان کرونر، کارسینوم پستان آشکار یا مشکوک، کارسینوم آندومتر آشکار یا مشکوک، نئوپلازی وابسته به استروژن آشکار یا مشکوک، خون‌ریزی ژنیتال غیرطبیعی تشخیص داده نشده، آدنوم کبد و سایر تومورهای خوش‌خیم یا بدخیم و اختلال کارکبد، وجود نداشته باشد.

۳- عوارض پوستی که با مصرف قرص به وجود آمده است جز آمار محسوب شد.

۴- زنانی که داروهای دیگری مصرف می‌کنند از مطالعه حذف گردیدند.

اطلاعات ثبت‌شده‌درفرم‌اطلاعاتی‌شامل سن، مدت مصرف ، نوع قرص (LD- HD- Microgynon- Minipill) و نوع عارضه پوستی بود.

داده‌های فرم اطلاعاتی طبقه بندی ، استخراج و شیوع عوارض پوستی در نمونه‌های مورد بررسی مشخص و شیوع عارضه در جامعه با احتمال ۹۵ درصد برآورد گردید.

یافته‌ها

۱۰۰۰ فرد مورد بررسی ، در سنین ۳/۵±۲۷ سال و محدوده سنی ۴۰-۱۷ سال قرار داشتند و مدت مصرف قرص‌ها ۱/۷±۳/۳ سال و از حداقل ۲ ماه تا ۱۰ سال بود. ۷۰۴ نفر (۷۰/۴ درصد) LD و ۱۸۰ نفر (۱۸ درصد) HD، ۹۶ نفر (۹/۶ درصد) Mictrogynon و ۲۰ نفر (۲درصد)

Minipill مصرف می‌کردند. ۱۳۸ (۱۳/۸ درصد) نفر مبتلا به عوارض پوستی ناشی از مصرف قرص‌های ضد بارداری بودند. با توجه به این میزان شیوع در نمونه‌های مورد بررسی، شیوع عارضه در جامعه از ۱۱/۷ تا ۱۶ درصد برآورد گردید (درصد ۱۶ تا ۱۱/۷ = CI). شایع‌ترین عارضه پوستی (کلوآسما ۵/۳ درصد) و بعد کاندیدای واژن (۵/۱ درصد) بود. این دو عارضه به طور مساوی در مصرف کنندگان قرص‌های LD و HD بروز کرد (نمودار ۱) . در جدول (۱) توزیع عوارض مختلف بر حسب نوع قرص‌ها ارایه گردیده است.

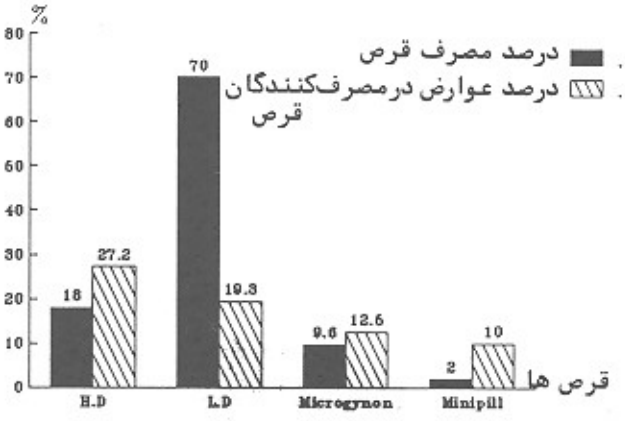

نمودار ۱ـ توزیع درصد انواع قرص‌های ضدبارداری و درصد عوارض در هر یک از آنها در افراد مراجعه کننده به مراکز بهداشتی اصفهان طی سال‌های ۷۳-۱۳۷۲

جدول ۱ـ توزیع انواع عوارض پوستی به تفکیک نوع قرص ضدبارداری در افراد مراجعه کننده به مراکز بهداشتی اصفهان طی سال‌های ۷۳-۱۳۷۲

عوارض پوستی / نوع قرص	کلوآسما	کاندیدای واژن	آکنه	هیپرتریکوز هیرسوتیسم	خارش سر و تمامی بدن	آلوپسی دیفیوز	سوزش دهان و زبان	اگزمای نومولار	اتزکتازی صورت	برقان انسدادی	ژنژیویت هیپرتروفیک	جمع
HD (n = ۱۸۰)	۲۱ (۱۱/۷)	۲۰ (۱۱/۱)	۲ (۱/۱)	۱ (۰/۵)	— (۰)	۲ (۱/۱)	- (۰)	۰ (-)	۲ (۱/۱)		۱	۲۹ (۲۷/۲)
LD (n = ۷۰۲)	۲۸ (۳/۹)	۲۶ (۳/۶)	۱۴ (۲)	۲	۱ (۰/۱)	۰ (-)	۲ (۰/۲)	۲ (۰/۲)	-	۱ (۰/۱)	-	۷۶ (۱۰/۸)
Microgynon (n = ۹۶)	۴ (۴/۱)	۵ (۵/۲)	۱ (۲/۱)	- (۰)	۱ (۱)	۰ (-)	۰ (-)	- (۰)	-		-	۱۱ (۱۱/۵)
Minipill (n = ۲۰)	۰ (-)	۰ (-)	۲ (۱۰)	- (۰)	۰ (-)	۰ (-)	۰ (-)	۰ (۱)	-		-	۲ (۱۰)
جمع (n = ۱۰۰۰)	۵۳ (۵/۳)	۵۱ (۵/۱)	۱۹ (۱/۹)	۳ (۰/۳)	۲ (۰/۲)	۲ (۰/۲)	۲ (۰/۲)	۲ (۰/۲)	۲ (۰/۲)	۱ (۰/۱)	۱ (۰/۱)	۱۳۸ (۱۳/۸)

عارضه کلوآسما بیشتر در زنان سبزه که به مدت طولانی قرص ضدبارداری مصرف می‌کردند بروز نموده است و مشاهده گردید که با قطع مصرف قرص‌ها ،کلوآسما به آهستگی محو شد.

بحث

این مطالعه نشان داد که عوارض پوستی ناشی از قرص ضدبارداری HD بسیار بیشتر از قرص ضدبارداری انواع دیگر مورد بررسی می‌باشد. عوارض پوستی قرص

HD بیشتر شامل کلوآسما و واژینیت کاندیدایی بود. در مقابل عوارض پوستی قرص LD به صورت کلوآسما و واژینیت ، ۳۰ درصد قرص HD بود. میزان ایجاد آکنه ناشی از قرص HD یا LD مشابه می‌باشد. ایجاد آکنه در اثر قرص Minipill بسیار زیادتر از قرص LD یا HD است که شاید به علت وجود ترکیب پروژسترونی قرص Minipill باشد، زیرا پروژسترون باعث آکنه و هیرسوتیسم می‌شود (۱۲،۱۱،۱۰،۸). در مجموع ۱۳۸ نفر از ۱۰۰۰ نفر مصرف کننده قرص ضدبارداری دارای عارضه پوستی بودند. در منابع شایع‌ترین عارضه قرص ضدبارداری کلوآسما ذکر گردیده است . کلوآسما در ۳۰ درصد افرادی که قرص مصرف می‌کنند دیده می‌شود (۱۱،۱۰). در این مطالعه نیز شایع‌ترین عارضه پوستی کلوآسما بود. هیرسوتیسم و آکنه نیز با قرص‌های حاوی مقادیر زیاد پروژسترون به وجود می‌آیند (۱۲). واژینیت کاندیدایی با قرص‌های حاوی دوزهای بالای استروژن ایجاد می‌شود (۸) که در این مطالعه نیز با قرص‌های HD بیشتر ملاحظه گردید. عوارض پوستی نادر قرص‌های ضدبارداری شامل اریتم ندوزوم ، هرپس حاملگی ، کهیر ، ولیکنوییید ارپشن ، ژنژیویت ، ملانوزلئه ، حساسیت به ، سندرم شبه لوپوس ، ملانوما ، واسکولیت ، ترومبوفلبیت (۹) به چشم نخورد. بنا بر یافته‌های مطالعه حاضر نکات زیر را می‌توان به مصرف کنندگان قرص ضدبارداری یادآور شد:

۱- عوارض پوستی قرص HD بسیار بیشتر از سه نوع قرص دیگر است.

۲- افراد مستعد به آکنه بهتر است از قرص‌های Minipill استفاده نکنند.

۳- عوارض پوستی قرص LD تقریباً مشابه قرص Microgynon است.

۴- مصرف کننده قرص ضدبارداری باید به طور مکرر معاینه شود در صورت وجود علایم بالینی دال بر واژینیت کاندیدایی تحت درمان قرار گیرد.

۵- زنان مصرف کننده قرص ضدبارداری باید از کرم‌های ضد آفتاب استفاده کنند.

تحقیق نشان داد مهم‌ترین عارضه مصرف قرص‌های ضدبارداری کلوآسما می‌باشد با قطع مصرف قرص‌ها در بیشتر موارد ، عارضه آن به آهستگی محو می‌شود امّا در بعضی موارد عارضه قابل برگشت نبود و هم‌چنین برخی عوارض پوستی نادر ناشی از مصرف قرص ضدبارداری مشاهده شد.

سوزش دهان و زبان در مصرف کنندگان قرص مشاهده گردید. این عارضه احتمالاً ناشی از کمبود ویتامین گروه B می‌باشد که ناشی از تاثیر مصرف قرص‌ها است. به عبارت دیگر، این تصور وجود دارد که مصرف قرص‌های ضدبارداری موجب کاهش ویتامین‌های B می‌شود.

در نهایت ، عوارض پوستی ناشی از قرص‌های ضدبارداری جدی نبوده و قابل درمان است و انجام معاینه‌های پوستی در مصرف کنندگان قرص‌ها بویژه از نوع LD و HD توصیه می‌گردد.

References:

1. Senanayake P. Potts M. An Atlas of Contraception. The Parthenon Publishing Group. 1995: 55-58.

2. Rayan KJ. Berkowitz RS. Barbieri RL. Kistners Gynecology Principles and Practice, 6th ed. St Louis: Mosby; 1995: 532-536.
3. Cunningham FG. MacDonald PC. Gant NF. Leveno KJ. Gilstrupll LC. Hankins DVG. Williams Obstetrics 20th Ed. Stamford: Appleton & Lange; 1997: 1340-1352.
4. Speroff L. Clinical Gynecologic Endocrinology and Infertility. 5th Ed Williams and Wilkins; 1994: 732-749.
5. Stubblefield PG. Family planning. In: Berek JS. Adashi EY. Hillard PA (Eds). Novak's Gynecology. 12th Ed. Baltimore: Williams and Wilkins; 1996: 244-252.
6. Burkman RT. Contraception family planning. In DeCherney AH. Pernoll ML (Ed). Current Obstetric and Gynecology Diagnosis and Treatment. 8th Ed. Stamford: Appleton & Lange; 1994: 674-679.
7. Fitzpatrick TB. Eisen AZ. Wolff K. Freedberg IM. Austen KF. Dermatology in General Medicine. 4th Ed. Vol 2. New York: McGrow - Hill; 1993: 2142.
8. Jelineck JE. Cutaneous side effect of oral contraceptive. Arch Dermatol 1970: 101; 181-186.
9. Coskey RJ. Eruption due to oral contracptive. Arch Dermatol. 1977; 133: 333-334.
10. Fiedler VC. Alopecia areate and other nonscarring alopecias. In: Arndt KA. Leboit PH. Robinson JK. Wintroub BU. Cutaneous medicine and surgery 3rd Ed. Vol 2. Philadelphia: WB Saunders; 1996: 1275.
11. Resnik S. Melasma induced by oral contraceptive drugs. J Am Med Assoc. 1967; 199: 601.
12. Ebling FJ. Cunliffe WJ. Disorders of the sebaceous glands. In: Champion RH. Burton JL. Ebling FJ.Textbook of Dermatology 5th Ed. Vol 3. Malden: Blackwell Scientific Publications; 1992: 1709.