Feyz Medical Sciences Journal
2024, Volume 28, Issue 4
Pages: 344-352
Doi: 10.48307/FMSJ.2024.28.4.344
Original Article

Evaluation of estrous cycle after transplantation of vitrified ovarian tissue in mice

Taghi Taktaz-Hafshejani [1], Farigol Janghorbani [2], Maryam Akhavan Taheri [3*]

[1] Department of Clinical Sciences, Faculty of Veterinary Medicine, Shahrekord Branch, Islamic Azad University, Shahrekord, Iran
[2] DVM Graduate Student, Faculty of Veterinary Medicine, University of Shahrekord, Shahrekord, Iran
[3] Gametogenesis Research Center, Institute for Basic Sciences, Kashan University of Medical Sciences, Kashan, Iran

[*]**Corresponding author: Maryam Akhavan Taheri**, Gametogenesis Research Center, Kashan University of Medical Sciences, Kashan, Iran
Email: Maryam.akhavantaheri@yahoo.com

Received: 13 August 2024 **Revised:** 21 October 2024 **Accepted:** 21 October 2024

Abstract

Background and Aim: Vaginal cytology is an effective method for assessing the activity of the hypothalamus-pituitary-ovary axis in rodents. This study aimed to investigate the restoration of ovarian function following the transplantation of vitrified ovarian tissue by examining daily vaginal smears.

Methods: In this experimental study, 20 adult female NMRI mice (8 weeks old) with regular estrous cycles were randomly divided into four groups: a control group, an ovariectomy group, a vitrified ovarian transplant (VT) group, and a non-vitrified ovarian transplant (FT) group. All groups, except the control group, underwent ovariectomy. In the VT group, the right ovary was auto-transplanted into the muscle of the same mouse after vitrification and thawing. In the FT group, the right ovary was auto-transplanted into the muscle of the same mouse without vitrification. From the fourth day after transplantation until the end of the second estrous cycle, daily vaginal smears were collected. The onset of the first proestrus in each mouse indicated the beginning of the estrous cycle, and the interval between two consecutive proestrus phases was considered a complete cycle.

Results: All transplants in both the VT and FT groups were completely successful. The mean onset of the first and second estrous cycles in the VT group was significantly delayed compared to the FT and control groups ($P<0.05$). Although the length of the estrous cycle in the VT group increased compared to the other groups, this increase was not statistically significant.

Conclusion: The findings suggest that the estrous cycle returns after vitrification and transplantation of ovarian tissue in mice. Initially, this cycle may be prolonged but tends to improve over time. Therefore, daily monitoring of the estrous cycle can effectively demonstrate the repair and restoration of function in transplanted ovarian tissue without necessitating its removal from the mice.

Keywords: Estrous Cycle, Ovary, Vitrified Ovarian Transplant, Ovarian Tissue Transplantation

Copyright© 2024. This open-access article is published under the terms of the Creative Commons Attribution-NonCommercial 4.0 International License which permits Share (copy and redistribute the material in any medium or format) and Adapt (remix, transform, and build upon the material) under the Attribution-NonCommercial terms. Downloaded from: http://feyz.kaums.ac.ir/

مجله علوم پزشکی فیض
دوره ۲۸، شماره ۴، مهر و آبان ۱۴۰۳
صفحات: ۳۵۲-۳۴۴
Doi: 10.48307/FMSJ.2024.28.4.344
اصیل پژوهشی

ارزیابی چرخه فحلی پس از پیوند بافت تخمدان انجماد شیشه‌ای در موش

تقی تکتاز هفشجانی [۱]، فریگل جانقربانی [۲]، مریم اخوان طاهری [۳*]

[۱] گروه علوم درمانگاهی، دانشکده دامپزشکی، واحد شهرکرد، دانشگاه آزاد اسلامی، شهرکرد، ایران
[۲] دانش آموخته، دانشکده دامپزشکی، دانشگاه شهرکرد، شهرکرد، ایران
[۳] مرکز تحقیقات تولید سلول‌های جنسی، دانشگاه علوم پزشکی کاشان، کاشان، ایران

دریافت مقاله: ۱۴۰۳/۰۵/۲۳ **اصلاح مقاله:** ۱۴۰۳/۰۷/۳۰ **پذیرش مقاله:** ۱۴۰۳/۰۷/۳۰

چکیده

زمینه و هدف: بررسی سیتولوژی واژینال یکی از بهترین روش‌ها جهت ارزیابی فعالیت محور هیپوتالاموس- هیپوفیز- تخمدان در جوندگان است. در این مطالعه به‌منظور بررسی بازگشت عملکرد تخمدان پس از انجماد و پیوند بافت تخمدان، به بررسی روزانه اسمیر واژن پرداختیم.

روش‌ها: در این پژوهش تجربی، از ۲۰ موش سوری ماده بالغ (۸ هفته‌ای) استفاده شد. موش‌های دارای چرخه فحلی منظم به طور تصادفی به ۴ گروه تقسیم شدند: گروه کنترل، اوارکتومی، پیوند تخمدان انجمادی (VT) و پیوند تخمدان غیرانجمادی (FT). در همه گروه‌ها به جز گروه کنترل، موش‌ها اوارکتومی شدند. در گروه VT تخمدان راست پس از انجماد و ذوب در عضله همان موش پیوند شد. در گروه FT تخمدان راست بدون انجماد در عضله همان موش پیوند شد. از روز ۴ پس از پیوند تا پایان دومین چرخه فحلی به‌طور روزانه اسمیر واژن تهیه شد. مشاهده اولین پرواستروس در هر موش به معنی شروع چرخه فحلی و فاصله دو پرواستروس متوالی به عنوان یک سیکل کامل در نظر گرفته شد.

یافته‌ها: در هر دو گروه پیوند انجمادی و غیرانجمادی، همه پیوندها کاملا موفقیت آمیز بود. میانگین شروع اولین و دومین چرخه فحلی در موشهای گروه VT نسبت به گروه FT و کنترل به‌طور معناداری به تاخیر افتاد ($P<۰/۰۵$). طول چرخه فحلی در موش‌های گروه VT نسبت به سایر گروه‌ها افزایش داشت هرچند این افزایش معنادار نبود.

نتیجه‌گیری: طبق یافته‌های حاضر در موشها، بازگشت مجدد چرخه فحلی پس از انجماد و پیوند بافت تخمدان اتفاق افتاد. این چرخه در ابتدا طولانی اما با گذشت زمان بهبود یافت. بنابراین ارزیابی روزانه چرخه فحلی می‌تواند روند ترمیم و بازیابی عملکرد بافت تخمدان پیوندی را بدون خارج کردن بافت از بدن موش‌ها نشان دهد.

کلیدواژه‌ها: چرخه فحلی، تخمدان، انجماد شیشه ای، پیوند بافت تخمدان

*نویسنده مسئول: **مریم اخوان طاهری**. پست الکترونیک: Maryam.akhavantaheri@yahoo.com
آدرس: مرکز تحقیقات تولید سلول‌های جنسی، پژوهشکده علوم پایه، دانشگاه علوم پزشکی کاشان، کاشان، ایران

مقدمه

درمان سرطان به کمک شیمی درمانی و رادیوتراپی، میزان بقای بیماران را افزایش داده است [۱]. اما این درمان‌ها باعث از بین رفتن عملکرد تخمدان به دلیل تخلیه فولیکولی می‌شود. به‌ویژه عوامل آلکیله کننده مانند سیکلوفسفامید، گنادوتوکسیک بوده و باعث نارسایی زودرس تخمدان می‌شوند [۲]. بنابراین، باید تلاش کرد تا پتانسیل باروری بیماران جوان مبتلا به سرطان حفظ شود. روش‌های مختلفی برای حفظ باروری وجود دارد از جمله انجماد تخمک، انجماد جنین و انجماد بافت تخمدان. انجماد بافت تخمدان یک روش تجربی برای حفظ باروری است. این روش به اهداکننده اسپرم و تحریک تخمدان نیاز ندارد، بنابراین تنها گزینه موجود برای دختران قبل از بلوغ و بیمارانی است که نمی‌توانند درمان سرطان خود را برای تحریک تخمدان به تاخیر بیندازند. برخلاف انجماد تخمک یا جنین، انجماد بافت تخمدان می‌تواند صدها فولیکول اولیه را به طور مؤثرتری در یک زمان حفظ کند [۳].

دو روش برای انجماد بافت تخمدان وجود دارد: انجماد آهسته و انجماد شیشه‌ای که هر یک مزایا و معایب خود را دارد. در روش انجماد آهسته نمونه‌ها به آرامی در فریزر قابل برنامه‌ریزی تا دمای ۱۴۰- درجه سانتی‌گراد منجمد می‌شوند، سپس بافت در نیتروژن مایع با دمای ۱۹۶- قرار می‌گیرد، اما در این روش احتمال تشکیل کریستال های یخ در سلول وجود دارد. در انجماد شیشه‌ای نیاز به فریزر قابل برنامه‌ریزی نیست، در عوض به غلظت‌های بسیار بالاتری از ضد یخ و سرعت خنک‌سازی بسیار بالا نیاز است و احتمال تشکیل کریستال یخ در سلول کمتر است [۴، ۵]. در این مطالعه نیز از روش انجماد شیشه ای استفاده شد.

بافت تخمدان را می توان به صورت ارتوتوپیک یا هتروتوپیک پیوند زد [۶]. با وجود این که پس از انجماد، تعداد زیادی از فولیکول بدوی زنده باقی می‌ماند، اما پس از پیوند تخمدان به دلیل صدمات ناشی از ایسکمی، ذخیره فولیکولی به میزان زیادی کاهش می‌یابد [۷].

در تحقیقاتی که به بررسی عملکرد تولیدمثل می‌پردازند معمولاً ارزیابی چرخه فحلی انجام می‌شود. ارزیابی چرخه فحلی در حیوانات آزمایشگاهی معیار مفیدی برای بررسی یکپارچگی محور هیپوتالاموس-هیپوفیز-تخمدان و وضعیت عملکرد تخمدان است. همچنین می‌توان از آن برای بررسی اثرات داروها و مواد شیمیایی بر عملکرد تولیدمثل استفاده کرد. به‌دلیل کوتاه بودن چرخه فحلی در موش و رت، این جوندگان مدل حیوانی مناسبی برای مطالعات تخمدان هستند [۸، ۹]. یکی دیگر از موارد بررسی چرخه فحلی در مطالعات پیوند بافت تخمدان است [۱۲-۱۰].

چرخه فحلی چرخه تولیدمثلی است که در موش‌ها با باز شدن واژن در حدود ۲۶ روز پس از تولد، آغاز می‌شود [۱۳]. این چرخه در موش ۴ تا ۵ روز طول می‌کشد و دارای ۴ مرحله پرواستروس، استروس، مت‌استروس و دی‌استروس است [۸]. جهت ارزیابی چرخه فحلی چندین روش وجود دارد که شامل ارزیابی بصری، سیتولوژی واژن، بررسی بافت شناسی اندام های تولیدمثل و بیوشیمی ادرار است [۸، ۱۵-۱۴]. در این مطالعه از روش سیتولوژی واژن استفاده شد. سیتولوژی واژن رایج‌ترین روش برای تعیین مراحل چرخه فحلی است. این روش غیرتهاجمی، نسبتاً ارزان، دقیق و قابل اعتماد است [۱۶]. در این روش سلول‌های واژن بر روی لام شیشه ای قرار گرفته و زیر میکروسکوپ مشاهده می‌شود [۸، ۱۲-۱۰].

با توجه به این که ارزیابی دقیق چرخه فحلی پس از پیوند در مطالعه‌ای انجام نشده و تنها به برگشت چرخه فحلی اشاره شده است، در این مطالعه ارزیابی دقیق چرخه فحلی از روز ۴ پس از پیوند تا ۲ چرخه پس از پیوند انجام شد.

روش‌ها

در این پژوهش تجربی، از ۲۰ موش سوری ماده بالغ (۸ هفته‌ای) نژاد NMRI، تهیه شده از مرکز تکثیر و پرورش حیوانات آزمایشگاهی دانشگاه علوم پزشکی کاشان استفاده شد. همه موش‌ها در شرایط یکسان و در یک اتاق کنترل شده از نظر حرارت و رطوبت و چرخه ۱۲ ساعت نور و ۱۲ ساعت تاریکی نگهداری شدند. یک هفته قبل از شروع پژوهش، برای اطمینان از مرتب بودن چرخه فحلی موش ها، از همه آنها روزانه اسمیر واژن تهیه شد. موش‌های دارای حداقل ۲ چرخه فحلی مرتب متوالی، جهت انجام پژوهش انتخاب و به ۴ گروه تقسیم شدند: کنترل (طبیعی)، اوارکتومی (بدون تخمدان)، پیوند بافت تخمدان انجمادی (VT) و گروه پیوند بافت تخمدان غیرانجمادی (FT). موش‌های سوری در گروه های اوارکتومی و پیوندی در حالی که در مرحله دی‌استروس چرخه فحلی بودند به‌وسیله داروهای کتامین- زایلازین، بیهوش شدند و سپس تخمدان‌های دو طرف از بدن موش‌ها خارج شد. در گروه VT تخمدان‌های سمت راست منجمد و پس از نیم ساعت ذوب شده و سپس در عضله پشتی همان موش پیوند زده شد. در گروه FT، بلافاصله پس از خروج تخمدان ها، تخمدان سمت راست در عضله پشتی همان موش پیوند زده شد.

انجماد و ذوب تخمدان

فرایند انجماد تخمدان ها به این شرح انجام شد: در مرحله اول، تخمدان‌ها در محلول تعادلی حاوی محیط کشت بافت دارای HEPES (HEPES tissue culture medium (HTCM))، ۷/۵ ٪ اتیلن گلیکول، ۷/۵ ٪ دی متیل سولفوکساید (DMSO) و ۲۰٪ آلبومین سرم انسانی (HSA) قرار داده شده و به مدت ۲۵ دقیقه در دمای محیط، بر روی لرزاننده الکتریکی (شیکر) باقی ماندند. در مرحله دوم، تخمدان‌ها وارد محلول انجمادی حاوی HTCM، ۲۰ ٪ اتیلن گلیکول، ۲۰ ٪ DMSO و ۰/۵ مول سوکروز به‌مدت ۱۵ دقیقه بر روی شیکر قرار داده شده و بلافاصله در نیتروژن مایع (۱۹۶C°-) به مدت ۳۰ دقیقه فرو برده شدند. سپس تخمدان‌ها از

داخل نیتروژن خارج و بلافاصله وارد مرحله ذوب شدند.

ذوب در سه مرحله انجام شد: ابتدا تخمدان‌ها در محلول HTCM و ۱ مول سوکروز به‌مدت ۱ دقیقه در دمای ۳۷°C قرار گرفتند. سپس تخمدان‌ها در محلول HTCM و ۰/۵ مول سوکروز به مدت ۵ دقیقه در دمای اتاق قرار گرفتند. در مرحله سوم تخمدان‌ها در محلول HTCM به تنهایی، به‌مدت ۱۰ دقیقه در دمای اتاق قرار گرفتند.

در گروه‌های پیوندی، بافت تخمدان راست در داخل عضله پشتی همان موش پیوند و در نهایت عضلات به کمک نخ قابل جذب P.G.A، ۶/۰ و پوست با نخ غیرقابل جذب نایلون ۵/۰ بخیه زده شد.

تهیه اسمیر واژن

از روز ۴ پس از پیوند روزانه از موش‌ها بین ساعات ۹– ۷ صبح اسمیر واژن تهیه شد و مراحل چرخه فحلی هر حیوان به طور روزانه ثبت و شروع چرخه فحلی در هر موش مشخص گردید. اسمیرگیری به این نحو انجام شد که به‌وسیله سر سمپلر استریل، ۲۵ میکرولیتر نرمال سالین استریل با دمای ۳۷ C° به داخل واژن موش ها تزریق و پس از ۳ بار پیپتاژ نمونه‌ها روی اسلاید شیشه ای قرار داده شد و لامل روی آن‌ها قرار گرفت. سپس در زیر میکروسکوپ در حالی که کندانسور بسته بود با لنز ۴۰ بدون هیچ رنگ آمیزی مشاهده گردید. سوسپانسیون سلولی واژن شامل ۳ نوع سلول است که شامل لکوسیت‌ها، سلول‌های اپیتلیال شاخی و سلول‌های اپیتلیال هسته‌دار است. تخمین مراحل چرخه فحلی بر اساس نسبت این سلول‌ها است. وجود تعداد زیادی سلول هسته‌دار گرد، فاز پرواستروس را مشخص می‌کند. البته ممکن است برخی از گلبول-های سفید خون در ابتدای پروستروس و تعداد کمی از سلول‌های اپیتلیال شاخی هسته دار در اواخر پرواستروس مشاهده شود. در مرحله استروس سلولهای اپیتلیال شاخی هسته دار یا بدون هسته با شکل نامنظم به فراوانی دیده می شود. در فاز مت‌استروس جمعیتی از لکوسیت، سلول‌های اپیتلیال شاخی بزرگ بدون دانه و هسته‌دار قابل مشاهده است. در فاز دی‌استروس اکثریت با لکوسیت‌ها است اما ممکن است تعداد کمی سلول اپیتلیال و شاخی شده نیز مشاهده شود [۸،۱۷]. مشاهده اولین پرواستروس در هر موش به معنی شروع چرخه فحلی در نظر گرفته شد. فاصله ۲ پرواستروس متوالی به عنوان یک سیکل کامل در نظر گرفته شد و با مشاهده سومین پرواستروس (پایان دومین چرخه فحلی) مطالعه پایان یافت.

محاسبات آماری

نتایج به صورت میانگین ± انحراف معیار بیان گردید. مقایسه میانگین شروع چرخه فحلی، با آزمون تحلیل واریانس تک عاملی (ANOVA) در نرم افزار SPSS ویرایش ۲۲ انجام شد. سطح معنی‌داری $P<۰/۰۵$ در نظر گرفته شد.

ملاحظات اخلاقی

کد اخلاق IR.KAUMS.MEDNT.REC.1399.104 از دانشگاه علوم پزشکی کاشان برای مطالعه حاضر اخذ شد.

نتایج

میزان موفقیت پیوند و برقراری چرخه فحلی

در هر گروه پیوند (انجمادی و غیرانجمادی)، ۵ موش تحت جراحی قرار گرفتند. در هر دو گروه، درصد موفقیت پیوند بر اساس برقراری مجدد چرخه فحلی پس از پیوند تخمدان بررسی گردید (شکل ۱). به این صورت که در هر گروه، موش‌هایی که پس از پیوند، چرخه فحلی شان مجددا برقرار شد به عنوان پیوند موفق تلقی گردید و در پایان دومین چرخه فحلی، تخمدان‌های آنها جهت مطالعات بعدی جمع‌آوری شد. در هر دو گروه پیوندی همه پیوندها کاملا موفقیت آمیز بود (۱۰۰٪ پیوند موفق).

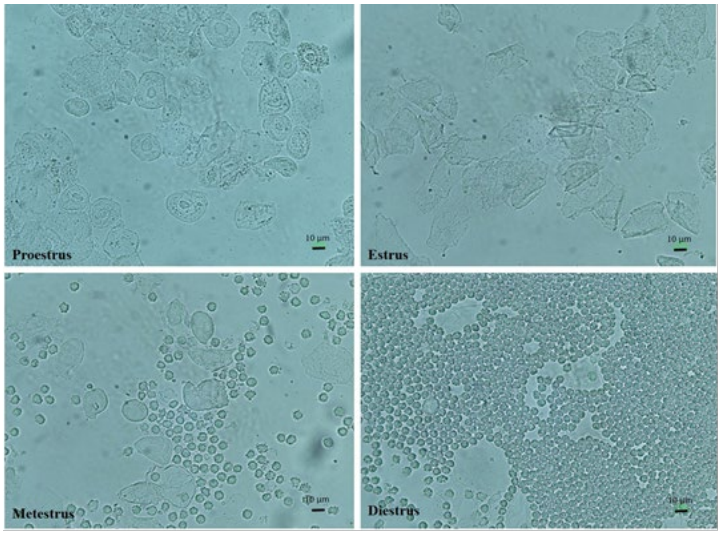

شکل ۱. تصویر میکروسکوپی سلول های واژن در مراحل مختلف چرخه فحلی پس از انجماد و پیوند بافت تخمدان (بزرگنمایی X ۴۰۰). در مرحله پرواستروس بیشتر سلولهای اپیتلیالی گرد هسته دار مشاهده می‌شود. در مرحله استروس سلول‌های بدون هسته شاخی قابل مشاهده است. در مرحله مت‌استروس جمعیت یکسانی از هر سه نوع سلول اپیتلیالی هسته دار، سلول‌های شاخی و لوکوسیت ها دیده می شود و در مرحله دی‌استروس اکثریت با لوکوسیت‌ها ست.

روند چرخه فحلی در گروه‌ها

مراحل چرخه فحلی از روز ۴ بعد از پیوند در همه موش ها ثبت و به شرح نمودار-۱ بود. در گروه انجمادی (VT) شروع اولین و دومین چرخه فحلی نسبت به گروه غیرانجماد (FT) به تاخیر افتاد. در گروه اوارکتومی چرخه فحلی برقرار نشد و موش‌ها در تمام طول مطالعه در مرحله دی‌استروس ماندند. در گروه کنترل سیکل موش ها مرتب و هر ۴ روز تکرار شد (نمودار ۱).

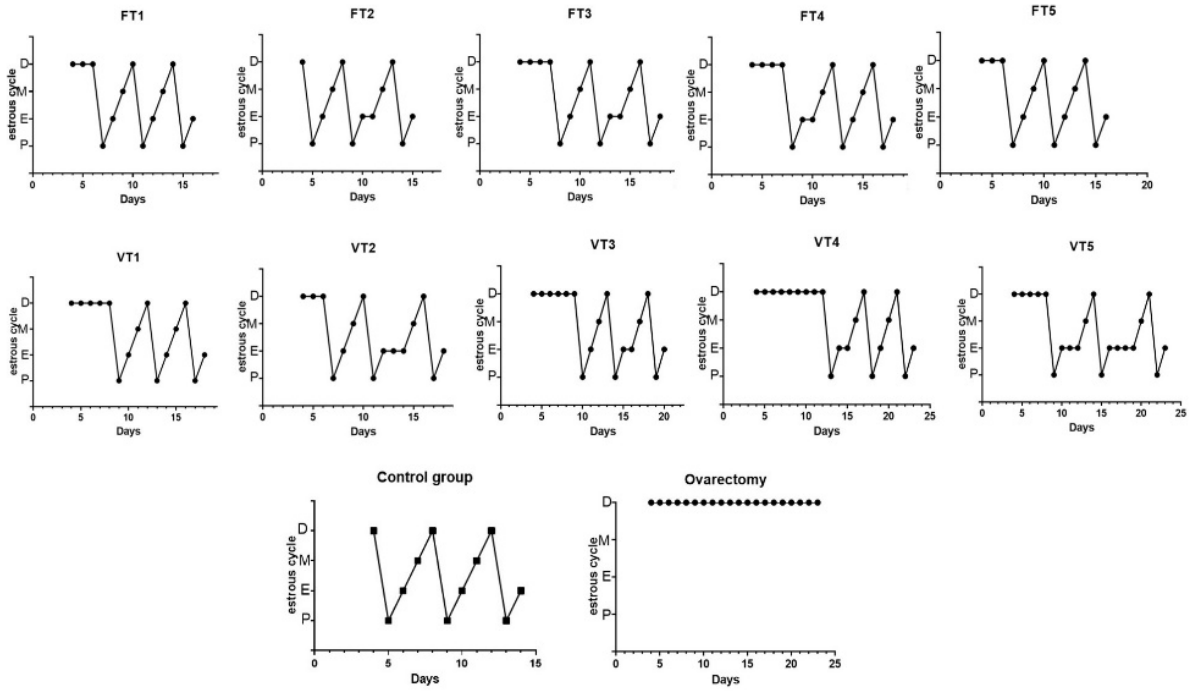

نمودار ۱. بررسی چرخه فحلی از روز ۴ بعد از پیوند در همه موش‌ها در نمودارهای مجزا قابل مشاهده است. گروه کنترل (C)، گروه اوارکتومی(O)، گروه پیوند بافت تخمدان انجمادی (VT) و گروه پیوند بافت تخمدان غیر انجمادی (FT). محور عمودی مراحل چرخه فحلی شامل پرواستروس (P)، استروس (E)، متاستروس (M) و دی‌استروس (D) را نشان می‌دهد.

زمان آغاز و پایان اولین و دومین چرخه فحلی

روز شروع چرخه فحلی (اولین پرواستروس) در گروه انجمادی (VT) بین روزهای ۱۳-۷ و در گروه غیرانجمادی (FT) بین روزهای ۸-۵ بود (در جدول ۱ میانگین و انحراف معیار شروع چرخه فحلی مشخص شده است). از لحاظ آماری میانگین زمان شروع اولین چرخه فحلی در گروه انجمادی نسبت به دو گروه غیرانجمادی و کنترل به طور معناداری به تاخیر افتاد (P<۰/۰۵). همچنین زمان پایان اولین چرخه فحلی در گروه انجمادی و غیرانجمادی به ترتیب بین روزهای ۱۷-۱۰ و ۱۲-۸ بود. این اختلاف بین گروه انجمادی با گروه کنترل معنی‌دار بود (P<۰/۰۵). اما بین گروه انجمادی و گروه غیرانجمادی اختلاف آماری معنی-داری مشاهده نشد (جدول ۱).

دومین چرخه فحلی (دومین پرواستروس) در گروه انجمادی (VT) بین روزهای ۱۸-۱۱ در گروه غیرانجمادی (FT) بین روزهای ۱۳-۹ اتفاق افتاد. از لحاظ آماری میانگین زمان شروع دومین چرخه فحلی در گروه انجمادی تنها نسبت به گروه کنترل اختلاف معنادار داشت (P<۰/۰۵). زمان پایان دومین چرخه فحلی در گروه انجمادی (VT) و غیرانجماد (FT) به‌ترتیب بین روزهای ۲۱-۱۵ و ۱۶-۱۳ بود. اختلاف آماری معناداری بین گروه انجمادی با گروه کنترل و غیرانجمادی (FT) از نظر میانگین پایان دومین چرخه فحلی مشاهده شد (P<۰/۰۵) (جدول ۱).

طول چرخه فحلی

در موش، طول چرخه فحلی به‌طور متوسط ۴ روز است. پس از پیوند با شروع چرخه فحلی، در برخی از موش‌ها طول چرخه طولانی‌تر از موش های سالم شد، به طوری که میانگین طول اولین چرخه فحلی در گروه انجمادی به ۴/۶±۰/۸۹ روز و در گروه غیرانجمادی به ۴/۴±۰/۵۴ روز افزایش داشت. طول دومین چرخه فحلی در گروه انجمادی ۵/۲±۱/۳ روز و در گروه غیرانجمادی مشابه طول چرخه اول ۴/۴±۰/۵۴ روز بود. اما اختلاف معنی‌داری بین گروه‌ها از نظر طول اولین و دومین چرخه فحلی مشاهده نشد (جدول ۱). افزایش طول چرخه فحلی به‌دلیل طولانی شدن مرحله استروس چرخه فحلی موش‌ها بود. در موش‌های طبیعی طول مرحله استروس به طور متوسط یک روز بود، اما پس از پیوند در برخی از موش‌ها، مرحله استروس چند روز متوالی (استروس پایدار) ادامه یافت. البته این موش‌ها نیز پس از چند روز مرحله استروس را پشت سر گذاشته و وارد متاستروس شدند.

جدول ۱. میانگین شروع و پایان چرخه فحلی اول و دوم و طول هر چرخه

گروه	میانگین روز شروع اولین چرخه فحلی ± انحراف معیار	میانگین روز پایان اولین چرخه فحلی ± انحراف معیار	طول اولین چرخه فحلی ± خطای استاندارد	میانگین روز شروع دومین چرخه فحلی ± انحراف معیار	میانگین روز پایان دومین چرخه فحلی ± انحراف معیار	طول دومین چرخه فحلی ± انحراف معیار
کنترل (C)	Abcd۴±۰	bEgh۸±۰	b۴±۰	bN۹±۰	bTs۱۲±۰	b۴±۰
اوارکتومی (O)	aBcd۰	Befgh۰	B۰	Bn۰	Btqs۰	B۰
پیوند بافت تخمدان غیر انجمادی (FT)	۶/۶ ± ۱/۵ abCd	۱۰ ± ۱/۵ bFh	۴/۴ ± ۰/۵۴ b	۱۱ ± ۱/۵ b	۱۴/۴ ± ۱/۵ bQs	۴/۴ ± ۰/۵۴ b
پیوند بافت تخمدان انجمادی (VT)	۹/۲ ± ۲/۲ AbcD	۱۲/۸ ± ۲/ ۷ beGH	۴/۶ ± ۰/۸۹ b	۱۳/۸ ± ۲/۷ bn	۱۸ ± ۲/۸ btqS	۵/۲ ± ۱/۳ b

داده های دارای حروف انگلیسی بزرگ و کوچک مشابه (A با a، B با b و...) در هر ستون با یکدیگر اختلاف معنی‌دار دارند (P<۰/۰۵)

بحث

موفقیت پیوند بافت تخمدان انجمادی به عوامل مختلف از جمله روش انجماد، محل پیوند و فاکتورهای محیطی بستگی دارد [۶]. به‌دلیل عدم تشکیل کریستال‌های یخ در روش انجماد شیشه‌ای و سرعت و آسانی این روش، برخی محققین انجماد شیشه‌ای را نسبت به انجماد آهسته ترجیح می‌دهند [۱۸، ۱۹]. در این مطالعه نیز از روش انجماد شیشه ای استفاده شد. محل پیوند نیز نقش کلیدی در موفقیت پیوند، رگزایی، رشد فولیکول‌ها و کیفیت تخمک ایفا می‌کند. هرچند محل‌های ارتوتوپیک نسبت به محل‌های هتروتوپیک ارجحیت دارند، اما به‌دلیل دسترسی آسان‌تر و سهولت کار، تحقیقات جهت بهبود محل‌های هتروتوپیک ادامه دارد [۶]. تاکنون محل‌های هتروتوپیک مختلف از جمله زیر پوست، حفره پریتونئوم [۲۰]، عضله [۲۱ و ۲۰]، کپسول کلیه [۲۱، ۲۲]، کپسول طحال [۲۳]، دیواره معده [۲۴] و حفره آگزیلا [۲۵] مورد مطالعه قرار گرفته است. با اینکه برخی از مطالعات در حیوانات کپسول کلیه را محل مناسبی می‌دانند [۲۶، ۲۷] اما به‌دلیل در دسترس بودن پیوند و حمایت عروق خونی فراوان، پیوند داخل عضله ارجحیت دارد [۲۱]. با این حال اتفاق نظری در مورد بهترین محل پیوند وجود ندارد. در این مطالعه عضله پشتی بزرگ (Latissimus dorsi) به دلیل تحرک کم و وسعت آن جهت جا دادن بافت تخمدان به‌عنوان محل مناسب پیوند در نظر گرفته شد. درصد بالای موفقیت پیوند در این مطالعه، می‌تواند این محل را به عنوان محل مناسبی جهت پیوند تخمدان موش معرفی نماید.

مطالعات انجام شده در زمینه انجماد و پیوند بافت تخمدان در دو دسته قرار دارند. در برخی مطالعات، یک روز مشخص پس از پیوند، انتخاب و بررسی‌ها انجام می‌گیرد [۲۸ ، ۲۹] و در برخی دیگر چرخه فحلی بررسی و یک یا چند چرخه فحلی پس از پیوند، بررسی ها انجام می‌گیرد [۱۲-۱۰]. از آنجا که هدف این مطالعه ارزیابی عملکرد تخمدان پس از پیوند بود، از روش دوم یعنی بررسی روزانه چرخه فحلی استفاده شد.

در جوندگان بهترین روش ارزیابی چرخه فحلی بررسی سیتولوژی واژینال است [۳۰]. سیتولوژی واژن به‌عنوان یک پارامتر پویا و غیرمستقیم برای ارزیابی فعالیت محور هیپوتالاموس- هیپوفیز- تخمدان و عملکرد تخمدانی است [۳۱،۳۲]. طول چرخه فحلی در موش ۴-۵ روز است که شامل مرحله پرواستروس، استروس، مت‌استروس (دی‌استروس ۱) و دی‌استروس (دی‌استروس ۲) است [۳۰،۳۳]. در این پژوهش موش‌هایی که سیکل مرتب ۴ روزه داشتند در مرحله دی‌استروس جراحی شدند. علت انجام جراحی‌ها در مرحله دی‌استروس همزمان سازی همه موش‌ها از نظر چرخه فحلی و هورمونی و کاهش احتمال خونریزی در حین عمل به‌دلیل کاهش خونرسانی به شاخ های رحم و تخمدان در این مرحله بود [۳۳]. از روز ۴ پس از پیوند مجدد از موش، اسمیر واژن تهیه شد، شروع و پایان چرخه فحلی در هر موش مشخص و طول هر چرخه ثبت گردید و تا پایان چرخه دوم فحلی بررسی روزانه اسمیر واژن ادامه پیدا کرد.

Damous و همکاران بیان کردند که شرایط هایپوکسی بافت تخمدان پس از پیوند می تواند برای بافت پیوندی مضر و بازگشت چرخه فحلی را به تاخیر بیاندازد [۳۱]. Maranoa و همکاران پس از پیوند ارتوتوپیک تخمدان رت اعلام کردند که ۲ هفته پس از پیوند، سیکل تولیدمثلی بازگشته است [۳۴]. در مطالعه ای دیگر توسط Deng و همکاران، چرخه فحلی ۷ تا ۱۱ روز پس از پیوند قطعات تخمدانی تازه و ۸ تا ۱۱ روز پس از پیوند قطعات تخمدان انجمادی در زیر کپسول کلیه همان رت برقرار شد [۲۲]. Shikanov و همکاران نیز پس از پیوند ارتوتوپیک تخمدان موش اعلام کردند که دومین چرخه فحلی ۱۷ تا ۲۲ روز پس از پیوند به پایان رسید [۷]. در مطالعه حاضر بازگشت چرخه فحلی در گروه انجمادی بین روزهای ۱۳-۷ (۹/۲±۲/۲) و دومین چرخه فحلی بین روزهای ۱۸-۱۱ (۱۳/۸±۲/۷) مشاهده شد که با نتایج مطالعات مذکور همخوانی دارد.

یکی از روش‌های بررسی اثر یک درمان یا دارو تعیین سیکلیک بودن آن حیوان و تعیین مدت مرحله استروس یا دی‌استروس است. با بررسی چرخه فحلی حیوانات می‌توان وجود چرخه‌های غیرطبیعی را تشخیص داد. یک چرخه فحلی با دوره دی‌استروس ۴ روزه یا بیشتر یا دوره استروس ۳ روزه یا طولانی تر نشان دهنده وضعیت توکسیکولوژیکال نابجایی است که اتفاق افتاده است. اگر اثر یک دارو سبب القاء حالت پایدار مثل استروس پایدار شود، این نتایج می‌تواند مفید واقع شود [۳۰]. مطالعات نشان می‌دهد که کاربرد ترکیباتی که به رشد فولیکول‌ها آسیب می‌رسانند یا آن‌ها را تحریک

می‌کنند می‌توانند بر چرخه فحلی موثر باشند به طوری که مصرف داروهایی که سبب تهی شدن تخمدان از فولیکول‌های پره‌آنترال شود سبب مختل شدن چرخه فحلی می‌گردد [۳۶،۳۷]. طول چرخه فحلی در موش ۴-۵ روز است، طول مرحله پرواستروس به‌طور متوسط کمتر از ۲۴ ساعت، استروس ۱۲ تا ۴۸ ساعت، مت‌استروس ۲۴-۸ ساعت و دی‌استروس ۴۸ تا ۷۲ ساعت است [۹]. در پژوهش حاضر طول چرخه فحلی در همه موش‌ها بررسی و موش‌هایی که چرخه مرتب ۴ روزه داشتند تحت جراحی قرار گرفتند. اما پس از پیوند و بازگشت مجدد چرخه فحلی در برخی از موش‌ها طول چرخه نسبت به قبل از جراحی افزایش داشت به طوری که طول اولین چرخه فحلی در گروه انجمادی به ۴/۶±۰/۸۹ روز و در گروه غیرانجمادی به ۴/۴ ± ۰/۵۴ روز رسید و طول دومین چرخه در گروه انجمادی به ۵/۲±۱/۳ روز و در گروه غیرانجمادی ۴/۴±۰/۵۴ روز شد. با وجود این افزایش طول چرخه، اختلاف آماری معناداری بین گروه‌ها مشاهده نشد. افزایش طول چرخه در گروه های پیوندی به دلیل طولانی شدن مرحله استروس چرخه فحلی بود. قبل از جراحی طول مرحله استروس در موش‌ها به‌طور متوسط یک روز بود، اما پس از پیوند تخمدان و شروع مجدد چرخه فحلی، مرحله استروس برای چند روز متوالی ادامه یافت. Damous و همکاران نیز پس از پیوند اتوگرافت هتروتوپیک تخمدان تازه و انجمادی به طولانی شدن چرخه فحلی رت‌ها اشاره کردند [۳۱،۳۵]. اما در هیچ یک از مطالعات به بررسی دقیق تغییرات چرخه فحلی پس از پیوند پرداخته نشده است. مطالعات نشان می‌دهد که رگ‌زایی غیرطبیعی می‌تواند منجر به کارسینومای تخمدان، تحریک بیش از حد تخمدان و سندروم تخمدان پلی-کیستیک شود [۳۸]. افزایش جریان خون در استرومای تخمدان زنان مبتلا به تخمدان پلی کیستیک توسط تصویربرداری داپلر نشان داده شده است [۳۹]. از سوی دیگر افزایش بیان VEGF و bFGF در تخمدان‌های پلی‌کیستیک گزارش شده است [۳۰،۴۰].

در مطالعه حاضر نیز احتمالا با افزایش جریان خون به سمت بافت پیوندی به دلیل پرخونی ناشی از جراحی، تخمدان به سمت کیستیک شدن سوق داده شده که این مسئله به‌صورت وقوع استروس پایدار بروز پیدا کرده است اما در ادامه بافت پیوندی توانسته است از این مرحله گذر کند.

نتیجه‌گیری

طبق یافته های حاضر در موشها، بازگشت مجدد چرخه فحلی پس از انجماد و پیوند بافت تخمدان اتفاق افتاد. این چرخه در ابتدا طولانی اما با گذشت زمان بهبود یافت. بنابراین بررسی روزانه چرخه فحلی می تواند روند ترمیم و بازیابی عملکرد بافت تخمدان پیوندی را بدون خارج کردن بافت از بدن موش‌ها نشان دهد. همچنین با توجه به برقراری مجدد چرخه فحلی در گروه انجمادی و نزدیک بودن طول چرخه فحلی در این گروه به موش‌های سالم می‌توان نتیجه گرفت روش انجماد شیشه‌ای و پیوند تخمدان در داخل عضله موش می‌تواند به‌عنوان مدل مناسبی جهت مطالعات انجماد و پیوند بافت تخمدان باشد.

تشکر و قدردانی: با سپاس از معاونت تحقیقات و فناوری دانشگاه علوم پزشکی کاشان که در انجام این پروژه همکاری لازم را به عمل آوردند (کد طرح ۹۹۲۲۵).

نقش نویسندگان: همه نویسندگان در نگارش اولیه مقاله یا بازنگری آن سهیم بودند و همه با تایید نهایی مقاله حاضر، مسئولیت دقت و صحت مطالب مندرج در آن را می‌پذیرند.

تضاد منافع: نویسندگان تصریح می‌کنند که هیچ گونه تضاد منافعی در مطالعه حاضر وجود ندارد.

منابع

1. Tiong V, Rozita AM, Taib NA, Yip CH, Ng CH. Incidence of chemotherapy-induced ovarian failure in premenopausal women undergoing chemotherapy for breast cancer.World J. Surg 2014; 38: 2288-96. doi:10.1007/s00268-014-2542-y
2. Rodriguez-Wallberg KA, Oktay K. Options on fertility preservation in female cancer patients. Cancer Treat Rev. 2012; 38(5): 354-61. doi:10.1016/j.ctrv.2011.10.002
3. Seli E, Tangir J. Fertility preservation options for female patients with malignancies. Curr Opin Obstet Gyn. 2005; 17(3): 299-308. doi:10.1097/01.gco.0000169108.15623.34
4. Klocke S, Bündgen N, Köster F, Eichenlaub-Ritter U, Griesinger G. Slow-freezing versus vitrification for human ovarian tissue cryopreservation. Arch Gynecol Obstet. 2015; 291: 419-26. doi:10.1007/s00404-014-3390-6
5. Gandolfi F, Paffoni A, Brambilla EP, Bonetti S, Brevini TA, Ragni G. Efficiency of equilibrium cooling and vitrification procedures for the cryopreservation of ovarian tissue: comparative analysis between human and animal models. Fertil Steril. 2006; 85: 1150-6. doi:10.1016/j.fertnstert.2005.08.062
6. Demeestere I, Simon P, Emiliani S, Delbaere A, Englert Y. Orthotopic and heterotopic ovarian tissue transplantation. Hum Reprod Update. 2009; 15(6): 649-65. doi:10.1093/humupd/dmp021
7. Shikanov A, Zhang Z, Xu M, Smith RM, Rajan A, Woodruff TK, et al. Fibrin encapsulation and vascular endothelial growth factor delivery promotes ovarian graft survival in mice. Tissue Eng Part A. 2011; 17(23-24): 3095-104. doi:10.1089/ten.tea.2011.0204
8. Auta T, Hassan AT. Alteration in oestrus cycle and implantation in Mus musculus administered aqueous wood ash extract of Azadirachta indica (neem). Asian Pac J Reprod. 2016; 5(3): 188-92. doi:10.1016/j.apjr.2016.03.003
9. Ajayi AF, Akhigbe RE. Staging of the estrous cycle

and induction of estrus in experimental rodents: an update. Fertil Res Pract. 2020; 6: 1-5. doi:10.1186/s40738-020-00074-3
10. Akhavan-Taheri M, Rezazadeh Valojerdi M, Ebrahimi B. The effect of vitrified ovarian tissue autotransplantation encapsulated with hyaluronic acid hydrogen on VEGF, CD31 and CD34 gene expression in rat: Feyz Med Sci J. 2021; 25(1): 724-31.
11. Mehdinia Z, Ashrafi M, Fathi R, Taheri P, Valojerdi MR. Restoration of estrous cycles by co-transplantation of mouse ovarian tissue with MSCs. Cell Tissue Res. 2020; 381: 509-25. doi:10.1007/s00441-020-03204-x
12. Tavana S, Valojerdi MR, Azarnia M, Shahverdi A. Restoration of ovarian tissue function and estrous cycle in rat after autotransplantation using hyaluronic acid hydrogel scaffold containing VEGF and bFGF. Growth Factors J. 2016; 34(3-4): 97-106. doi:10.1080/08977194.2016.1194835
13. Champlin AK, Dorr DL, Gates AH. Determining the stage of the estrous cycle in the mouse by the appearance of the vagina. Biol Reprod. 1973; 8(4): 491-4. doi:10.1093/biolreprod/8.4.491
14. Byers SL, Wiles MV, Dunn SL, Taft RA. Mouse estrous cycle identification tool and images. PLoS One 2012; 7(4): e35538. doi:10.1371/journal.pone.0035538
15. Singh R, Ali A, Jeyabalan G, Semwal A. An overview of the current methodologies used for evaluation of aphrodisiac agents. J Acute Dis 2013; 2(2): 85-91. doi:10.1016/S2221-6189(13)60105-5
16. Sahoo HB, Nandy S, Senapati AK, Sarangi SP, Sahoo SK. Aphrodisiac activity of polyherbal formulation in experimental models on male rats. Pharmacogn Mag. 2014; 6(2):120. doi:10.4103/0974-8490.129029
17. McLean AC, Valenzuela N, Fai S, Bennett SA. Performing vaginal lavage, crystal violet staining, and vaginal cytological evaluation for mouse estrous cycle staging identification. JoVE. 2012; 15(67): e4389. doi:10.3791/4389
18. Santos RR, Amorim C, Cecconi S, Fassbender M, Imhof M, Lornage J, et al. Cryopreservation of ovarian tissue: an emerging technology for female germline preservation of endangered species and breeds. Anim Reprod Sci. 2010; 122(3-4): 151-63. doi:10.1016/j.anireprosci.2010.08.010
19. Amorim CA, Curaba M, Van Langendonckt A, Dolmans MM, Donnez J. Vitrification as an alternative means of cryopreserving ovarian tissue. Reprod Biomed Online. 2011; 23(2): 160-86. doi:10.1016/j.rbmo.2011.04.005
20. Dath C, Van Eyck AS, Dolmans MM, Romeu L, Delle Vigne L, Donnez J, et al. Xenotransplantation of human ovarian tissue to nude mice: comparison between four grafting sites. Hum Reprod. 2010; 25(7): 1734-43. doi:10.1093/humrep/deq131
21. Soleimani R, Van der Elst J, Heytens E, Van den Broecke R, Gerris J, Dhont M, et al. Back muscle as a promising site for ovarian tissue transplantation, an animal model. Hum Reprod. 2008; 23(3): 619-26. doi:10.1093/humrep/dem405
22. Deng X, Zheng H, Yu X, Yu H, Zhang C, Chao L, et al. Cryopreserved ovarian tissues can maintain a long-term function after heterotopic autotransplantation in rat. Reprod. 2009; 138(3): 519. doi:10.1530/REP-09-0151
23. Mueller A, Maltaris T, Dimmler A, Hoffmann I, Beckmann MW, Dittrich R. Development of sex cord stromal tumors after heterotopic transplantation of cryopreserved ovarian tissue in rats. Anticancer Res. 2005; 25(6B): 4107-11. PMID: 16309204.
24. Abedi GR, Sotoudeh A, Bazzazan A, Ganjai A. Experimental ovarian transplantation on stomach for bone repair in ovariohysterectomized rabbits. Acta Cir Bras. 2013; 28: 412-8. doi:10.1590/S0102-86502013000600002
25. Laufer MR, Upton J, Schuster SR, Grier H, Emans SJ, Diller L. Ovarian tissue autologous transplantation to the upper extremity for girls receiving abdominal/pelvic radiation: 20-year follow-up of reproductive endocrine function. J. Pediatr. Adolesc. Gynecol 2010; 23(2): 107-10. doi:10.1016/j.jpag.2009.09.005
26. Yang HY, Cox SL, Jenkin G, Findlay J, Trounson A, Shaw J. Graft site and gonadotrophin stimulation influences the number and quality of oocytes from murine ovarian tissue grafts. Reprod. 2006; 131(5): 851-9. doi:10.1530/rep.1.00916
27. Khalili MA, Dehghan M, Nazari S, Agha-Rahimi A. Assessment of ovarian tissues autografted to various body sites followed by IVM in mouse. Iran J Reprod Med. 2014; 12(3): 199. PMID: 24799880.
28. Lee JR, Youm HW, Kim SK, Jee BC, Suh CS, Kim SH. Effect of necrostatin on mouse ovarian cryopreservation and transplantation. Eur J Obstet Gynecol Reprod Biol. 2014; 178: 16-20. doi:10.1016/j.ejogrb.2014.04.040
29. Tafti D, Fathi R, Tahaei LS, Fatehi R, Ebrahimi B, Khodaverdi S, et al. Vitrified xenograft survived human ovarian follicles using erythropoietin. J Gynecol. Obstetrics Forecast 2018; 1(1): 1-3.
30. Goldman JM, Murr AS, Cooper RL. The rodent estrous cycle: characterization of vaginal cytology and its utility in toxicological studies. Birth Defects Res. B Dev Reprod Toxicol 2007; 80(2): 84-97. doi:10.1002/bdrb.20106
31. Damous LL, Silva SM, Lopes RA, Sakano CR, Simões MD, Montero EF. Study on the vaginal smear of rats submitted to autologous ovarian transplant: impact of remote ischemic preconditioning. Acta Cir Bras. 2009; 24: 387-92. doi:10.1590/S0102-86502009000500009
32. Schnorr J, Oehninger S, Toner J, Hsiu J, Lanzendorf S, Williams R, et al. Functional studies of subcutaneous ovarian transplants in non-human primates: steroidogenesis, endometrial development, ovulation, menstrual patterns and gamete morphology. Hum Reprod. 2002; 17(3): 612-9. doi:10.1093/humrep/17.3.612
33. Westwood FR. The female rat reproductive cycle: a practical histological guide to staging. Toxicol Pathol. 2008; 36(3): 375-84. doi:10.1177/0192623308315665
34. Marano JE, Sun D, Zama AM, Young W, Uzumcu M. Orthotopic transplantation of neonatal GFP rat ovary as experimental model to study ovarian development and toxicology. Reprod Toxicol. 2008; 26(3-4): 191-6. doi:10.1016/j.reprotox.2008.09.001
35. Damous LL, Nakamuta JS, Soares-Jr JM, Maciel GA, Simoes RD, Montero EF, et al. Females transplanted with ovaries subjected to hypoxic preconditioning show impair of ovarian function. J. Ovarian Res 2014; 7:1-7. doi:10.1186/1757-2215-7-34

36. Mayer LP, Pearsall NA, Christian PJ, Devine PJ, Payne CM, McCuskey MK, et al. Long-term effects of ovarian follicular depletion in rats by 4-vinylcyclohexene diepoxide. Reprod. Toxicol 2002; 16(6): 775-81. doi:10.1016/S0890-6238(02)00048-5
37. Kao SW, Sipes IG, Hoyer PB. Early effects of ovotoxicity induced by 4-vinylcyclohexene diepoxide in rats and mice. Reproductive Toxicology 1999; 13(1): 67-75. doi:10.1016/S0890-6238(98)00061-6
38. Reynolds LP, Grazul-Bilska AT, Redmer DA. Angiogenesis in the female reproductive organs: pathological implications. INT J EXP PATHOL 2002; 83(4):151-64. doi:10.1046/j.1365-2613.2002.00277.x
39. Alem FA, Pridanic M. Transvaginal color Doppler determination of uterine blood flow characteristics in PCOD. Fertil Steril 1996; 6: 515-6. doi:10.1016/S0015-0282(16)58145-X
40. Kamat BR, Brown LF, Manseau EJ, Senger DR, Dvorak HF. Expression of vascular permeability factor/vascular endothelial growth factor by human granulosa and theca lutein cells. Role in corpus luteum development. Am J Pathol 1995; 146(1):157. PMID: 7531945.

How to Cite this Article:
Taktaz-Hafshejani T, Janghorbani F, Akhavan Taheri M. Evaluation of estrous cycle after transplantation of vitrified ovarian tissue in mice. Feyz Med Sci J 2024; 28 (4) :344-352.
doi: 10.48307/FMSJ.2024.28.4.344