Feyz Medical Sciences Journal
2024, Volume 28, Issue 1
Pages: 17-24
Doi: 10.48307/FMSJ.2024.28.1.17
Original Article

Effects of silymarin on hexaflumuron-induced lesions in rat kidneys

Amirmohammad Ghasempour [1], Seyed Mohammad Hoseini [1*]

[1] Department of Pathology, Babol Branch, Islamic Azad University, Babol, Iran

[*]**Corresponding author: Seyed Mohammad Hoseini**, Department of Pathology, Islamic Azad University, Babol Branch, Babol, Iran
Email: dr_hosseini2323@yahoo.com

Received: 31 January 2024 **Revised:** 4 March 2024 **Accepted:** 4 March 2024

Abstract

Background and Aim: Hexaflumuron, a benzoylphenylurea insecticide, has nephrotoxic effects in mammals. The use of plant antioxidants to improve and prevent poisoning with insecticides has gained popularity. This study aims to evaluate the effects of silymarin, an herbal antioxidant, in ameliorating the lesions caused by hexaflumuron in rat kidneys.

Methods: In this experimental study, 40 rats were randomly divided into five groups (n=8): a control group, a group receiving silymarin (200 mg/kg), treatment group 1 (hexaflumuron at 22 mg/kg and silymarin at 100 mg/kg), treatment group 2 (hexaflumuron at 22 mg/kg and silymarin at 200 mg/kg), and a group receiving hexaflumuron (at 22 mg/kg). The gavage lasted for 28 days. After the gavage period, the blood sample was collected from the rats, and kidney tissue samples were obtained post-euthanasia. Histopathological examination was qualitatively conducted to assess lesion presence.

Results: Silymarin significantly reduced the elevated concentrations of serum urea and creatinine induced by hexaflumuron ($P<0.05$). The use of silymarin largely mitigated vacuolar degeneration and hyperemia caused by hexaflumuron in the kidneys.

Conclusion: Based on the findings, it can be inferred that silymarin at a dose of 200 mg/kg, as an herbal antioxidant, effectively prevents the adverse changes induced by hexaflumuron in the kidneys.

Keywords: Hexaflumuron, Silymarin, kidney, Rat, Antioxidant

Copyright© 2024. This open-access article is published under the terms of the Creative Commons Attribution-NonCommercial 4.0 International License which permits Share (copy and redistribute the material in any medium or format) and Adapt (remix, transform, and build upon the material) under the Attribution-NonCommercial terms. Downloaded from: http://feyz.kaums.ac.ir/

مجله علوم پزشکی فیض
دوره ۲۸، شماره ۱، فروردین و اردیبهشت ۱۴۰۳
صفحات: ۲۴-۱۷
Doi: 10.48307/FMSJ.2024.28.1.17
اصیل پژوهشی

اثرات سیلیمارین بر ضایعات ناشی از سم هگزافلومورون در کلیه موش صحرایی

امیرمحمد قاسم پور [۱]، سیدمحمد حسینی [۱*]

[۱] گروه پاتولوژی، واحد بابل، دانشگاه آزاد اسلامی، بابل، ایران

دریافت مقاله: ۱۴۰۲/۱۱/۱۱ اصلاح مقاله: ۱۴۰۲/۱۲/۱۴ پذیرش مقاله: ۱۴۰۲/۱۲/۱۴

چکیده

زمینه و هدف: هگزافلومورون، یک حشره‌کش بنزوئیل فنیل اوره، دارای اثر نفروتوکسیک در پستانداران است. امروزه استفاده از آنتی‌اکسیدان‌های گیاهی برای بهبود و پیشگیری مسمومیت با حشره‌کش‌ها بسیار گسترش پیدا کرده است. هدف از انجام این مطالعه ارزیابی تاثیرات سیلیمارین، به عنوان آنتی‌اکسیدان گیاهی، در بهبود ضایعات ناشی از هگزافلومورون در کلیه موش صحرایی می‌باشد.

روش‌ها: در این مطالعه تجربی، ۴۰ سر موش صحرایی به‌صورت تصادفی به ۵ گروه ۸ تایی تقسیم شدند؛ گروه شاهد، گروه دریافت کننده سیلیمارین (۲۰۰ mg/kg)، گروه درمانی ۱ (هگزافلومورون با دوز ۲۲ mg/kg و سیلیمارین با دز ۱۰۰ mg/kg)، گروه درمانی ۲ (هگزا فلومورون با دوز ۲۲ mg/kg و سیلیمارین با دوز ۲۰۰ mg/kg) و گروه دریافت کننده هگزافلومورون (با دوز ۲۲ mg/kg). مدت گاواژ ۲۸ روز بود. بعد از اتمام دوره گاواژ، از موش‌ها خونگیری شد و به‌منظور اخذ نمونه بافتی کلیه، مرگ بدون درد به آنها القا گردید. بررسی هیستوپاتولوژیک از لحاظ وجود ضایعات به صورت کیفی انجام شد.

یافته‌ها: سیلیمارین غلظت اوره و کراتینین سرم افزایش یافته ناشی از هگزافلومورون را به طور معناداری کاهش داد ($P<0.05$). استفاده سیلیمارین تا حد زیادی از دژنرسانس واکوئولی و پرخونی ناشی از هگزافلومورون در کلیه جلوگیری کرد.

نتیجه‌گیری: طبق یافته‌های حاضر، می‌توان نتیجه گرفت که سیلیمارین با دوز ۲۰۰ mg/kg، به عنوان آنتی‌اکسیدان گیاهی، قادر است به طور معناداری از تغییرات منفی ناشی از سم هگزافلومورن در کلیه جلوگیری کند.

کلیدواژه‌ها: هگزافلومورون، سیلیمارین، کلیه، رت، آنتی‌اکسیدان

*نویسنده مسئول: **سیدمحمد حسینی.** پست الکترونیک: dr_hosseini2323@yahoo.com
آدرس: گروه پاتولوژی، دانشگاه آزاد اسلامی، واحد بابل، بابل، ایران

مقدمه

آفت‌کش‌ها به طور گسترده به منظور کاهش خسارت ناشی از آفات و حشرات موذی استفاده می‌شوند. این مواد اگرچه خسارت محصولات کشاورزی یا خطرات آفات بهداشتی را کاهش می دهند، اما تاثیرات ناخواسته و خطرناکی را نیز بر محیط زیست همه موجودات غیرهدف و سلامت انسان تحمیل می‌نمایند [۱]. محققین گزارش کرده‌اند که قرار گرفتن در معرض آفت‌کش باعث آسیب کلیوی در انسان می‌شود. قرارگیری مزمن در معرض ترکیبات ارگانوفسفره منجر به نکروز حاد لوله‌ای می‌شود که نشان‌دهنده دخالت مکانیسم‌های جایگزین آسیب کلیوی مانند استرس اکسیداتیو است [۲]. حشره‌کش‌های بنزوئیل‌فنیل‌اوره به دلیل ریسک کمتر برای ارگانیسم‌های غیر هدف، پستانداران و محیط زیست، در برنامه‌های مدیریت آفات مورد استقبال بیشتری قرار گرفته‌اند اما علیرغم عملکرد اختصاصی، در تحقیقات مختلف نشان داده شده که در دوزهای بالا قادرند اثرات مخربی در کبد، کلیه و بیضه داشته باشند [۳]. به عنوان مثال لوفنورون (یک حشره‌کش بنزوئیل‌فنیل اوره که در کشاورزی، باغداری و دامپزشکی کاربرد دارد) باعث تغییرات هیستوپاتولوژیک در کبد، کلیه، مغز و آبشش، افزایش میزان رادیکال‌های آزاد و کاهش آنتی‌اکسیدان‌های آنزیمی ماهی‌های مورد آزمایش شد. هگزافلومورون یک حشره‌کش دیگر از خانواده بنزوئیل‌فنیل‌اوره، یک ترکیب تخم کش و لاروکش است که با جلوگیری از پوست اندازی حشره در مراحل لاروی باعث مرگ می‌شود [۴، ۵].

کلیه‌ها نقش مهمی در تنظیم هموستاز بدن و حذف زنوبیوتیک‌ها (مانند آفت کش‌ها) و محصولات متابولیسم سلولی طبیعی دارند و در برابر غلظت زیاد زنوبیوتیک‌ها حساس هستند و دچار آسیب می‌شوند. همین‌طور فاکتورهایی چون نیتروژن اوره خون (BUN) و کراتینین در آزمون‌های غربالگری کلیه نقش مهمی دارند و در زمان کاهش عملکرد کلیه و اختلال در فیلتراسیون گلومرولی ناشی از سموم افزایش می‌یابند. در حال حاضر، داده‌های اندکی در مورد اثرات نفروتوکسیک آفت کش‌ها در دسترس است [۶،۷].

استرس اکسیداتیو نقش مهمی در سمیت ناشی از سموم و آفت‌کش‌ها دارد که منجر به آسیب سلولی و DNA ناشی از رادیکال آزاد می شود. مکانیسم‌های اکسیداتیو نه تنها با نامتعادل کردن وضعیت اکسیدان–آنتی اکسیدان بلکه با مهار نفوذ نوتروفیل و تنظیم واسطه های التهابی، نقش محوری در آسیب بافتی ناشی از حشره کش دارند [۸]. آنتی‌اکسیدان‌های بیولوژیکی از جمله ترکیبات فنولیک موجود در برخی گیاهان می‌توانند از تشکیل کنترل نشده رادیکال های آزاد و گونه‌های اکسیژن فعال جلوگیری کنند [۹]. امروزه داروهای گیاهی مشتق شده از عصاره های گیاهی به طور فزاینده ای به عنوان گزینه های درمانی کمکی برای طیف گسترده ای از بیماری های بالینی از جمله آسیب‌های کلیوی حاد و مزمن مورد استفاده قرار گرفته‌اند [۸]. سیلیمارین ترکیب پلی‌فنولیک موجود در گیاه خار مریم است که اثر محافظتی آن از کبد و فعالیت آنتی‌اکسیدانی آن، از طریق کنترل رادیکال آزاد، به اثبات رسیده است. سیلیمارین با تاثیر بر گلوتاتیون داخل سلولی، از لیپوپراکسیداسیون غشا و تولید MDA و همینطور آسیب‌های سلولی مربوطه جلوگیری و غشا را تثبیت می‌کند [۱۰،۱۱]. همچنین سیلیمارین با مهار چرخهٔ سیکلواکسیژناز و مهار لوکوترین‌ها و مهار تولید رادیکال‌های آزاد در سلول‌ها از التهاب جلوگیری می‌نماید [۱۲]. تحقیقات نشان داده که سیلیمارین استرس اکسیداتیو حاصل از حشره‌کش‌هایی مانند مالاتیون را با کاهش MDA و افزایش SOD و GPx بهبود می‌دهد [۱۳].

علیرغم آسیب‌های وارده ناشی از هگزافلومورون مورد استفاده در کشاورزی و باغداری به دستگاه ادراری انسان و حیوان این سم توانسته در مواردی که به صورت به جا و در دوز مناسب استفاده شده کمک شایانی را به بشر در زمینه کنترل آفات ارائه دهد اما رویکرد مقرون به صرفه، عملی و مؤثری جهت بهبود مسمومیت ناشی از آن ارایه نشده است. بنابراین ضرورت دارد با رصد درست میزان دوزی از سم که برای انسان و حیوانات فاقد یا حاوی کمترین زیان است بتوانیم از سوددهی در تولید و پیشبرد اهداف در جهت کنترل ضررهای وارده به تولیدات کشاورزی بهره حاصل را ببریم. از این‌رو هدف از انجام مطالعه حاضر ارزیابی اثرات سیلیمارین بر ضایعات هیستوپاتولوژیک و سرولوژیک ناشی از سم هگزافلومورون در کلیه موش صحرایی می‌باشد.

روش‌ها

در این مطالعه تجربی، از ۴۰ سر موش صحرایی نر بالغ نژاد ویستار آلبینو با سن ۵-۴ هفته و وزن تقریبی۲۰±۲۰۰ گرم استفاده شد. حیوانات از مرکز تکثیر و پرورش حیوانات انستیتو پاستور آمل تهیه شدند. موش‌ها در شرایط استاندارد و دسترسی آزاد نگهداری شدند. شکل تکنیکال سم هگزافلومورون به صورت پودر سفید رنگ تهیه شد. با توجه انحلال‌ناپذیری هگزافلومورون در آب، برای سهولت در گاواژ این سم (با دوز ۲۲ میلی‌گرم بر کیلوگرم درگروه‌های سم و درمانی ۱ و ۲ به صورت خوراکی و به مدت ۲۸ روز)، در آماده‌سازی از روغن ذرت به منظور ایجاد سوسپانسیون استفاده گردید. قرص سلیمارین ۱۴۰ با نام تجاری لیورگل (Livergol®) از شرکت گل‌دارو خریداری شد. این قرص روکش‌دار حاوی ۱۹۰ الی ۱۹۵ میلی‌گرم (استاندارد شده براساس ۱۴۰ میلی‌گرم سیلیمارین) عصارهٔ خشک میوهٔ گیاه خارمریم می‌باشد. به‌منظور سهولت در خوراندن قرص سیلیمارین، قرص‌ها در آب مقطر دوبار تقطیر به صورت سوسپانسیون آماده‌سازی شدند.

موش‌ها به ۵ گروه ۸تایی تقسیم و به مدت ۲۸ روز به روش گاواژ همزمان (در گروه درمانی ۱ و ۲ ابتدا گاواژ سم و سپس با فاصله ۲ ساعت گاواژ سیلیمارین صورت گرفت) تیمار شدند. گروه‌ها

شامل گروه دریافت کنندهٔ هگزافلومورون با دوز ۲۰ درصد LD50 معادل ۲۲ میلی‌گرم بر کیلوگرم (میزان LD50 ۱۱۰ میلی‌گرم بر کیلوگرم در نظر گرفته شد) [۱۴]، گروه دریافت کننده سیلیمارین (۲۰۰ میلی‌گرم بر کیلوگرم سیلیمارین)، گروه درمانی ۱ (۲۲ میلی‌گرم برکیلوگرم هگزافلومورون و ۱۰۰ میلی‌گرم بر کیلوگرم سیلیمارین)، گروه درمانی ۲ (۲۲ میلی‌گرم برکیلوگرم هگزافلومورون و ۲۰۰ میلی‌گرم بر کیلوگرم سیلیمارین) [۱۴]، گروه شاهد (۰/۴ میلی‌لیتر روغن کنجد).

در انتهای آزمایش رتها بیهوش شدند. خون به روش مستقیم از بطن چپ قلب اخذ و در دستگاه سانتریفیوژ با سرعت ۳۰۰۰g سانتریفیوژ و سرم خون جداسازی شد. آلبومین، پروتئین تام، اوره و کراتینین نمونه‌های سرم ارزیابی شد. جهت ارزیابی هیستوپاتولوژیک به رتها مرگ بدون درد القا گردید و از کلیهٔ آنها نمونه‌برداری شد. سپس مراحل پاساژ بافتی، تهیه بلوک‌های پارافینی، تهیه برش‌های ۵ میکرونی و مرحله رنگ‌آمیزی به روش هماتوکسیلین- ائوزین (H&E) انجام شد؛ در نهایت، بافت‌ها با بزرگنمایی X40 به وسیله میکروسکوپ نوری مدل (Olympus Cx21) ارزیابی شدند. ۱۰ مقطع بافتی از هر کلیه، به‌صورت سریال سکشن مورد ارزیابی قرار گرفت و ۲۰ فیلد میکروسکوپی در آن مقاطع، در ارزیابی نهایی لحاظ گردید [۳۴].

محاسبات آماری

تجزیه و تحلیل هیستوپاتولوژیک به صورت کیفی انجام شد [۱۵]، و ضایعات خفیف با (+)، ضایعات متوسط با (++)، ضایعات شدید با (+++) و عدم ضایعات به صورت (-) نشان داده شد. سایر نتایج آماری با استفاده از نرم افزار SPSS ورژن ۲۶ و استفاده از آزمون کولموگروف-اسمیرنوف برای بررسی توزیع نرمال داده‌ها و روش آنالیز واریانس یک طرفه (ANOVA) و با سطح اطمینان ۹۵ درصد مورد بررسی قرار گرفتند. نتایج آماری با استفاده از تست تحلیلی دانکن تحلیل شدند.

ملاحظات اخلاقی

این مطالعه با موافقت کمیته اخلاق دانشگاه آزاد بابل با دریافت کد اخلاق IR.IAU.BABOL.REC.1402.003 انجام شد و تمام مفاد معاهده هلسینکی و دستورالعمل کار با حیوانات آزمایشگاهی رعایت گردید.

نتایج

طی مطالعه هیچ مرگ و میری رخ نداد. وزن رتها در ابتدای آزمایش هیچ تفاوت معناداری با یکدیگر نداشتند (P>۰/۰۵). بعد از پایان آزمایش و توزین موش‌ها و بافت کلیه، مشخص شد که کمترین میزان وزن کلیه در گروه درمان دریافت‌کنندهٔ هگزافلومورون بود که تفاوت معناداری (P<۰/۰۵) با گروه دریافت‌کنندهٔ سیلیمارین با دوز ۲۰۰ داشت (شکل a-۱). غلظت اوره در گروه دریافت کنندهٔ هگزافلومورون که بیشترین میزان را داشت، از تفاوت معناداری (P<۰/۰۵) نسبت به سایر گروه‌ها برخوردار بود (شکل b-۱). غلظت کراتینین خون در گروه دریافت‌کنندهٔ هگزافلومورون افزایش معناداری (P<۰/۰۵) نسبت به همه گروه ها، غیر از گروه دریافت‌کنندهٔ سیلیمارین با دوز ۱۰۰ میلی‌گرم بر کیلوگرم، داشت (شکل c-۱). در ارزیابی آماری نتایج غلظت آلبومین، کلسیم و فسفر مشخص شد تفاوت معناداری بین هیچکدام از گروه‌ها وجود ندارد (P>۰/۰۵) (شکل d,e,f-۱).

در بررسی هیستوپاتولوژی بافت کلیه، گروه کنترل فاقد هرگونه تغییرات منفی است اما در گروه دریافت‌کنندهٔ هگزافلومورون پرخونی نسبتاً شدید و دژنرسانس واکوئولی به‌صورت خفیف مشاهده شد. در گروه درمانی دریافت‌کنندهٔ سیلیمارین با دوز ۱۰۰ میلی‌گرم بر کیلوگرم، پرخونی و دژنرسانس واکوئولی خفیف و در گروه درمانی دریافت کنندهٔ سیلیمارین با دوز ۲۰۰ میلی‌گرم بر کیلوگرم، تنها پرخونی واکوئولی خفیف رویت شد (شکل ۲).

بحث

در مطالعه حاضر، اثرات محافظت‌کننده سیلیمارین، عصارهٔ گیاه خارمریم، در کلیه موش صحرایی از لحاظ هیستوپاتولوژیک و سرولوژیک در زمان مواجهه با حشره‌کش هگزافلومورون مورد ارزیابی قرار گرفت. برخلاف پژوهش‌های گذشته، کاهش وزن بدن در گروه هگزافلومورون نسبت به سایر گروه‌ها معنادار نبود که می‌تواند به دلیل تفاوت در دوز مورد استفاده یا استفاده از هگزفلومورن تجاری در پژوهش‌های گذشته باشد [۱۶،۱۷]. به طور کلی می‌توان گفت کاهش وزن بدن در نتیجهٔ کاهش مصرف غذا و اختلال در هضم و جذب غذا در هنگام استفاده از حشره کش‌ها، در توافق با پژوهش‌های پیشین، اتفاق افتاد. وجود تفاوت معنادار در بین گروه‌های هگزافلومورون و کنترل مثبت در مقایسه با میانگین وزن مطلق کلیه احتمالاً نشان دهنده اثر تخریبی دژنراتیو هگزافلومورون و اثر پیشگیرانه و بهبود دهنده سیلیمارین در وزن کلیه است که این کاهش وزن مطلق کلیه در نتیجه اثر حشره‌کش و نکروز نفرون‌های کلیه با یافته پژوهش Baconi و همکاران نیز مطابقت داشت [۲۲].

در پژوهش‌های مختلف اثبات شده که عصاره گیاه خارمریم (سیلیمارین) با جلوگیری از پراکسیداسیون اسیدهای چرب غشای سلول و البته جلوگیری از آپوپتوز سلولی از اثرات منفی توبولار و گلومرولار داروهای سیس‌پلاتین، دوکسوروبیسین و جنتامایسین بر کلیه اثر می‌کند و میزان کراتینین و اوره خون که از فاکتورهای ارزیابی سلامت کلیه است را کاهش داده می‌دهد [۱۹]. از طرفی سیلیمارین با افزایش فعالیت آنزیم‌های آنتی‌اکسیدانی و کاهش میزان ترکیباتی چون مالون دی‌آلدهید از ایسکمی کلیوی که عامل نارسایی حاد کلیوی است جلوگیری می‌نماید [۲۰] و با ظرفیت آنتی‌اکسیدانی و ضد رادیکال‌های آزاد از اثرات نفروتوکسیک سموم ارگانوفسفره جلوگیری می‌کند [۲۱].

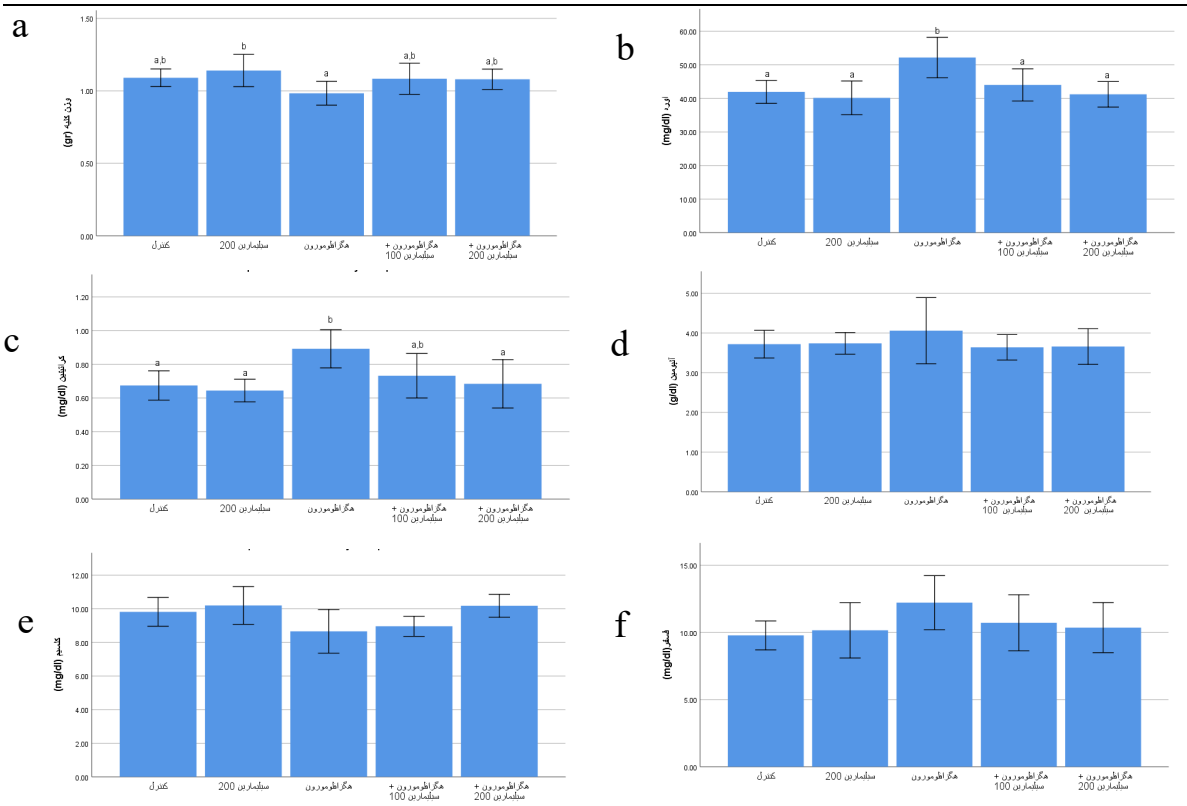

شکل ۱. مقایسه تغییرات وزن کلیه (a)، غلظت اوره (b)، کراتینین (c)، آلبومین (d)، کلسیم (e)، فسفر (f) در بین گروه‌های کنترل، دریافت‌کننده ۲۰۰ میلی‌گرم بر کیلوگرم سیلیمارین (سیلیمارین۲۰۰)، دریافت‌کننده سم (هگزافلومورون) و گروه‌های درمانی ۱ و ۲ که به ترتیب دریافت‌کننده دوز ۱۰۰ و ۲۰۰ میلی‌گرم بر کیلوگرم سیلیمارین می باشند (هگزافلومورون+سیلیمارین۱۰۰و۲۰۰). اندیس های a وb دربالای برخی ستون‌ها نشانگر میانگین‌آن گروه بوده و تفاوت حروف ستون‌ها در یک چارت نشان دهنده اختلاف معنی‌دار نسبت به یکدیگر می‌باشد.

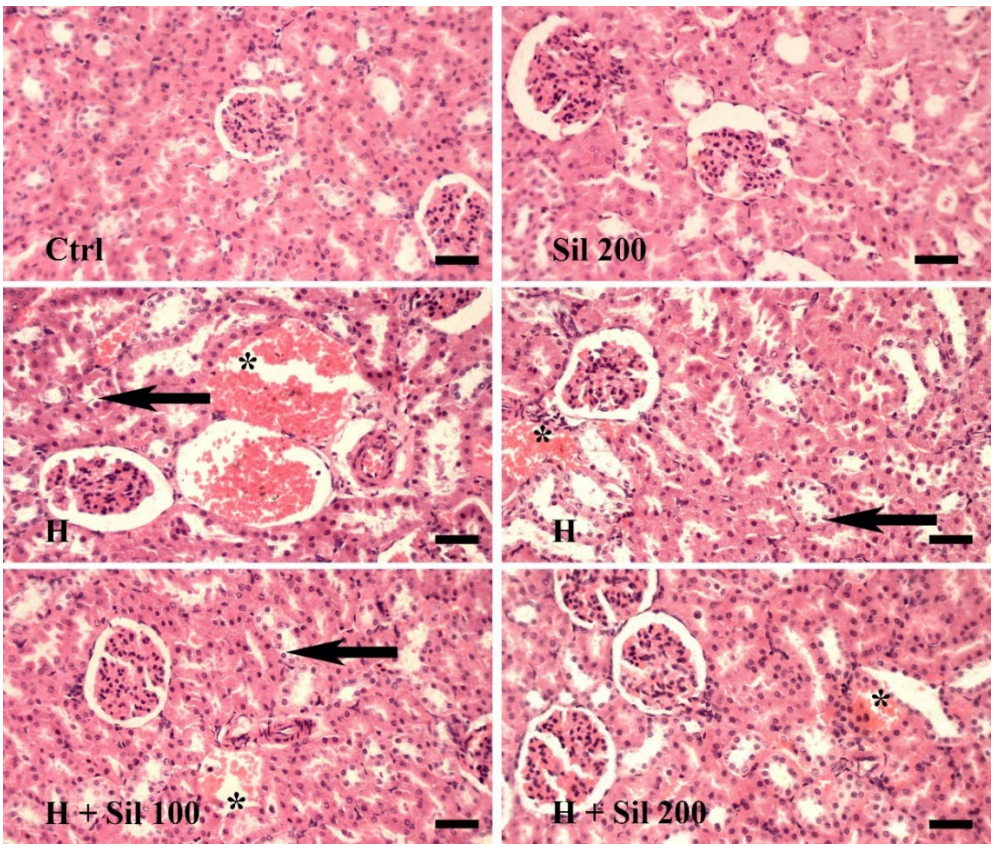

شکل۲. بافت کلیه با رنگ‌آمیزی H&E و بزرگنمایی X40. شرایط نرمال بافتی در گروه‌های کنترل (ctrl) و دریافت‌کننده سیلیمارین (sil 200)، پرخونی (ستاره) متوسط و دژنرسانس واکوئولی (پیکان به سمت چپ) خفیف در گروه هگزافلومورون (H)، پرخونی و دژنرسانس واکوئولی خفیف در گروه درمانی ۱ (H+Sil 100)، پرخونی خفیف در گروه درمانی ۲ (H+Sil 200)، Scale bar: 50µm

از دیگر اثرات مفید سیلیمارین می‌توان به خنثی سازی گونه‌های فعال اکسیژن اشاره کرد که طی دیابت شیرین و در مسیرهای مختلف به دلیل نفروپاتی ایجاد می‌شود [۲۲]. حمیدیان و همکاران در مطالعه‌ای با بررسی تاثیر محافظتی سیلیمارین بر مسمومیت کلیوی ناشی از کادمیوم کلرید گزارش نمودند که مسمومیت با کادمیوم سبب تغییرات غیرعادی در شاخص‌های کلیوی نظیر سطح کراتین و اوره و در نتیجه اختلال در عملکرد کلیه می‌شود. همچنین مسمومیت کلیوی ناشی از این دارو سبب تخریب قابل توجه کلیه گردید [۱۱]. نتایج هیستوپاتولوژیک نشان داد که مسمومیت با کلرید کادمیوم باعث کاهش حجم کل کلیه، آسیب به مدولا و لوله های پروگزیمال و دیستال و افزایش بافت بینابینی شده و بیانگر اثرات محافظتی سیلیمارین بر عوارض سمیت کادمیوم در بافت کلیه موش‌های صحرایی نوزاد بود؛ به نحوی که سیلیمارین علاوه بر تعدیل آنزیم‌های کلیوی؛ سبب جلوگیری از تخریب بافت کلیه شد [۲۳] که با یافته‌های بدست آمده در مطالعه حاضر همخوانی دارد. لازم به ذکر است که؛ اوره و کراتینین از جمله مارکرهای ارزیابی مسمومیت کلیوی هستند. در این مطالعه، افزایش معنادار ($P<۰/۰۵$) سطح سرمی اوره و کراتینین در گروه دریافت‌کنندهٔ هگزافلومورون وجود دارد که نشان دهنده آسیب کلیوی ناشی از هگزافلومورون است. در مطالعات قبلی نشان داده شده که بسیاری از داروها از جمله سیس‌پلاتین و جنتامایسین، ترکیبات شیمیایی چون کربن تتراکلرید، حشره‌کش‌هایی چون پاراکوات و دیازینون و مالاتیون باعث آسیب‌های کلیوی در سطوح مختلف و افزایش اوره و کراتینین سرم خون می‌شوند [۲۵،۲۴]. در مطالعه حاضر، تجویز سیلیمارین منجر به محافظت از کلیه‌ها در برابر سمیت هگزافلومورون و کاهش معنادار ($P<۰/۰۵$) سطح سرمی اوره و کراتینین، به خصوص در دوز ۲۰۰ میلی‌گرم بر کیلوگرم سیلیمارین، شد. طبق گزارش های قبلی، سیلیمارین می‌تواند اوره و کراتیتن را کاهش دهد [۲۶] که با نتایج پژوهش حاضر مطابقت دارند. بنابراین، این اثرات سیلیمارین بر سمیت کلیوی ناشی از هگزافلومورون ممکن است حداقل تا حدی به‌دلیل خواص آنتی اکسیدانی آن ایجاد شود و از اختلال در عملکرد کلیه جلوگیری کند.

در پژوهشی Hassanen و همکاران نشان دادند که هگزافلومورون با دوز مشابه پژوهش حاضر به صورت خوراکی، طی ۲۸ روز در کبد و کلیه موش، ضایعاتی هیستوپاتولوژیک شدید تا متوسطی را سبب شدند [۱۴]. پرخونی و دژنرسانس واکوئولی متوسط تا خفیف سلول‌های نفرونی در گروه دریافت‌کننده هگزافلومورون این پژوهش با نتایج پژوهش پیشین مطابقت داشت. همچنین بیان شد که یافته‌های هیستوپاتولوژیک موجود در کبد و کلیه احتمالاً به دلیل افزایش سطح مالون دی آلدئید (MDA) و کاهش فعالیت آنزیم‌های آنتی اکسیدانی یا به عبارتی افزایش استرس اکسیداتیو بود [۲۷]. استرس اکسیداتیو به‌عنوان یک مکانیسم مسمومیت غالب برای آفت کش‌ها، هم در مسمومیت‌های حاد و هم در مسمومیت‌های مزمن پیشنهاد شده است [۲۸،۲۹]. آسیب اکسیداتیو از طریق تولید گونه‌های فعال اکسیژن، از جمله رادیکال‌های هیدروکسیل و پراکسید هیدروژن، با مولکول‌های غشای سلولی واکنش می‌دهند و در غشاها و دیگر ساختارها آسیب ایجاد می‌کنند [۳۰]. علاوه بر این، نتایج ما با گزارش‌های دیگری همخوانی دارد که نشان می‌دهد لوفنورون متعلق به خانواده هگزافلومورون، با القای آسیب‌های اکسیداتیو باعث دژنراسیون و تغییرات هیستوپاتولوژیک نفرون‌های کلیوی و افزایش اوره و کراتینین در موش‌های صحرایی می‌شود. همچنین، دیفلوبنزارون یکی دیگر از مشتقات این خانواده، باعث افزایش استرس اکسیداتیو در کبد و کلیه و بیضه موش صحرایی می‌شود [۳۱].

در نتایج هیستوپاتولوژیک در این پژوهش در زمان استفاده از سیلیمارین به عنوان آنتی‌اکسیدان، تنها پرخونی خفیف مشاهده شد که در مقایسه با گروه هگزافلومورون تفاوت‌های چشمگیری داشته است و تغییرات دژنراتیو ناشی از هگزافلومورون را خنثی کرده است. این تاثیر بهبود دهنده سیلیمارین را می‌توان در پژوهش‌های پیشین مشاهده کرد که توانسته تاثیرات منفی سمومی مانند پاراکوات، DDT و دیازینون را در کلیه خنثی کند [۳۴-۳۲]. علاوه بر این عنوان شده که سیلیمارین می‌تواند وضعیت استرس اکسیداتیو ناشی از تجویز سموم حشره‌کش را، که به نظر می‌رسد راهی مستقیم برای القای فرآیند پراکسیداسیون لیپیدی است، بهبود بخشد. در واقع می‌تواند مانع از سایر رویدادهای سمی ناشی از استرس اکسیداتیو از جمله دژنراسیون واکوئولی و پرخونی مشاهده شده در مقاطع هیستوپاتولوژی کلیه شود. صفرپور و همکاران در مطالعه‌ای با بررسی اثرات سیلیمارین بر عوارض ناشی از داروی فلوروواراسیل گزارش نمودند که سیلیمارین علاوه بر تنظیم آنزیم‌های آنتی‌اکسیدانی و افزایش ظرفیت آنتی‌اکسیدانی، به صورت معنی‌داری سبب جلوگیری از تخریب بافتی در نمونه‌های مورد بررسی می‌شود [۹] که با یافته‌های بدست آمده در مطالعه حاضر همخوانی دارد.

نتیجه‌گیری

نتایج بدست آمده در مطالعه حاضر اثر محافظتی سیلیمارین را، به خصوص در دوز ۲۰۰ میلی‌گرم بر کیلوگرم، در برابر اثر نفروتوکسیک ناشی از هگزافلومورون در موش صحرایی تایید کرد که با بهبود پارامترهای ارزیابی کلیه مانند سطوح اوره و کراتینین سرم و جلوگیری از تغییرات پاتولوژیک در مقاطع بافتی، مشخص می‌شود. این مکانیسم محافظتی سیلیمارین را میتوان به خاصیت آنتی اکسیدانی آن در برابر تولید رادیکال های آزاد نسبت داد.

تشکر و قدردانی: بدین وسیله از همکارانی که مارا در این مطالعه یاری دادند تقدیر و تشکر می گردد.

نقش نویسندگان: همه نویسندگان در نگارش اولیه مقاله یا بازنگری آن سهیم بودند و همه با تایید نهایی مقاله حاضر، مسئولیت دقت و صحت مطالب مندرج در آن را می پذیرند.

تضاد منافع: نویسندگان تصریح می کنند که هیچ گونه تضاد منافعی در مطالعه حاضر وجود ندارد.

منابع

1. Anaduaka EG, Uchendu NO, Asomadu RO, Ezugwu AL, Okeke ES, Chidike Ezeorba TP. Widespread use of toxic agrochemicals and pesticides for agricultural products storage in Africa and developing countries: Possible panacea for ecotoxicology and health implications. Heliyon. 2023; 9(4): e15173. doi:10.1016/j.heliyon.2023.e15173 PMid:37113785 PMCid:PMC10126862
2. Chacón MG, Marriott A, Kendrick EG. Styles MQ, Leak DJ. Esterification of geraniol as a strategy for increasing product titre and specificity in engineered Escherichia coli. Microb Cell 2019; 105. doi:10.1186/s12934-019-1130-0 PMid:31176369 PMCid:PMC6556219
3. El-Azab F, El-quindy NM, Yacout GA. Hepatoprotective Impact of Geraniol Against CCl4-Induced Liver Fibrosis in Rats,. Pak J Biol Sci. 2020; 23(12): 1650-8. doi:10.3923/pjbs.2020.1650.1658 PMid:33274899
4. Yu C, Fu M, Lin R, Zhang Y, Yongquan L, Jiang H, Brock TC. Toxic effects of hexaflumuron on the development of Coccinella septempunctata. Environmental science and pollution research international, 2014; 21(2): 1418-24. doi:10.1007/s11356-013-2036-8 PMid:23917742 PMCid:PMC3880475
5. Lotfi M, Kazemi S, Ebrahimpour A, Shirafkan F, Pirzadeh M, Hosseini M, Moghadamnia AA. Protective Effect of Quercetin Nanoemulsion on 5-Fluorouracil-Induced Oral Mucositis in Mice. Journal of Oncology, 2021. doi:10.1155/2021/5598230 PMid:34211552 PMCid:PMC8208858
6. Mohamed ET, Safwat GM. Evaluation of cardioprotective activity of Lepidium sativum seed powder in albino rats treated with 5-fluorouracil. Beni-Suef Univ. J. Basic Appl Sci. doi:10.1016/j.bjbas.2016.05.001
7. Kalantari A, Vali L, Jahani Y. Comparison of quality of life in Iranian hemodialysis and peritoneal dialysis patients. Novel Clin Med 2023; 2(1): 48-55. doi: 10.22034/ncm.2023.381312.1065
8. Xu Y, Zhan C, Fan L, Wang L, Zheng H. Preparation of dual crosslinked alginate-chitosan blend gel beads and in vitro controlled release in oral site-specific drug delivery system. Int. J. Pharm. 2007; 336(2): 329-37. doi:10.1016/j.ijpharm.2006.12.019 PMid:17223290
9. Safarpour S, Safarpour S, Akbar Moghadamnia A, Kazemi S, Ebrahimpour A, Shirafkan F. The protective effects of silymarin nanoemulsion on 5-fluorouracil-induced gastrointestinal toxicity in rats. Saudi Pharm J. 2023; 31(8):101672. doi:10.1016/j.jsps.2023.06.005 PMid:37448841 PMCid:PMC10336682
10. Patel N, Joseph C, Corcoran GB, Ray SD. Silymarin modulates doxorubicin-induced oxidative stress, Bcl-xL and p53 expression while preventing apoptotic and necrotic cell death in the liver. Toxicol. Appl. Pharmacol. 2010; 245(2): 143-52. doi:10.1016/j.taap.2010.02.002 PMid:20144634
11. Hamidian G, Mirdar S, Raee P, Asghari K, Jarrahi M. Silymarin protects the structure of kidney in the neonatal rats exposed to maternal cadmium toxicity: A stereological study. Vet Res Forum. Spring 2020; 11(2): 143-52.
12. Sasu A, Herman H, Mariasiu T, Rosu M, Balta C, Anghel N, Hermenean A. Protective effects of silymarin on epirubicin-induced mucosal barrier injury of the gastrointestinal tract. Drug Chem. Toxicol. 2015; 38(4): 442-51. doi:10.3109/01480545.2014.992072PMid:25609004
13. Aydemir Celep N, Gedikli S. Protective Effect of Silymarin on Liver in Experimental in the Sepsis Model of Rats. Acta Histochem Cytochem. 2023; 56(1):9-19. doi:10.1267/ahc.22-00059 PMid:36890848 PMCid:PMC9986308
14. Hassanen EI, Hussien AM, Hassan NH, Ibrahim MA, Mehanna S. A Comprehensive Study on the Mechanistic Way of Hexaflumuron and Hymexazol Induced Neurobehavioral Toxicity in Rats. Neurochem Res. 2022;47(10):3051-62. doi:10.1007/s11064-022-03654-5 PMid:35773501 PMCid:PMC9470636
15. Hosseini SM, Hejazian, LB, Amani R, Siahchehreh Badeli N. Geraniol attenuates oxidative stress, bioaccumulation, serological and histopathological changes during aluminum chloride-hepatopancreatic toxicity in male Wistar rats. Environ Sci Pollution Res. 2020; 27(16): 20076-89. doi:10.1007/s11356-020-08128-1 PMid:32232762
16. Jia C, Zhang Z, Wang J, Nie Z. Silymarin protects the rats against paraquat-induced acute kidney injury via Nrf2. Hum Exp Toxicol. 2022; 9603271221074334. doi:10.1177/09603271221074334 PMid:35128959
17. Najafabadi RE, Kazemipour N, Esmaeili A, Beheshti S, Nazifi S. Using superparamagnetic iron oxide nanoparticles to enhance bioavailability of quercetin in the intact rat brain. BMC Pharmacol. Toxicol. 2018; 19(1):1-12. doi:10.1186/s40360-018-0249-7 PMid:30253803 PMCid:PMC6156978
18. Negrin RS. Oral toxicity associated with systemic anticancer therapy. Cailan Li, Jianhui Xie, Jiahao Wang, Ying Cao, Min Pu, Qihai Gong and Qiang Lu. Therapeutic effects and mechanisms of plant-derived natural compounds against intestinal mucositis. Frontiers Pharmacol. 2022; 5(1): 1-19.
19. Karimi G, Vahabzadeh M, Lari P, Rashedinia M, Moshiri M, Garbhapu A, et al. "Silymarin", a

promising pharmacological agent for treatment of diseases. Iran J Basic Med Sci. 2011; 14(4): 308-17.
20. Safarpour S, Safarpour S, Moghadamnia AA, Kazemi S, Ebrahimpour A., Shirafkan, F, Golchoobian, RJ. Cardioprotective effect of silymarin nanoemulsion on 5-fluorouracil-induced cardiotoxicity in rats. 2022; 355(7): 2200060. doi:10.1002/ardp.202200060 PMid:35411625
21. Noaishi MA, Abd Alhafez HH, Abdulrahman SA. 'Evaluation of the repeated exposure of hexaflumuron on liver and spleen tissues and its mutagenicity ability in male Albino rat'. The Egyptian J Hospital Med. 2019; 76(7): 4545-52. doi:10.21608/ejhm.2019.45039
22. Baconi DL, Bârca M, Manda G, Ciobanu AM, Balalau C. Investigation of the toxicity of some organophosphorus pesticides in a repeated dose study in rats. Rom J Morphol Embryol. 2013; 54(2): 349-56.
23. Fuentes-Delgado VH, Martínez-Saldaña MC, Rodríguez-Vázquez ML, Reyes-Romero MA, Reyes-Sánchez JL, Jaramillo-Juárez F. Renal damage induced by the pesticide methyl parathion in male Wistar rats. J Toxicol Environ Health A 2018; 81(6): 130-41. doi:10.1080/15287394.2017.1394948 PMid:29319433
24. Timoumi R, Amara I, Neffati F, Najjar MF, El Golli-Bennour E, Bacha H, Abid-Essefi S. Acute triflumuron exposure induces oxidative stress responses in liver and kidney of Balb/C mice. Environ Sci Pollution Res. 2019; 26: 3723-30. doi:10.1007/s11356-018-3908-8 PMid:30539393
25. Shalan MG, MS Mostafa MM, Hassouna SE Hassab El-Nabi, A El-Refaie. 2005. 'Amelioration of lead toxicity on rat liver with vitamin C and silymarin supplements', Toxicol. 206: 1-15. doi:10.1016/j.tox.2004.07.006PMid:15590105
26. Vargas-Mendoza N, Eduardo MS, Ángel MG, Jaime ES, Cesar E, Manuel GL, et al. 'Hepatoprotective effect of silymarin'. World J Hepatol. 2014; 6(3): 144 doi:10.4254/wjh.v6.i3.144 PMid:24672644 PMCid:PMC3959115
27. Abd-El-hameed SY, Mohamed AA, Thabet HZ. Potential ameliorative role of silymarin against methyl parathion-induced oxidative stress and hepato-renal toxicity in albino rats. Mansoura J Forensic Med Clin Toxicol. 2009; 17(1): 15-40. doi:10.21608/mjfmct.2009.53266
28. Banaee M, Impellitteri F, Multisanti CR, Sureda A, Arfuso F, Piccione G, Faggio C. Evaluating silymarin extract as a potent antioxidant supplement in diazinon-exposed rainbow trout: oxidative stress and biochemical parameter analysis. Toxics. 2023; 11(9): 737. doi:10.3390/toxics11090737 PMid:37755747 PMCid:PMC10535037
29. Woo JS, Kim TS, Park JH, Chi SCJ. Formulation and biopharmaceutical evaluation of silymarin using SMEDDS. Arch Pharm Res. 2007; 30(1): 82-9. doi:10.1007/BF02977782 PMid:17328246
30. Tefas C, Ciobanu L, Berce C, Meșter A, Onica S, Toma C. Beneficial effect of oral administration of zinc sulfate on 5-fluorouracil-induced gastrointestinal mucositis in rats. Eur Rev Med Pharmacol Sci. 2020; 24(21): 11365-73.
31. Dehghani R. Environmental toxicology.1 th ed. Publications of Tak Derakhat and Kashan University of Medical Sciences. 2010; 172-206.
32. Fanoudi S, Alavi MS, Karimi G. Hosseinzadeh H. Milk thistle (Silybum Marianum) as an antidote or a protective agent against natural or chemical toxicities: a review. Drug Chem Toxicol. 2020; 43(3): 240-54. doi:10.1080/01480545.2018.1485687 PMid:30033764
33. Hassanen EI, Hussien AM, Mehanna S, Ibrahim MA, Hassan NH. Toxicopathological and Molecular Studies on Imidacloprid and Hexaflumuron-induced Hepatorenal Toxicity in Rats. 2021. doi:10.21203/rs.3.rs-660678/v1
34. Bagher S, Ameneh A, Ramazan K, Seyed H. Cytotoxic assessment of silver nanoparticles in embryonic development and kidney tissue in pregnant mice.

How to Cite this Article:
Ghasempour A, Hoseini S M. Effects of silymarin on hexaflumuron-induced lesions in rat kidneys. Feyz Med Sci J. 2024;28(1):17-24. doi: 10.48307/FMSJ.2024.28.1.17