Feyz Medical Sciences Journal
2024, Volume 28, Issue 1
Pages: 42-47
Doi: 10.48307/FMSJ.2024.28.1.42
Original Article

Impact of microneedling on reducing perioral wrinkles

Fariba Iraji [1], Amir Hossein Siadat [1], Fatemeh Mokhtari [1], Seyed Mohsen Hosseini [2], Maryam Fatahinasab [1 *]

[1] Skin Diseases and Leishmaniasis Research Center, Isfahan University of Medical Sciences, Isfahan, Iran
[2] Department of Biostatistics and epidemiology, Faculty of Health Isfahan University of Medical Sciences, Isfahan, Iran

[*]**Corresponding author: Maryam Fatahinasab**, Skin Diseases and Leishmaniasis Research Center, Isfahan University of Medical Sciences, Isfahan, Iran
Email: Rezamdmr70@yahoo.com

Received: 24 January 2024 **Revised:** 3 March 2024 **Accepted:** 3 March 2024

Abstract

Background and Aim: Skin aging is a natural process, and microneedling is a method used for skin rejuvenation. This study aimed to evaluate the impact of microneedling on reducing perioral wrinkles.

Methods: A clinical trial was conducted on 30 women referred to a skin clinic in Isfahan, Iran, from December 22, 2021, to June 20, 2022. The patients underwent three microneedling sessions at 2-week intervals. Perioral wrinkles were photographed using a digital camera under consistent conditions and at a distance of 30 cm before the intervention, 6 weeks post-intervention, and 3 months after the final treatment session. Two dermatologists, blinded to the treatment, assessed the photographs. Moreover, patients self-reported improvement using the Visual Analog Scale (VAS) at the beginning, 6 weeks, and 3 months after the intervention.

Results: Following the microneedling sessions, the first dermatologist reported poor improvement in 7 (23.3%), moderate improvement in 14 (46.7%), good improvement in 7 (23.3%), and excellent improvement in 2 (6.7%) cases. The second dermatologist observed good improvement in 13 (43.3%), moderate in 11 (36.7%), and poor improvement in 6 (20%) patients. According to patient reports, perioral wrinkles showed significant improvement at 6 weeks and 3 months post-intervention compared to baseline ($P<0.001$). Additionally, there was a significant improvement in perioral wrinkles at 3 months compared to 6 weeks post-intervention ($P<0.001$).

Conclusion: The results suggest that three microneedling sessions at 2-week intervals led to a significant improvement in perioral wrinkles based on assessments by dermatologists and patient reports.

Keywords: Microneedling, Rejuvenation, Perioral Wrinkles

Copyright© 2024. This open-access article is published under the terms of the Creative Commons Attribution-NonCommercial 4.0 International License which permits Share (copy and redistribute the material in any medium or format) and Adapt (remix, transform, and build upon the material) under the Attribution-NonCommercial terms. Downloaded from: http://feyz.kaums.ac.ir/

مجله علوم پزشکی فیض
دوره ۲۸، شماره ۱، فروردین و اردیبهشت ۱۴۰۳
صفحات: ۴۷-۴۲
Doi: 10.48307/FMSJ.2024.28.1.42
اصیل پژوهشی

تاثیر میکرونیدلینگ بر کاهش میزان چین و چروک‌های دور لب

فریبا ایرجی[۱]، امیرحسین سیادت[۱]، فاطمه مختاری[۱]، سید محسن حسینی[۲]، مریم فتاحی‌نسب[۱*]

[۱] مرکز تحقیقات بیماری‌های پوست و لیشمانیوز، دانشگاه علوم پزشکی اصفهان، اصفهان، ایران
[۲] گروه آمار زیستی و اپیدمیولوژی، دانشکده بهداشت، دانشگاه علوم پزشکی اصفهان، اصفهان، ایران

دریافت مقاله: ۱۴۰۲/۱۱/۴ **اصلاح مقاله:** ۱۴۰۲/۱۲/۱۳ **پذیرش مقاله:** ۱۴۰۲/۱۲/۱۳

چکیده

زمینه و هدف: پیری پوست اجتناب‌ناپذیر بوده و روش میکرونیدلینگ برای بازسازی پوست مورد استفاده قرار می‌گیرد. این مطالعه با هدف ارزیابی تاثیر میکرونیدلینگ بر کاهش چین و چروک دور لب انجام شد.

روش‌ها: در این کارآزمایی بالینی، ۳۰ زن مراجعه‌کننده به کلینیک پوست (اصفهان) از ۲۲ دسامبر ۲۰۲۱ تا ۲۰ ژوئن ۲۰۲۲ (به شمسی باشد) مورد درمان قرار گرفتند. بیماران ۳ نوبت در فواصل ۲ هفته‌ای جلسات میکرونیدلینگ دریافت کردند. چین و چروک‌های دور لب با دوربین دیجیتال در شرایط مشابه و در فاصله ۳۰ سانتی‌متری، قبل از مداخله، ۶ هفته بعد از مداخله و ۳ ماه پس از آخرین جلسه درمان عکسبرداری شدند. عکس‌ها توسط ۲ پزشک متخصص پوست (درماتولوژیست) که نسبت به درمان ناآگاه بودند، بررسی شدند. خود بیماران نیز در ابتدا، سپس ۶ هفته و ۳ ماه پس از مداخله، بهبود را با استفاده از مقیاس تحلیلی تصویری (VAS) گزارش کردند.

یافته‌ها: بعد از انجام جلسات میکرونیدلینگ، از دیدگاه درماتولوژیست اول، بهبود ضعیف در ۷ (۲۳/۳٪)، بهبود متوسط در ۱۴ (۴۶/۷ ٪)، بهبود خوب در ۷ (۲۳/۳٪) و بهبود عالی در ۲ نفر (۶/۷ ٪) مشاهده شد. از دیدگاه دومین درماتولوژیست، بهبود خوب در ۱۳ (۴۳/۳ ٪)، متوسط در ۱۱ (۳۶/۷ ٪) و ضعیف در ۶ نفر (۲۰٪) مشاهده شد. از نظر بیماران، چین و چروک‌های دورلب در ۶ هفته و ۳ ماه پس از مداخله نسبت به ابتدا به طور معنی‌داری بهبود یافته بود ($P<۰/۰۰۱$). همچنین چین و چروک‌های دور لب به طور معنی‌داری پس از ۳ ماه نسبت به ۶ هفته پس از مداخله بهبود معناداری نشان داد ($P<۰/۰۰۱$).

نتیجه‌گیری: با توجه به یافته‌های حاضر طبق نظر درماتولوژیست و گزارش بیماران، میکرونیدلینگ برای ۳ جلسه در فواصل ۲ هفته‌ای منجر به بهبود معنی‌داری در چین و چروک‌های دور لب شده است.

کلیدواژه‌ها: میکرونیدلینگ، جوان‌سازی، چین و چروک دور لب

*نویسنده مسئول: **مریم فتاحی‌نسب**. پست الکترونیک: Rezamdmr70@yahoo.com
آدرس: مرکز تحقیقات بیماری‌های پوست و لیشمانیوز، دپارتمان درماتولوژی، دانشگاه علوم پزشکی اصفهان، اصفهان، ایران

مقدمه

تقریباً تمام بافت‌های بدن انسان می‌توانند دچار پروسه پیری شوند و پوست نیز به طور اجتناب‌ناپذیر پیر می‌شود، اما عوامل داخلی همچون ژنتیک و عوامل خارجی مانند سبک زندگی می‌توانند بر پیری آن تأثیر بگذارند [۱]. پرتوهای ماوراءبنفش و مادون قرمز از آفتاب، آلودگی هوا، استعمال دخانیات، رژیم غذایی و محصولات آرایشی از عوامل خارجی (محیطی) هستند [۲].

یکی از تکنیک‌های ضد پیری، میکرونیدلینگ است. این فرآیند مستلزم ایجاد سوراخ‌های کوچک در پوست، برای ایجاد یک سطح یکسان در کل پوست میباشد. میکرونیدلینگ را می توان با استفاده از درمو رولر، درما قلم یا درما استمپ انجام داد [۳]. عمق میکروپانکچر، که به ضخامت اپیدرم و ویژگی‌های فردی بستگی دارد، برای اثربخشی روش و دستیابی به نتایج مطلوب بسیار مهم است [۴،۵]. میکروپانکچرهایی که روی پوست بیمار ایجاد می‌شود، مجموعه‌ای از فرآیندهای بازسازی را آغاز می‌کند که مشابه فرآیند بهبود طبیعی در مقیاس میکروسکوپی است. تصور می‌شود که فیبروبلاست‌هایی که کلاژن و الاستین تولید می‌کنند توسط این ریزسوراخ‌ها تحریک می‌شوند و منجر به بازسازی پوست می‌گردند [۵].

علیرغم چندین مطالعه که نشان داده میکرونیدلینگ یک روش پزشکی کم تهاجمی ایمن است، ممکن است عوارض جانبی نامطلوبی نیز به همراه داشته باشد [۶، ۷]. این عوارض شامل اریتم موقت ناشی از گشاد شدن عروق خونی، ادم، افزایش از دست دادن آب از طریق پوست و لایه برداری سطحی اپیدرم هستند. شرایط کمتر گزارش شده شامل عفونت‌های پوستی، آلرژی تماسی به سوزن و ایجاد گرانولوم است [۸،۹]. Gowda و همکاران یک مطالعه مروری به جهت یافتن عوارض و خطرات میکرونیدلینگ انجام دادند و مجموع ۵۱ مطالعه و ۱۰۲۹ بیمار که میکرونیدلینگ را برای ضایعات مختلف پوست از جمله چین و چروک دریافت کرده بودند، را بررسی نمودند و نهایتا میکرونیدلینگ را درمان ایمن برای پوست معرفی کردند و عوارض جزئی مانند اریتم و درد را موقتی و بی‌خطر گزارش نمودند [۱۰]. El-Domyati و همکاران نیز در مطالعه خود نشان دادند که چنانچه میکرونیدلینگ با درمان دیگری مانند PRP همراه شود اثرات بیشتری در بهبود چین و چروک و جوانسازی پوست صورت خواهد داشت [۱۱]، البته در عمده مطالعات بر تکرار انجام میکرونیدلینگ در جلسات متوالی تاکید شده است [۱۲]. Alqam و همکاران در مطالعه‌ای میکرونیدلینگ را به تعداد ۴ جلسه که ماهانه یک مرتبه برای بیماران انجام می‌شود، استفاده کردند و آن را به‌عنوان یک درمان موثر و ایمن برای بهبود چین و چروک‌های صورت معرفی نمودند [۱۳].

در مطالعه مروری که Ramaut و همکاران انجام دادند میکرونیدلینگ را درمان ایمن و موثری برای درمان چین و چروک و اسکار معرفی نمودند اما برای قطعیت پیدا کردن راجع به تاثیرات آن انجام مطالعات بیشتر را توصیه داشتند [۱۴].

همانطور که از مطالعات پیشین مشخص است میکرونیدلینگ درمان کم هزینه، کم تهاجمی، موثر و بی خطری است که می‌تواند برای رفع چین و چروک‌های پوست استفاده شود. در مطالعات مختلف تعداد جلسات متفاوتی به این منظور استفاده شده است و فواصل درمان نیز با توجه به نظر پزشکان متفاوت بوده است، همچنین میکرونیدلینگ روی بخشهای مختلف صورت و گردن انجام گرفته است. در مطالعه حاضر سعی بر آن شده است که اثر دریافت میکرونیدلینگ در تنها ۳ جلسه و با فواصل نسبتاً کوتاه ۲ هفته ای بر کاهش چین و چروک دور لب بررسی شود. لذا با توجه به اهمیت ارایه روش‌های جدید با خطر کم، هزینه معقول و به تاخیر انداختن پیری پوست به خصوص پیری صورت، این مطالعه با هدف تعیین تاثیر میکرونیدلینگ بر چین و چروک های اطراف لب انجام شد.

روش‌ها

در این کارآزمایی بالینی، بیماران زن مراجعه‌کننده به کلینیک پوست بیمارستان الزهرا وابسته به دانشگاه علوم پزشکی اصفهان، طی تاریخ ۲۲ دسامبر ۲۰۲۱ تا ۲۰ ژوئن ۲۰۲۲ وارد مطالعه شدند. نمونه گیری به روش آسان و در دسترس انجام شد. معیارهای ورود به مطالعه عبارت بودند از سن بیشتر از ۴۰ سال، انواع پوست فیتزپاتریک I-III. معیارهای خروج نیز عبارت بودند از وجود جای زخم یا بیماری‌های پوستی دیگر در ناحیه دور دهان، مصرف تنباکو، تزریق بوتولینیوم توکسین به ناحیه دور دهان در ۶ ماه گذشته، تاریخچه سایر درمان‌های بازسازی در این ناحیه در ۳ ماه گذشته، حساسیت به فلزات، بیماری‌های انعقادی و مصرف داروهای ضدانعقادی. همچنین، بیمارانی که خونریزی زیاد بعد از درمان میکرونیدلینگ در حین جلسات داشتند و همچنین کسانی که در طی مدت مطالعه درماتیت یا التهاب پوستی پیدا می‌کردند از مطالعه خارج شدند.

حجم نمونه حداقل ۲۷ نفر بر اساس فرمول زیر و α=۰/۰۵، β=۰/۲، d=۹، و S1=۱/۶۷ محاسبه شد:

$$n = \frac{\left(Z_{1-\frac{\alpha}{2}} + Z_{1-\beta}\right)^2 \left(S_1^2 + S_2^2\right)}{d^2}$$

بیماران، افراد مراجعه‌کننده به کلینیک پوست بیمارستان الزهرا(س) اصفهان بودند که برای درمان چین و چروک پوستی مراجعه داشتند و به طور داوطلبانه وارد مطالعه شدند. روش کار، هدف و پیامدهای مورد انتظار اعم از قرمزی و درد در ناحیه درمان برای بیماران توضیح داده شد و سپس فرم رضایت نامه از بیماران اخذ گردید. بیماران می‌توانستند در هر زمان از مطالعه خارج شوند. پزشکان متخصص پوست که نتیجه درمان را ارزیابی می‌کردند نسبت به نوع درمان کاملاً بی‌اطلاع بودند. این پزشکان سال‌ها

تجربه درمان بالینی داشته و تنها نتایج عکس‌های قبل و بعد بیماران را ارزیابی می‌کردند. عکس ها نیز در شرایط کاملاً یکسان، در مکان یکسان، توسط یک فرد واحد و در ساعت مشخصی از روز گرفته می‌شد. تمامی بیماران ۳ نوبت میکرونیدلینگ را با فواصل ۲ هفته‌ای انجام دادند. پیش از انجام مراحل، تمامی بیماران مقدار کافی کرم زیلا-پی (شرکت تحقیقات شیمیایی تهران، ایران) را در ناحیه دور لب دریافت کردند، که پس از ۳۰ دقیقه شسته شد و سپس با الکل ضدعفونی گردید. سپس، میکرونیدلینگ با استفاده از دستگاه اینوپن (InnoPenTM device, USA) (عمق سوزن ۵-۱/۲ میلی‌متر با حرکت‌های سوییپینگ در هر جهت) در این ناحیه انجام شد. ناحیه پس از میکرونیدلینگ با محلول استریل ایریگیشن شسته شد.

پیامد اولیه شامل بهبود در چین و چروک‌های دور لب بود که توسط دو درماتولوژیست مستقل و خود بیماران ارزیابی شد. عکس‌ها از بیماران پیش از درمان و ۳ ماه پس از آخرین جلسه درمان تحت شرایط مشابه در فاصله ۳۰ سانتی‌متری از ناحیه، با دوربین دیجیتال (Canon, PowerShot S95) گرفته شد. این تصاویر توسط ۲ درماتولوژیست که از درمان‌ها آگاه نبودند، ارزیابی شدند. بهبود ۲۵٪-۰ به عنوان بهبود ضعیف، ۵۰٪-۲۵٪ بهبود متوسط، ۷۵٪-۵۰٪ بهبود خوب و >۷۵٪ بهبود عالی، دسته‌بندی شد. همچنین، خود بیماران در ابتدا و سپس ۶ هفته و ۳ ماه پس از آخرین جلسه درمان، با استفاده از یک مقیاس تحلیلی تصویری VAS نتایج درمان را ارزیابی نمودند به طوری که ۰ نشان‌دهنده عدم بهبود و ۱۰ به معنای بهبود کامل بود.

محاسبات آماری

تمامی داده‌ها با استفاده از نرم‌افزار SPSS (نسخه ۲۵) تجزیه و تحلیل شدند. برای توصیف متغیرهای پیوسته، میانگین و انحراف معیار و برای توصیف متغیرهای رتبه‌ای، فراوانی و درصد استفاده شد. از آزمون تی زوجی برای مقایسه VAS استفاده گردید. سطح معنی‌داری P<۰/۰۰۱ لحاظ شد.

ملاحظات اخلاقی

کد اخلاق این مطالعه (IR.MUI.MED.REC.1400.438) از کمیته اخلاق دانشگاه علوم پزشکی اصفهان دریافت شد و با اظهارنامه‌های هلسینکی مطابقت داشت. اطلاعات بیماران و عکس های قبل و بعد از بیماران کاملا محرمانه نگهداری شد و در هیچ جایی منتشر نخواهد گردید. رضایت نامه آگاهانه و کتبی از بیماران اخذ شد. مطالعه در سایت کارآزمایی بالینی ایران (IRCT20211028052900N1) ثبت گردید، (https://www.irct.ir/trial/60269).

نتایج

از ۳۵ بیمار واجد شرایط، تعداد ۲ نفر از مطالعه خارج شدند و ۳ نفر نیز شرایط ورود به مطالعه را نداشتند. ویژگی‌های ۳۰ بیمار باقیمانده در جدول ۱ ارائه شده است. تمامی بیماران زن بودند و میانگین سنی آنها ۶/۹۶±۵۰/۴۰ سال بود. بیشترین بیماران (۹۰٪) از نوع پوست فیتزپاتریک II بودند.

جدول ۱. ویژگی‌های دموگرافیک بیماران

متغیر		مقادیر
سن (میانگین)		۵۲/۴۰ (۶/۹۶)
جنسیت		
	مرد	۰
	زن	۳۰(۱۰۰/۰)
پوست Fitzpatrick		
	II	۲۷ (۹۰/۰)
	III	۳(۱۰/۰)

از نگاه اولین درماتولوژیست، بهبود در ۱۴ (۴۶/۷ ٪) بیمار متوسط بود، خوب در ۷ (۲۳/۳ ٪)، ضعیف در ۷ (۲۳/۳ ٪) و عالی در ۲ (۶/۷ ٪) نفر، بعد از ۳ ماه از آخرین جلسه میکرونیدلینگ ثبت شد (شکل ۲). از نگاه دومین درماتولوژیست، بهبود در ۱۳ (۴۳/۳ ٪) نفر خوب، در ۱۱ (۳۶/۷ ٪) نفر متوسط و در ۶ نفر (۲۰٪) ضعیف بود (شکل ۳).

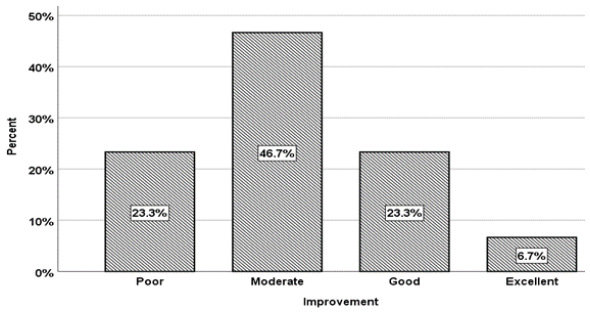

شکل ۲. بهبود چین و چروک دور لب از دیدگاه درماتولوژیست اول، ۳ ماه پس از آخرین جلسه میکرونیدلینگ

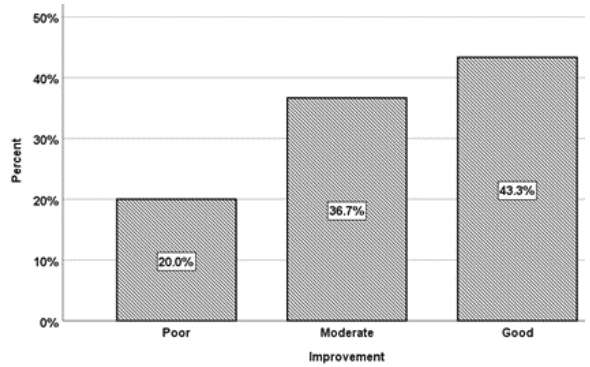

شکل ۳. بهبود چین و چروک دور لب از دیدگاه درماتولوژیست دوم، ۳ ماه پس از آخرین جلسه میکرونیدلینگ

از نگاه بیماران، چین و چروک‌های دور دهان به طور معنی‌داری در ۶ هفته (P<۰/۰۰۱) و ۳ ماه (P<۰/۰۰۱) پس از آخرین جلسه درمان نسبت به ابتدا بهبود یافته بود. بعلاوه، اختلاف (بهبود) معناداری نیز بین ۳ ماه و ۶ هفته پس از درمان مشاهده شد (جدول ۲).

جدول ۲. نتیجه ارزیابی VAS توسط بیماران در زمانهای مختلف

زمان	VAS میانگین±انحراف معیار	P
قبل درمان	۵/۰۷±۱/۳۴	<0.001
۶ هفته بعد از درمان	۶/۸±۰/۹۶	<0.001
۳ ماه بعد از درمان	۷/۵۷±۱/۰۱	<0.001

VAS, visual analogue scale

بحث

نتایج مطالعه حاضر نشان داد که ۳ جلسه میکرونیدلینگ با فاصله ۳ هفته، منجر به بهبود معنی‌دار چین و چروک‌های دور لب، ۶ هفته و ۳ ماه پس از آخرین جلسه درمان، در بیماران زن می‌شود. پس از میکرونیدلینگ، بازسازی فیبرهای کلاژن موجود و افزایش تولید اجزای پوستی جدید، منجر به افزایش ارتجاع پوست می‌گردد. افزایش فیبرهای کلاژن و الاستین دِرمال پس از جلسات میکرونیدلینگ، کاهش و نرم‌شدگی چروک‌ها را سبب می‌شود. این یافته‌ها نشان می‌دهد که از زمان شروع درمان تا مشاهده نتایج بالینی اختلاف ۶ تا ۸ هفته‌ای وجود دارد. در مطالعه Alster و همکاران به منظور رسیدن به بازسازی بهینه، پروتکل درمانی برای بیماران به صورت ۳ تا ۶ جلسه یکبار در هر ۲ هفته یا ماهانه تعیین شد [۴]. پروتکل درمان مطالعه حاضر، از نظر تعداد و فواصل جلسات میکرونیدلینگ، با مطالعه مذکور مطابقت داده شد. به همین دلیل، زمان ارزیابی ۶ هفته و ۳ ماه پس از آخرین جلسه درمان تنظیم گردید. با این حال، طبق نتایج مطالعه حاضر، به نظر می‌رسد که بهبود بالینی از هفته ششم شروع شده و حداقل تا ۳ ماه پس از درمان ادامه داشته است.

مطالعات محدودی برای بررسی تأثیرات میکرونیدلینگ بر چین و چروک‌های دور لب انجام شده است. بیشتر مطالعات تأثیر میکرونیدلینگ بر کل صورت و به ویژه چروک‌های دور چشمان را ارزیابی کرده‌اند. با این حال عمده مطالعات نشان دادند که میکرونیدلینگ در درمان چروک‌ها موثر است. در مطالعه‌ای که توسط El-Domyati و همکاران انجام شد، میکرونیدلینگ منجر به بهبود بالینی معنی‌دار در پوست گردید [۱۲]. این محققان بیماران را با نوع پوست فیتزپاتریک III و IV انتخاب کردند و میکرونیدلینگ را در ۶ جلسه با فاصله ۲ هفته انجام دادند و نشان دادند که میکرونیدلینگ در پوست تیره نیز موثر است. اما بر اساس نتایج مطالعه حاضر، به نظر می‌رسد که ۳ جلسه میکرونیدلینگ کافی است تا پاسخ بالینی حاصل گردد. در مطالعه دیگری که توسط Wamsley و همکاران انجام شد، ۴ جلسه میکرونیدلینگ با فاصله یک ماه در درمان خطوط ریز و چروک‌های صورت و گردن موثر واقع شد [۱۵]. به علاوه، در مطالعه دیگری Ablon اثربخشی و ایمنی یک دستگاه اتوماتیک میکرونیدلینگ برای بازسازی پوست را بررسی کرد و عنوان داشت که ۴ جلسه میکرونیدلینگ با فاصله ۴ هفته باعث بهبود معنی‌دار خطوط و چروک‌ها، کاهش شلی و قوام بافت پوست در ۹۰ و ۱۵۰ روز پس از اولین جلسه درمان می‌شود [۱۶]. Merati و همکاران نیز مطالعه‌ای را به‌منظور بررسی ایمنی و اثربخشی میکرونیدلینگ همراه با یک فاکتور رشد نوترکیب انسانی (polyGF) انجام دادند و مشاهده کردند که بهبود بیشتری در بافت پوست برای گروه PolyGF به همراه میکرونیدلینگ، نسبت به گروه کنترل که میکرونیدلینگ را به تنهایی دریافت کرده بودند، ایجاد شد. همچنین صاف شدن پوست و هیدراتاسیون پوست در گروه PolyGF به طور قابل توجهی بهبود بیشتری یافت. بهبود در استحکام پوست در هر دو گروه PolyGF و کنترل گزارش گردید و رنگ پوست و شاخص ملانین تنها در گروه کنترل بهبود یافت [۱۷]. در مطالعه Hong و همکاران روی موش‌ها، نتایج نشان داد که میکرونیدلینگ رادیوفرکانس غیرفرکشنال مونوپلار در مقایسه به میکرونیدلینگ به تنهایی تاثیر بیشتری در درمان صدمات ناشی از پرتوی ماورای بنفش روی پوست موش‌ها ایجاد می‌کند [۱۸]. مطالعات نشان داده‌اند که میکرونیدلینگ پوست را در چندین پارامتر بهبود می‌بخشد و افزودن فاکتور رشد جدید یا همراه کردن درمانهای دیگر به میکرونیدلینگ به بهبود بافت و هیدراتاسیون پوست به میزان بیشتری کمک می‌نماید [۱۱،۱۷].

از طرف دیگر، در مطالعه ای که توسط Robati و همکاران انجام شد، به تأثیر یکسان میکرونیدلینگ و لیزر فرکشنال Er: YAG در بازسازی پوست اشاره گردید، اما زمان بهبود کوتاه‌تر میکرونیدلینگ باعث معرفی آن به عنوان روش ترجیحی شد [۱۹].

علاوه‌بر این، مانند مطالعه حاضر، Fabbrocini و همکاران کاهش شدیدی را در شدت چروک‌های بالای لب در اکثر بیماران با سن بالا (۵۰–۶۵ سال) نیز با جلسات کمتر (۲ جلسه) گزارش کردند [۳]. همان محققان در مطالعه قبلی خود، نشان دادند که میکرونیدلینگ در درمان پیری پوست گردن تأثیرگذار است [۲۰].

همچنین لازم به ذکر است که میکرونیدلینگ علاوه بر بهبود چین و چروک پوست، سبب بهبود اسکار و پیری ناشی از اشعه ماورای بنفش نیز می‌گردد [۲۱].

بنابراین به نظر می‌رسد میکرونیدلینگ درمان موثری در کاهش چین و چروک، بهبود قوام و استحکام و جوانسازی پوست باشد و با توجه به هزینه پایین درمان و عوارض کم نسبت به سایر درمان‌ها نقش برجسته‌ای در این زمینه داشته باشد. همان‌طور که از مطالعات مشخص است تعداد دفعات و فواصل درمان در پژوهش‌های مختلف، متفاوت بوده و حتی در برخی از مطالعات درمان میکرونیدلینگ با یک ابزار درمانی دیگر یا ترکیب تاپیکال دیگر همراه شده است و تا حدودی اثرات مثبت میکرونیدلینگ را بیشتر نموده است. با این حال، در عمده مطالعات، میکرونیدلینگ به تنهایی نیز در کاهش چین و چروک و بهبود استحکام پوست تاثیر قابل ملاحظه ای داشته است.

محدودیت‌های این مطالعه عبارتند از: تنها بیماران زن وارد مطالعه شدند و تأثیر میکرونیدلینگ بر چروک‌های دور لب مردان بررسی نشد. حجم نمونه نسبتاً کوچک و نداشتن گروه کنترل باعث محدود شدن قابلیت تعمیم یافته‌ها شده است. به طور کلی، به نظر

می‌رسد که میکرونیدلینگ در بازسازی پوست صورت و گردن موثر است. یافتن تعداد بهینه جلسات درمان و فواصل جلسات، با مطالعه گروه‌های مختلف در یک کارازمایی بالینی دیگر که هر گروه تعداد متفاوتی از جلسات میکرونیدلینگ را در فواصل زمانی مختلف دریافت کنند، پیشنهاد می‌شود.

نتیجه‌گیری

سه جلسه میکرونیدلینگ انجام شده در فواصل ۲ هفته‌ای می‌تواند به طور قابل توجهی چین و چروک‌های دور لب را هم از نظر درماتولوژیست و هم از دیدگاه بیمار بهبود بخشد. مطالعات بیشتری با داشتن گروه کنترل، ارزیابی‌های هدفمند و تعدادی بیشتر از بیماران برای تأیید این یافته‌ها پیشنهاد می‌شود.

تشکر و قدردانی: صمیمانه از همکاری متعهدانه بیماران داوطلب و پرسنل کلینیک پوست بیمارستان الزهرا(س) اصفهان قدردانی می‌کنیم.

نقش نویسندگان: همه نویسندگان در نگارش اولیه مقاله یا بازنگری آن سهیم بودند و همه با تایید نهایی مقاله حاضر، مسئولیت دقت و صحت مطالب مندرج در آن را می‌پذیرند.

تضاد منافع: نویسندگان تصریح می‌کنند که هیچ گونه تضاد منافعی در مطالعه حاضر وجود ندارد.

منابع

1. Khavkin J, Ellis DA. Aging skin: histology, physiology, and pathology. Facial Plast Surg Clin North Am. 2011; 19(2):229-34. doi:10.1016/j.fsc.2011.04.003 PMid:21763983
2. Krutmann J, Bouloc A, Sore G, Bernard BA, Passeron T. The skin aging exposome. J Dermatol Sci. 2017; 85(3):152-61. doi:10.1016/j.jdermsci.2016.09.015PMid:27720464
3. Fabbrocini G, De Vita V, Pastore F, Annunziata MC, Cacciapuoti S, Monfrecola A, et al. Collagen induction therapy for the treatment of upper lip wrinkles. J Dermatolog Treat. 2012; 23(2):144-52. doi:10.3109/09546634.2010.544709PMid:21810012
4. Alster TS, Graham PM. Microneedling: a review and practical guide. Dermatologic Surg. 2018; 44 (3):397-404. doi:10.1097/DSS.0000000000001248 PMid:28796657
5. Zduńska K, Kołodziejczak A, Rotsztejn H. Is skin microneedling a good alternative method of various skin defects removal. Dermatol Ther. 2018; 31(6): e12714. doi:10.1111/dth.12714 PMid:30246914
6. Bonati LM, Epstein GK, Strugar TL. Microneedling in all skin types: a review. J Drugs Dermatol. 2017; 16(4):308-13.
7. Litchman G, Nair PA, Badri T, Kelly SE. Microneedling. 2017.
8. Doddaballapur S. Microneedling with dermaroller. J Cutan Aesthet Surg. 2009;2(2):110. doi:10.4103/0974-2077.58529 PMid:20808602 PMCid:PMC2918341
9. Singh A, Yadav S. Microneedling: Advances and widening horizons. Indian Dermatol Online J. 2016; 7(4):244. doi:10.4103/2229-5178.185468 PMid:27559496 PMCid:PMC4976400
10. Gowda A, Healey B, Ezaldein H, Merati M. A systematic review examining the potential adverse effects of microneedling. J Clin Aesthetic Dermatol. 2021; 14(1):45.
11. El-Domyati M, Abdel-Wahab H, Hossam A. Combining microneedling with other minimally invasive procedures for facial rejuvenation: a split-face comparative study. Int J Dermatol. 2018; 57 (11):1324-34. doi:10.1111/ijd.14172 PMid:30105816
12. El-Domyati M, Barakat M, Awad S, Medhat W, El-Fakahany H, Farag H. Multiple microneedling sessions for minimally invasive facial rejuvenation: an objective assessment. Int J Dermatol. 2015; 54 (12): 1361-9. doi:10.1111/ijd.12761 PMid:26096653
13. Alqam M, Wamsley CE, Hitchcock T, Jones BC, Akgul Y, Kenkel JM. Efficacy and tolerability of a microneedling device for treating wrinkles on the neck. Aesthetic Surg J. 2022; 42(10):1154-60. doi:10.1093/asj/sjac085 PMid:35397167 PMCid:PMC9472661
14. Ramaut L, Hoeksema H, Pirayesh A, Stillaert F, Monstrey S. Microneedling: Where do we stand now? A systematic review of the literature. J Plast Reconstructive Aesthet Surg. 2018; 71(1):1-14. doi:10.1016/j.bjps.2017.06.006 PMid:28690124
15. Wamsley CE, Kislevitz M, Barillas J, Basci D, Kandagatla V, Hitchcock T, et al. A single-center trial to evaluate the efficacy and tolerability of four microneedling treatments on fine lines and wrinkles of facial and neck skin in subjects with fitzpatrick skin types I-IV: an objective assessment using noninvasive devices and 0.33-mm microbiopsies. Aesthet Surg J. 2021; 41(11):NP1603-NP18. doi:10.1093/asj/sjab052 PMid:33656167
16. Ablon G. Safety and effectiveness of an automated microneedling device in improving the signs of aging skin. J Clin Aesthetic Dermatol. 2018; 11(8): 29.
17. Merati M, Woods C, Reznik N, Parker L. An assessment of microneedling with topical growth factors for facial skin rejuvenation: a randomized controlled trial. J Clin Aesthetic Dermatol. 2020; 13(11):22.
18. Hong JY, Kwon TR, Kim JH, Lee BC, Kim BJ. Prospective, preclinical comparison of the performance between radiofrequency microneedling and microneedling alone in reversing photoaged skin. J Cosmetic Dermatol. 2020; 19(5):1105-9. doi:10.1111/jocd.13116 PMid:31490628
19. Robati RM, Hamedani B, Namazi N, Niknejad N, Gheisari M. Efficacy of microneedling versus fractional Er: YAG laser in facial rejuvenation. J Cosmetic Dermatol. 2020; 19(6):1333-40. doi:10.1111/jocd.13440 PMid:32359018
20. Fabbrocini G, De Vita V, Di Costanzo L, Pastore F, Mauriello MC, Ambra M, et al. Skin needling in the treatment of the aging neck. Skinmed. 2011; 9(6): 347-51. doi:10.1155/2011/158241 PMid:22567235 PMCid:PMC3335478
21. Atiyeh BS, Abou Ghanem O, Chahine F. Microneedling: Percutaneous Collagen Induction (PCI) Therapy for Management of Scars and Photoaged Skin-Scientific Evidence and Review of the Literature. Aesthet Plastic Surg. 2021; 45(1):296-308. doi:10.1007/s00266-020-01927-4 PMid:32875437

How to Cite this Article:
Iraji F, Siadat A H, Mokhtari F, Hosseini M, Fatahinasab M. Impact of microneedling on reducing perioral wrinkles. Feyz Med Sci J. 2024; 28(1):42-47.doi: 10.48307/FMSJ.2024.28.1.42