گزارش یک مورد دوقلوی به هم چسبیده در کاشان

دکتر زیبا مسیبی *، دکتر زهره طبسی **، دکتر شهلا یوسف زاده **

خلاصه

سابقه و هدف: با توجه به نادر بودن تولد دوقلوهای به هم چسبیده و گزارشات انگشت شماری از تولد آنها در دنیا، هم‌چنین مرگ و میر بالای این دوقلوها، در این مقاله به معرفی یک مورد دوقلوی به هم چسبیده‌ایی که در تیرماه ۱۳۷۸ در زایشگاه شهید شبیه خوانی کاشان متولد شد، اقدام می‌گردد.

معرفی مورد: خانم ۲۸ ساله‌ایی در حاملگی سوم با سن حاملگی ۳۶ هفته و ۵ روز به طریق سزارین دو قلوهای به‌هم چسبیده‌ایی را به دنیا آورد. این دوقلوها دارای دو سر، دو گردن ، قفسه سینه‌ای که از قسمت تنزال به یکدیگر چسبندگی داشته، شکم، لگن و ژنیتالیای پسرانه مشترک بودند. مقعد بسته و فیستولی در ناحیه پرینه وجود داشت.

یک اندام فوقانی در طرف راست و یک اندام فوقانی در طرف چپ بدن و یک جفت اندام فوقانی دیگری که انگشتان آن کاملاً به یکدیگر چسبندگی داشته در وسط بدن این دوقلوها قرار گرفته بود. اندام تحتانی یک جفت و کاملاً سالم بودند.

این دوقلوها ۲۰ ساعت پس از تولد به علت نارسایی قلبی - تنفسی و آنومالی‌های موجود (هیپوپلازی ریه) فوت کردند.

نتیجه گیری: نه تنها تولد دوقلوهای به هم چسبیده‌ایی که تنها قسمتی از بدن آنها تقسیم شده باشد بسیار نادر است بلکه پسر بودن مورد معرفی شده به نوبه خود پدیده نادر دیگری به حساب می‌آید. مرگ دوقلوها در ۲۴ ساعت اول زندگی می‌تواند به علت آنومالی‌های مادرزادی باشد.

واژگان کلیدی : دوقلوهای به هم چسبیده، دوقلوهای سیامی

* دانشگاه علوم پزشکی و خدمات بهداشتی ـ درمانی کاشان ، گروه کودکان

** دانشگاه علوم پزشکی و خدمات بهداشتی ، درمانی کاشان ، گروه زنان و زایمان

مقدمه

شیوع تولد دوقلوهای به هم چسبیده(دوقلوهای سیامی) بین ۱ در ۲۵۰۰۰ تا ۱ در ۱۰۰۰۰۰ تولد و یا به عبارت دیگر ۱ مورد از هر ۶۰۰ تولد دوقلویی ذکر شده است (۱،۲،۳).

چنان چه هریک از دوقلوهای به هم چسبیده کامل باشد مکان‌های شایعی که ممکن است اتصال در آن قسمت صورت گیرد عبارتند از : قدام (توراکوپاگوس ۴۰ درصد) ، شکم (امفالوپاگوس ۳۴ درصد) ، خلف (پیوپاگوس ۱۸ درصد)، ایسکیوم (ایسکیوپاگوس ۶ درصد) و سر (کرانیوپاگوس ۲ درصد) (۶،۵،۴،۳،۲).

امّا انواع دوقلوهای به هم چسبیده‌ایی که تنها قسمتی از بدن آنها تقسیم شده است بسیار نادرند و تنها گزارش‌های انگشت‌شماری از تولداین نوزادان وجود دارد.

در اغلب موارد جنس دوقلوهای به هم چسبیده دختر می‌باشد (۳). تعدادی از این دوقلوها به صورت مرده به دنیا می‌آیند و بسیاری از آنها هم که زنده متولد می‌شوند، نارس هستند . ۳۵ درصد از این دوقلوها نیز تنها برای یک روز زنده می‌مانند (۲). با توجه به وجود آنومالی‌های مادرزادی در حاملگی‌های منوزیگوت و دوقلوهای به هم چسبیده (۳) که می‌تواند علت مرگ جنین باشد اقدامات لازم در جهت تشخیص آنومالی‌ها و تصحیح جراحی آن باید در راس اقدامات درمانی قرار گیرد.

با توجه‌به نادر بودن تولد این نوع دوقلوها به معرفی دوقلوهای‌به‌هم چسبیده‌ایی‌که در تیرماه ۱۳۷۸ در زایشگاه شهید شبیه‌خوانی کاشان متولد گردیدند، پرداخته می‌شود.

معرفی

مادر ۲۸ ساله ساکن کاشان با سن حاملگی ۳۶ هفته و ۵ روز به علت حاملگی دوقلویی تحت عمل سزارین تکراری قرار گرفت و دوقلوهای به هم چسبیده‌ایی به وزن ۴ کیلوگرم با جفتی واحد که اندازه‌ایی متناسب با جنین داشت همراه با بندنافی که اتصال آن Velamentous بود به دنیا آورده است. این حاملگی سومین حاملگی مادر بود. حاملگی اول منجر به تولد پسری سالم به طریقه واژینال و حاملگی دوم منجر به تولد دوقلوی سالم (یک پسر و یک دختر) با سزارین می‌گردد.

در حاملگی اخیر تنها نکات مثبت موجود در سابقه مادر، وجود تب و لرز در سن ۵ ماهگی که با مصرف آموکسی سیلین و آمپول پنی‌سیلن بهبود یافته، هم‌چنین از ۵ ماهگی به بعد خون‌ریزی‌های متناوبی وجود داشته که با استراحت و بدون درمان خاصی مرتفع شده است.

ما در علاوه بر مصرف مولتی ویتامین ، قرص آهن، قرص کلسیم در طول دوران بارداری به علت سردردهای میگرنی گاهی از استامینوفن معمولی و کدیینه استفاده می‌کرده و به علت ترشحات ژنیتالیا پماد موضعی کلوتریمازول نیز دریافت داشته است. مادر دارای سابقه مصرف سیگار یا سایر مواد مخدر نمی‌باشد.

بین والدین نسبت خانوادگی (پسرعمه، دختر دایی) وجود دارد. در سونوگرافی‌هایی که ضمن مراقبت‌های پره‌ناتال در سه ماهه دوم و سوم حاملگی به عمل آمده یک بار تشخیص یک قلویی با یک ضربان قلب و برای بار دوم حاملگی دوقلویی با دو ضربان قلب و جفت سرراهی گزارش شده بود که متاسفانه ماهیت به هم چسبیده بودن دوقلوها در آن زمان مشخص نگردیده است.

دوقلوهای به هم چسبیده که با آپگار دقیقه اول ۳ متولد شده‌اند پس از انجام عملیات احیا با آپگار دقیقه پنجم ۹ به علت‌دیسترس تنفسی به بخش نوزادان زایشگاه شهید شبیه خوانی منتقل و تحت درمان قرار گرفتند.

در معاینه دوقلوها دارای دو سر، دو گردن، قفسه سینه‌ایی که از قسمت ننزال به یکدیگر چسبندگی داشت. یک جفت اندام فوقانی در طرفین بدن و یک جفت اندام فوقانی با انگشتانی که به یکدیگر چسبندگی داشتند در بین

بدن قرار گرفته بود. شکم، لگن و ژنیتالیای مشترک پسرانه، آنوس بسته همراه با دفع مختصر مکونیوم به علت وجود فیستول بین پرینه و روده ، یک جفت اندام تحتانی سالم از سایر یافته‌های معاینه بودند (تصاویر ۴،۳،۲،۱).

تصویر ۱ـ دو سر ، دو گردن ،چسبندگی قفسه سینه به هم، شکم، لگن ، اندام تحتانی مشترک

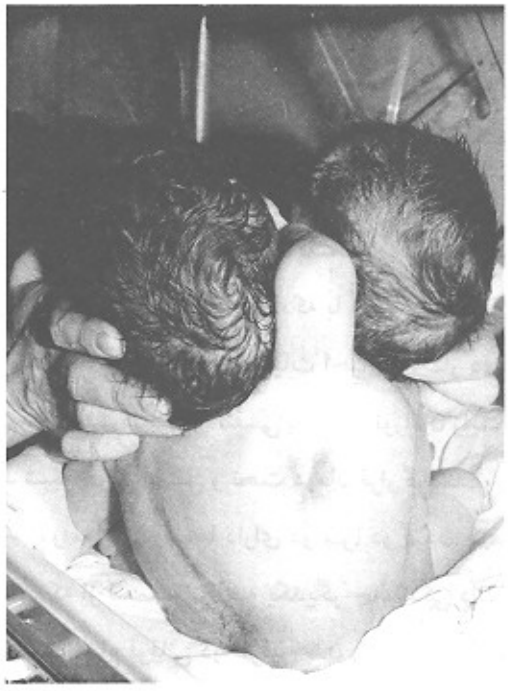

تصویر ۲ـ یک جفت اندام فوقانی مشترک بین بدون دوقلوها

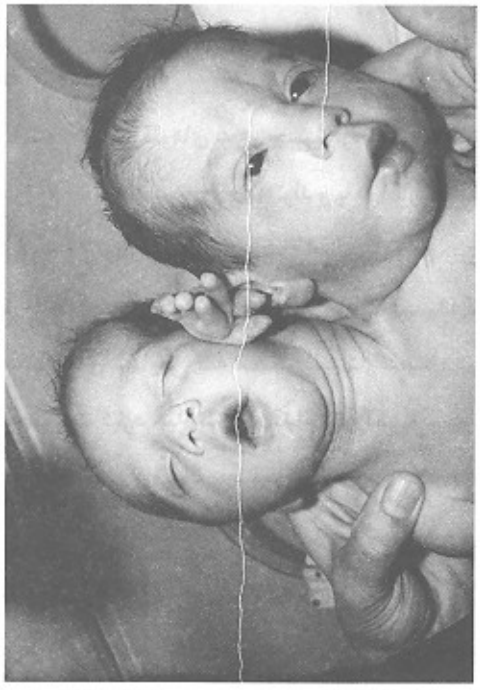

تصویر ۳ـ انگشتان به هم چسبیده در اندام فوقانی مشترک

تصویر ۴ـ ژنیتالیانی پسرانه

دو صدای قلب به صورت مجزا وجود داشت و در سمع ریه‌ها صداهای تنفسی طبیعی و مختصر رال در ریه‌ها به گوش می‌رسید.

در بررسی رادیولوژیکی که به صورت بادی گرام انجام شد دو سیستم اسکلتی و مهره‌ایی جداگانه و کاملاً

طبیعی همراه با سه استخوان ایلئوم و دو استخوان ایسکیوم در لگن مشاهده می‌شد. هم‌چنین ریه‌ها در یکی از دوقلوها هیپوپلاستیک بود (تصویر ۵).

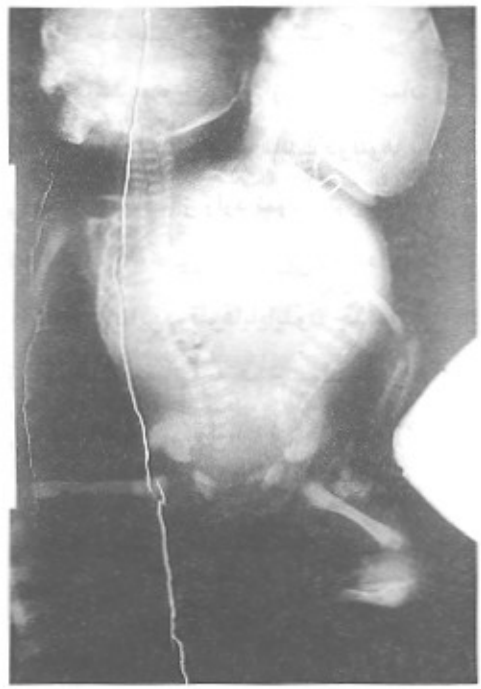

تصویر ۵ـ بادی‌گرام دوقلوها، سیستم استخوانی و مهره‌ایی جداگانه، لگن مشترک با سه استخوان ایلئوم و دو استخوان ایسکیوم

به علت حال عمومی نامساعد دوقلوها اقدامات تشخیصی بیشتری از جمله انجام اکوکاردیوگرافی جهت رد مشکلات مادرزادی قلبی، سونوگرافی شکم امکان‌پذیر نشد.

دوقلوها پس از حدود ۲۰ ساعت به علت نارسایی قلبی تنفسی ، آپنه‌های مکرر و احتمال وجود آنومالی‌های دیگر علاوه بر هیپوپلازی ریه (مانند آنومالی قلبی علی‌رغم شنیده شدن دو صدای قلب مجزا) فوت نمودند که با توجه به عدم رضایت والدین برای اتوپسی ، اقدام به این امر میسر نگردید.

بحث

بروز آنومالی‌های مادرزادی در دوقلوهای منوزیگوت بیش از دوقلوهای دی زیگوت بوده که بسیاری از آنها در ارتباط با اختلالات ساختمانی است که در آنها دیده می‌شود (۲،۳) امّا یک اختلال ساختمانی خاصی که در دوقلوهای منوزیگوت منوآمنیوتیک دیده می‌شود به هم چسبیدن دوقلوها است که علت آن نیز جدا نگردیدن کامل توده سلولی داخلی یا صفحه رویانی در هفته دوم (۱۶-۱۳ روز بعد از اوولاسیون) می‌باشد (۲،۶).

انواع دوقلوهای به هم چسبیده‌ایی که تنها قسمتی از بدن آنها تقسیم شده است بسیار نادر هستند. هنگامی که تنها قسمتی از بدن تقسیم گردیده، اتصال دو جنین بیشتر از طرفین می‌باشد. تقسیم ناکامل صفحه رویانی ممکن است در یک یا هر دو قطب شروع می‌شود و دو سر ، دو ، سه یا چهار دست و نیز دو ، سه یا چهار پا و یا ترکیبی از حالات مذکور را ایجاد کند (۶).

دوقلوی معرفی شده موردی است که تقسیم تنها در قسمت فوقانی جنین و در ناحیه سر و گردن و شانه بوده و بقیه قسمت‌های بدن مشترک است.

گزارش مشابهی از Gardeil و همکاران در سال ۱۹۹۸ وجود دارد که حاملگی سه قلویی بوده با یک جنین سالم و یک دوقلوی به هم چسبیده از ناحیه سینه تا لگن که دارای دو قلب جداگانه، ژنیتالیای مشترک مونث و یک لگن مشترک بودند. یکی از قلب‌ها طبیعی و دیگری به صورت تک حفره‌ایی و چسبندگی شدید کبد و سیستم گوارشی وجود داشته و دوقلوها یک ساعت پس از تولد فوت نموده‌اند (۷). گزارش دیگری از Vanderzon و همکاران در سال ۱۹۹۸ منتشر شده که دوقلوهای به هم چسبیده‌ای را با دو سر، دو ستون فقرات ، استخوان لگن مشترک تحت عنوان Dicephalus Tetrabrachuis یا Para pagus معرفی نمود (۸) که تشابهاتی با مورد معرفی شده دارد. هم چنین Melikoglu و همکاران در سال ۱۹۹۷ دوقلوی به هم چسبیده از نوع Thoraco omphalo ischiopagus را ذکر نموده‌اند که پس از تولد به علت مشکلات تنفسی علی‌رغم استفاده از تهویه مکانیکی فوت

نمود که در بررسی‌های به عمل آمده مشخص گردید که جنین‌ها تنها یک حفره پریکارد مشترک ، هرنی بوخ دالگ دیافراگم و هیپوپلازی بطن چپ داشتند (۹).

دوقلوهای به هم چسبیده معرفی شده ژنیتالیای پسرانه داشتند، در حالی که در اغلب موارد ۸۰-۷۰ درصد جنس دوقلوهای به هم چسبیده دختر می‌باشند (۳).

در سونوگرافی‌های به عمل آمده در سه ماهه دوم و سوم حاملگی یک بار دوقلوها به عنوان یک قلو و بار دیگر به عنوان دوقلوهایی با دو ضربان قلب و جفت سرراهی گزارش شده‌اند و ماهیت به هم چسبیده بودن آنها در آن زمان مشخص نگردیده است، حال آن که تشخیص دوقلوهای به هم چسبیده در هفته ۱۲ حاملگی با سونوگرافی (۳،۶) و در صورت استفاده از فیتوسکوپ حتی در هفته دهم بارداری نیز امکان پذیر می‌باشد (۱۰).

مورد معرفی شده که با سن حاملگی ۳۶ هفته و ۵ روز متولد گردیده نارس محسوب می‌شود. ۴۰ درصد دوقلوهای به هم چسبیده مرده به دنیا می‌آیند و بسیاری از آنهایی که زنده متولد می‌شوند نارس هستند (۲).

دوقلوهای به هم چسبیده کاشانی پس از حدود ۲۰ ساعت از تولد به علت نارسایی قلبی تنفسی ، آپنه‌های مکرر، هیپوپلازی ریه و احتمال وجود سایر آنومالی‌های مادرزادی دیگر (قلبی) فوت نمودند. ۳۵ درصد از این دوقلوها تنها برای یک روز زنده می‌مانند (۲).

چنان چه جنین مرده یا شانس کمی برای زنده ماندن داشته باشد بهترین روش زایمانی، زایمان واژینال است امّا چنان چه شانس زنده ماندن دوقلوها بالا باشد و یا گاهی برای اجتناب از وارد نمودن تروما به مادر بهتر است که زایمان را به صورت سزارین انجام داد (۲،۳).

زنده ماندن این دوقلوها با یا بدون جداسازی جراحی به محل آناتومیک که آنها به هم چسبیده‌اند و به اعضای حیاتی که بین آنها مشترک است بستگی دارد (۲،۶).

به طور خلاصه نه تنها مورد معرفی شده در زمره گزارش‌های نادر تولد دوقلوهای به هم چسبیده بود که تنها قسمتی از بدن آنها تقسیم شده بلکه وجود گزارش‌های مشابه با مورد معرفی گردیده می‌تواند نشان دهنده یک واقعه مشترک نادر در بین همه موارد باشد که گاهی اتفاق می‌افتد و نیاز به تحقیقات بیشتری دارد.

وجود آنومالی‌های مادرزادی همراه می‌تواند از علل مرگ و میر ۲۴ ساعت اول این دوقلوها باشد.

References:

1. Fanaroff A. Neonatal perinatal medicine of the fetus and infant. fifth edition. St Louis: Mosby; 1992: 225-226.
2. Skupski DW. Chevenal F. Multiple gestation pregnancies. In: Spitzer A (Ed). Intensive care of the fetus neonate. first edition. St Louis: Mosby; 1996: 315-325.
3. Revenis M. Johnson L. Multiple gestations. In: Gordon A (Ed). Neonatology pathophysiology and management of the newborn. fourth edition. Philadelphia: Lippincott; 1994: 417-424.
۴- امامی ح . جنین شناسی . چاپ اول . تهران : مرکز نشر دانشگاهی ؛ ۱۳۶۵: ۱۳۸-۱۳۳.

۵- سلطانی نسب ر. گرجی ف. جنین شناسی انسان . چاپ هفتم. تهران : موسسه انتشارات جهاد دانشگاهی (ماجد)؛ ۱۳۷۲؛ ۱۴۶-۱۳۸.

6. Cunningham FG. MacDonald P. Williams Obstetrics. 20th ed. Stamford: Appleton & Lagne; 1997: 38.

7. Gardeil F. Greene R. Conjoined Twins in a triplet pregnancy. Obstet Gynecol. 1998; 92: 716.

8. Vanderzon DM. Partlow GD. Parapagus conjoined twin, Holstein Calf. Anat Rec. 1998; 251: 60-65.

9. Melikoglu M. Aslan A. A case of thoraco omphalo ischio pagus conjoined twin. J Pediat Surg. 1997; 32: 656-658.

10. Yin CS. Chen WH. Transcervical embryos copic diagnosis of conjoined twins in a ten - week missed abortion. Prenat Diagn. 1998; 18: 626-628.