Case Report

Pyogenic granuloma in a child: A case report

Daneshyar F, Golshani Sh*

Department of Pediatric Dentistry, Hamadan University of Medical Sciences, Hamadan, I.R. Iran.

Received: 2022/12/21 | Accepted: 2023/06/19

Abstract:

Background: Oral pyogenic granuloma is a common and non-neoplastic disease. This vascular tumor has no specific cause and is attributed to various factors such as trauma, viruses such as HSV-1, hormonal changes, and other factors such as teething or medication. It is clinically painless and tends to bleed. The lesion is mostly red in color and rarely may be associated with periodontal abscess and bone loss.
Case report: A 7-year-old girl with a painless gingival lesion that has been growing slowly in the last two months is examined.
Conclusion: To definitively diagnose such lesions, a biopsy is needed. The treatment is usually surgical excision, but recently the use of lasers has become common in the treatment of soft tissue lesions.

Keywords: Benign gingival diseases, Gingival lesions, Pyogenic granuloma

***Corresponding Author**
Email: sh.golshani17773@gmail.com
Tel: 0098 919 385 4020
Fax: 0098

Conflict of Interests: ***No***

Feyz, Journal of Kashan University of Medical Sciences, August, 2023; Vol. 27, No 3, Pages 355-359

Please cite this article as: Daneshyar F, Golshani Sh. Pyogenic granuloma in a child: A case report. ***Feyz*** 2023; 27(3): 355-59.

پایوژنیک گرانولوما در یک کودک: گزارش موردی

فهیمه دانشیار[۱]، شقایق گلشنی[۲*]

خلاصه:

سابقه و هدف: گرانولوم پایوژنیک دهان یک بیماری شایع و غیرنئوپلاستیک است. این تومور عروقی علت مشخصی ندارد و به عوامل مختلفی مانند تروما، ویروس‌هایی مانند HSV-1، تغییرات هورمونی و همچنین عوامل دیگر مانند رویش دندان یا دارو نسبت داده می‌شود. از نظر بالینی بدون درد است و تمایل به خونریزی دارد. ضایعه اکثراً به رنگ قرمز و به ندرت ممکن است همراه با آبسه پریودنتال و تحلیل استخوان باشد.

معرفی بیمار: دختری ۷ ساله با ضایعه بدون درد لثه‌ای که در دو ماه گذشته به آرامی رشد داشته بررسی می‌شود.

نتیجه گیری: برای تشخیص قطعی چنین ضایعاتی نیاز به بیوپسی است. درمان آن معمولاً برداشتن با جراحی است اما اخیراً استفاده از لیزر در درمان ضایعات بافت نرم مرسوم شده است.

واژگانکلیدی: بیماری‌های خوش خیم لثه، ضایعات لثه، گرانولوم پیوژنیک

دوماه‌نامه علمی - پژوهشی فیض، دوره بیست و هفتم، شماره ۳، مرداد-شهریور ۱۴۰۲، صفحات ۳۵۹-۳۵۵

مقدمه

ضایعات مربوط به بافت نرم حفره دهان اغلب از نظر تشخیصی چالش‌برانگیز هستند چرا که می‌توانند توسط طیف گسترده‌ای از بیماری‌های پاتولوژیک ایجاد شوند. این ضایعات ممکن است در اثر نئوپلاسم‌ها، التهاب، کیست‌ها، نقص‌های رشدی یا بسیاری از انواع ساختارهای آناتومیکی طبیعی ایجاد شوند [۱]. در سال ۱۸۹۷ پونست و دور برای اولین بار این ضایعه را توصیف کردند. اصطلاح «پایوژنیک گرانولوم» یا «گرانولوما پیوژنیکوم» توسط هارتزل در سال ۱۹۰۴ معرفی شد. جامعه علمی معتقد است که اصطلاح «گرانولوما» یک نام اشتباه است، زیرا این ضایعه با چرک همراه نیست و تصویر بافتی متفاوتی دارد. در نقاط مختلف بدن مانند پوست، چشم‌ها و دهان ظاهر می‌شود. نوع دهانی آن که بسیار شایع است، عمدتاً در لثه (۷۵ درصد) اتفاق می‌افتد و به عنوان محل خارج لثه در لب، زبان، مخاط باکال و کام بروز می‌کند [۲]. گرانولوم پیوژنیک یک ضایعه خوش خیم تومور مانند است که پوست و مخاط دهان را تحت تاثیر قرار می‌دهد [۳]. از نظر بالینی یک توده نرم نودولار است که ممکن است سطحی صاف یا لوبوله با یا بدون پایه داشته باشد. رنگ ضایعه از قرمز مایل به بنفش تا صورتی متغیر است. بدون درد است و ممکن است در نتیجه عروق خونی زیاد، خونریزی کند [۴]. مطالعات و تجربه بالینی ثابت کرده که پایوژنیک گرانولوما، واکنش به تحریک موضعی و ضربه است. گروهی از عوامل مانند بلوغ، بارداری، ویروس‌ها مثل HSV-1، جرم دندانی، آسیب به دندان شیری، رویش دندان‌های دائمی، تحریک مزمن ناشی از افتادن دندان شیری، ترمیم ناقص در ناحیه ضایعه، التهاب لثه، پریودنتیت، هورمون‌ها، داروها (سیکلوسپورین، لامیوودین، ایندیناویر، ایزوترتینوئین، دوستاکسل)، مهارکننده‌های گیرنده فاکتور رشد اپیدرمی (EGFR) و ضد سرطان عواملی مانند آنالوگ‌های پیریمیدین، تاکسان‌ها، مهارکننده تیروزین کیناز و مهارکننده‌های فیبروسارکوم تسریع شده (BRAF) و سرکوب کننده‌های ایمنی مانند فاکتور نکروز توموری آلفا (TNF-alpha) و مولکول هدف راپامایسین در پستانداران (mTOR)، گیر کردن غذا و تروما در نتیجه تکنیک مسواک زدن اشتباه می‌توانند به عنوان محرک در ایجاد این ضایعه عمل کنند [۲]. یکی از مهم‌ترین عوامل مستعدکننده این ضایعه، بلوغ و بارداری است که وجه اشتراک آنها افزایش هورمون های جنسی است. پایوژنیک گرانولوما در دوران بارداری، ۵ درصد از زنان را درگیر می‌کند و تمایل بیشتری به لثه قدامی فک بالا و همچنین تشکیل استخوان جدید دارد. در بیشتر موارد، زمانی که زن در اواخر سه ماهه اول بارداری است، به دلیل سطوح بالای پروژسترون و بهداشت نامناسب دهان و دندان تظاهر می‌کند و پس از زایمان پسرفت می‌نماید [۲]. اگرچه پایوژنیک گرانولوما ممکن است در هر سنی ظاهر شود، ۶۰ درصد موارد در سنین ۱۰ تا ۴۰ سالگی مشاهده می‌شود. میزان بروز در دهه سوم زندگی به اوج خود می‌رسد و در کودکان و نوجوانان بیشتر شایع است. زنان به دلیل

۱. استادیار، بخش دندانپزشکی کودکان، دانشگاه علوم پزشکی همدان، همدان، ایران

۲. دستیار دندانپزشکی کودکان، بخش دندانپزشکی کودکان، دانشگاه علوم پزشکی همدان، همدان، ایران

* نشانی نویسنده مسؤول:

همدان، چهارراه پژوهش، خیابان شهید فهمیده، بخش دندانپزشکی کودکان دانشگاه علوم پزشکی همدان

تلفن: ۰۹۱۹۳۸۵۴۰۲۰ دورنویس: ۰۸۱۳۸۳۸۰۵۰۹

پست الکترونیک: Sh.golshani17773@gmail.com

تاریخ دریافت: ۱۴۰۱/۹/۳۰ تاریخ پذیرش نهایی: ۱۴۰۲/۳/۲۹

افزایش سطح هورمون‌های در گردش یعنی استروژن و پروژسترون دو برابر بیشتر از مردان در معرض ابتلا هستند [۵]. به خاطر چالش‌برانگیز بودن تشخیص ضایعه، بررسی هیستوپاتولوژیک تشخیص نهایی را تایید می‌کند [۴]. برداشتن جراحی ضایعه، درمان انتخابی است. پس از برداشتن جراحی ضایعات لثه، کورتاژ عمیق بافت زیرین برای جلوگیری از عود توصیه می‌شود. برداشتن جراحی را می‌توان با استفاده از لیزر با مزیت بدون درد بودن و حداقل از دست دادن خون انجام داد [۶]. در مطالعه حاضر به دلیل رنگ ضایعه و اثر تحلیلی آن بر استخوان مجاور، تشخیص اولیه، گرانولوم محیطی سلول ژانت در نظر گرفته شد اما بعد از بررسی پاتولوژیک، همانژیوم عروقی لبوله یا همان پایوژنیک گرانولوما تشخیص داده شد. با توجه به شیوع بالای پایوژنیک گرانولوما و عدم به کارگیری لیزر در درمان این بیماری بر آن شدیم تا روند تشخیص و درمان بیمار را ارائه دهیم.

گزارش مورد

مطالعه حاضر گزارش موردی از گرانولوم پیوژنیک واقع در لثه بین دندان کانین شیری و پره مولر اول سمت راست ماگزیلا را در یک دختر ۷ ساله با تعداد زیادی پوسیدگی دندانی و بهداشت دهانی ضعیف ارائه می‌دهد. ضایعه در بافت نرم، متورم، لوبولار، به رنگ قرمز تیره تا ارغوانی متمایل به قرمز و پایه‌دار که والدین بیمار را به بخش کودکان دانشکده دندانپزشکی همدان سوق داده بود در شکل ۱ آمده است. ضایعه در دو ماه گذشته تا این حد رشد کرده و بدون درد است. بعد از بررسی رادیوگرافیک و مقایسه تصاویر که به فاصله دو ماه تهیه شده‌اند (شکل ۲)، متوجه تحلیل استخوان در محل ضایعه و جابه جایی دیستالی دندان پره مولر اول در سمت راست فک بالا شدیم. پس از مشاوره با جراح فک و صورت، جلسه‌ای برای برداشت ضایعه جهت درمان و با هدف اصلی جلوگیری از عود آن در آینده ترتیب داده شد. با استفاده از لیزر Er,Cr:YSGG (شکل ۳) و بدون بی‌حسی موضعی با موفقیت در قالب بیوپسی اکسیژنال ضایعه با ابعاد ۰/۵×۰/۵×۱ سانتیمتر برداشته شد و همان‌طور که در شکل ۴ قابل مشاهده است اثری از خونریزی وجود نداشت و بخیه نشد. ضایعه برای بررسی پاتولوژیک ارسال و طبق جواب پاتولوژی ضایعه پایوژنیک گرانولوما تشخیص داده شد (شکل ۵). در بررسی مشاهدات میکروسکوپی از برش‌های متعدد تهیه شده از نمونه ارسالی، مقاطعی از بافت پولیپوئید مشاهده شد که توسط پوشش اسکواموس مطبق مفروش گردیده و در برخی کانون‌ها سطوح زخمی یافت شد. در استرومای زیرین وجود عروق با کالیبر کاپیلاری مشاهده گردید که توسط باندهای فیبروتیک به ندول‌های متعدد تقسیم شده بود. شواهدی از تغییرات دیسپلاستیک، نئوپلاستیک و گرانولوم مشاهده نشد. در نهایت برای جلوگیری از عود ضایعه به رعایت بهداشت دهان و دندان و ترمیم پوسیدگی‌های دندانی تاکید شد و شیوه صحیح مسواک زدن و استفاده از نخ دندان به بیمار آموزش داده شد.

شکل ۱- نمای داخل دهانی ضایعه

شکل ۲- نمای رادیوگرافیک ضایعه، به تحلیل استخوان بین دندان‌های c و 4 در سمت راست فک بالا دقت کنید

شکل ۳- نمای داخل دهانی پس از بیوپسی اکسیژنال ضایعه به واسطه لیزر

شکل ۴- دستگاه لیزر Er,Cr:YSGG

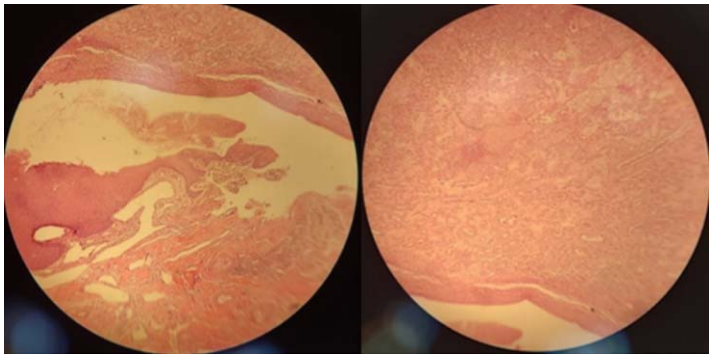

شکل ۵- نمای پاتولوژی حاصل از بیوپسی اکسیژنال ضایعه پایوژنیک گرانولوما

بحث

گرانولوم‌های پیوژنیک حاصل رشد خوش‌خیم رگ‌های خونی هستند که معمولاً در جمعیت کودکان دیده می‌شوند [۷]. این ضایعات اغلب به دلیل خونریزی‌های مکرر حتی با کمترین ضربه، منبع نگرانی هستند [۸]. اما در مورد بیمار حاضر، سابقه‌ای از خونریزی ذکر نشد. این بیماری در سه مرحله پیشرفت می‌کند: فاز سلولی، فاز مویرگی/فاز عروقی و فاز تکاملی. مرحله تکاملی بهبود ضایعه را نشان می‌دهد و با فیبروز گسترده در بافت همبند مشخص می‌شود [۶]. با توجه به وضعیت بالینی ضایعه مورد مطالعه، پیش‌بینی می‌شود با فاز عروقی رو به رو باشیم. تشخیص افتراقی گرانولوم پیوژنیک شامل گرانولوم محیطی سلول ژانت، فیبروما استخوانی شونده محیطی، فیبروما، فیبروما ادنتوژنیک محیطی، همانژیوم و گرانولوم معمولی است [۵] بنابراین، تشخیص‌های افتراقی متعددی برای PG وجود دارد و از این منظر انجام بیوپسی در تشخیص قطعی، حیاتی است [۹]. قبل از تشخیص نهایی توسط پاتولوژی لیست تشخیص‌های افتراقی ضایعه مورد مطالعه شامل ۱.گرانولوم

محیطی سلول ژانت، ۲.پایوژنیک گرانولوما و ۳. فیبروما بود که بعد از بررسی پاتولوژی، تشخیص پایوژنیک گرانولوما تایید شد. دلیل ما برای مطرح کردن گرانولوم محیطی سلول ژانت به عنوان اولین تشخیص افتراقی تحلیل استخوان ناحیه بین دندانی بود. برداشتن کامل ضایعه با یک تیغ جراحی به همراه کورتاژ کامل ناحیه (به دلیل منشاء آن از سلول های لیگامان پریودنتال) برای جلوگیری از عود، روش درمانی مرسوم برای PG دهانی محسوب می‌شود. امروزه روش های غیرتهاجمی محافظه کارانه گزینه‌های درمانی مورد توجه بیماران هستند [۹] و عبارتند از کرایوسرجری، کوتریزاسیون با نیترات نقره، اسکلروتراپی، و لیزر [۱۰]. گرانولوم پیوژنیک به دنبال برداشتن ساده با نرخ نسبتاً بالا عود می‌کند، همچنین عود می‌تواند به دنبال ناتوانی در ریشه‌کن کردن عامل ایجادکننده یا آسیب مجدد به منطقه اتفاق بیفتد [۴]. برداشتن جراحی مرسوم چنین ضایعه‌ای ممکن است همراه با عوارض متعددی مانند خونریزی حین عمل و طولانی شدن مدت ترمیم زخم باشد. در بیماران کم سن مدیریت رفتاری بسیار مهم است. در این ضایعات دهانی درمان جراحی به وسیله لیزر می‌تواند سریع، بدون درد، آسپتیک، با حداقل خونریزی، بدون نیاز به بخیه و با درد یا ناراحتی کمتر انجام شود در حالی که روند التیام را تسریع می‌کند [۱۰]. از این رو در درمان گرانولوم پیوژنیک کودکان، لیزر می‌تواند به عنوان یک ابزار درمانی جایگزین مطرح باشد. ما نیز در مطالعه حاضر از لیزر Er,Cr:YSGG برای برداشت ضایعه کمک گرفتیم و بدون بی‌حسی، پروسه درمانی را انجام دادیم. در پایان درمان، بیمار شکایتی از درد، ناراحتی و خونریزی نداشت و نیازی به بخیه نبود.

نتیجه گیری

با معاینات منظم دندانپزشکی ضایعات موجود در دهان به موقع تشخیص و درمان خواهند شد. ضایعات تحریکی لثه مانند پایوژنیک گرانولوما ناشی از تحریک موضعی می‌باشند از این رو به جهت پیشگیری از بروز این ضایعات، رعایت بهداشت دهانی و ترمیم پوسیدگی‌های دندانی از اهمیت بالایی برخوردار هستند.

تشکر و قدردانی

با تشکر از همکاری اساتید بخش جراحی فک و صورت دانشکده دندانپزشکی همدان که ما را در درمان این بیمار یاری رسان بودند. از والدین بیمار نیز که ما را در پروسه درمان همراهی نمودند تشکر می‌کنیم. این مطالعه در کمیته اخلاق در پژوهش دانشگاه علوم پزشکی همدان به شماره IR.UMSHA.REC.1401.822 به تصویب رسیده است. هیچ تعارض منافعی در ارسال یا انتشار این مقاله از جانب نویسندگان وجود ندارد.

References:

[1] McKinney SL, Lukes SM. Dentigerous cyst in a young child: a case report. ***Canadian J Dental Hygiene*** 2021; 55(3): 177.

[2] Georgoulis A, Zarenti S, Anastasopoulos M, Doufexi AE. Pyogenic Granuloma: A Literature Review and a Case Report. ***Eur J Dental Oral Health*** 2022; 3(3): 1-4.

[3] Paulindraraj S, Solomon N, Narayan M, Priya S. Unusual Presentation of Pyogenic Granuloma on the Buccal Mucosa in a 9-Year-Old Girl–A Case Report. ***Annals Romanian Society Cell Biol*** 2021: 18878-86.

[4] El Sayed NM, Anwar SK. Sclerotherapy as treatment modality for oral pyogenic granuloma randomized controlled clinical trial. ***Alexandria Dental J*** 2022; 47(3): 49-53.

[5] Sruthi VG, Harish-Kumar VV. Laser excision of pyogenic granuloma: a case report. J Ind Dent Assoc Kochi [Internet]. 2021; 3(1): 27-31.

[6] Nemade SV, Shinde KJ. Pyogenic Granuloma. InGranulomatous diseases in Otorhinolaryngology, Head and Neck 2021 (pp. 283-287). Springer, Singapore.

[7] Gaw CE, Treat JR, Friedlaender EY, Del Pizzo J. Management of Bleeding Pyogenic Granulomas in Acute Care Settings. ***J Emergency Med*** 2022; 63(3): 339-47.

[8] Patra AC, Sil A, Ahmed SS, Rahaman S, Mondal N, Roy S, Datta A, Kaliyadan F, Panda S, Setia MS, Dogra S. Effectiveness and safety of 0.5% timolol solution in the treatment of pyogenic granuloma: A randomized, double-blind and placebo-controlled study. ***Indian J Dermatol Venereol Leprol*** 2022; 88(4): 500-8.

[9] Anwar SK, Edward SN, ELSayed NM. Diode laser versus sclerotherapy: bloodless approaches in the treatment of oral pyogenic granuloma (randomised controlled clinical trial). ***Odontology*** 2022: 1-1.

[10] Jindal MK. Diode Laser as Minimal Invasive Treatment Modality for Oral Pyogenic Granuloma in a Pediatric Patient: A Case Report. ***J Pediatr*** 2021; 7(3): 178-83.