بررسی بافت شناسی استخوان قلبی در گوسفند

دکتر اکرم ابوالحسن زاده *، دکتر رضا ماستری فراهانی *، دکتر استپان الکسانیان **

خلاصه

سابقه و هدف: به منظور بافت‌شناسی استخوان قلبی، این تحقیق بر روی نمونه‌هایی از آن در بخش آناتومی دانشکده پزشکی و دندانپزشکی دانشگاه علوم پزشکی شهید بهشتی طی سال ۱۳۷۷ انجام گرفت.

مواد و روشها: پژوهش حاضر با روش توصیفی صورت پذیرفت. پنج نمونه استخوان قلبی از قلب گوسفندان تهیه شد و درون محلول فرمالین ثابت گردید. سپس بر روی آنها به وسیله اسید فرمیک عمل دکلسیفیکاسیون انجام گرفت. نمونه‌های آب‌گیری شده شفاف گردیدند و در پارافین قالب گیری شدند. سپس برش‌هایی که به ضخامت ۵ میکرونی تهیه گردیده بودند به روش هماتوکسیلین ائوزین رنگ آمیزی شدند.

یافته‌ها: هر ۵ نمونه از استخوان قلبی دارای ساختمان غضروفی و استخوانی بودند. غضروف از نوع شفاف و استخوان از نوع اسفنجی می‌باشد. فضاهای مرکزی استخوان حاوی مغز استخوان بوده و در آن سلول‌های خون‌ساز و مگاکاریوسیت وجود داشت.

نتیجه گیری: استخوان‌های قلبی مورد بررسی دارای فعالیت خون‌سازی بودند و انجام تحقیقات بیشتر در زمینه ارتباط‌های عروقی و عملکرد آنها پیشنهاد می‌شود.

واژگان کلیدی: استخوان قلبی، بافت شناسی، گوسفند

* دانشگاه علوم پزشکی و خدمات بهداشتی ـ درمانی شهید بهشتی تهران، گروه آناتومی

** دانشگاه علوم پزشکی و خدمات بهداشتی ـ درمانی شهید بهشتی تهران، دانشکده دندانپزشکی

مقدمه

استخوان قلبی جزو استخوان‌های احشایی است (۱). در سالیان اخیر تحقیقاتی راجع به استخوان قلبی به عمل آمده است. Dyce و همکاران موقعیت استخوان قلبی را به صورت گره‌هایی در اسکلت قلب گاو، شناسایی نمودند (۲). Webb و همکاران ترکیب ۱۱ نقطه از قلب منجمد استخوان قلبی گاو را به روش طیف سنجی تشعشعی بررسی کردند (۳). فراهانی و همکاران در قلب گوسفندان استخوان قلبی را در ناحیه قدامی تحتانی دیواره بین دهلیزی ۱۵/۷ درصد نمونه‌های مورد بررسی شناسایی کردند و میانگین طول آن را، ۲±۱۲ میلی‌متر با میانگین عرض، ۰/۵±۳ میلی‌متر و میانگین ضخامت ۰/۱±۱ ذکر کردند (۴). همان گونه که ملاحظه شد در تحقیقات قبلی، موقعیت ، فراوانی ، مرفولوژی و درصد عناصر از نظر طیف سنجی تشعشعی مورد بررسی قرار گرفته است امّا هنوز سوالاتی در این رابطه وجود دارد که با توجه به مقالات و منابع در دسترس، به نظر می‌رسد هنوز به آنها جواب داده نشده است. یکی از مهم‌ترین سوالاتی که باید روشن شود، تعیین ساختمان بافت شناسی استخوان قلبی است که فراهانی و همکاران هم انجام آن را توصیه کردند(۴) تا مشخص شود که آیا استخوان آن واقعاً یک استخوان طبیعی است و یا بافت کلسیفیه شده می‌باشد. وجودهر یک ازاین بافت‌هانشانگرحضور شرایط محیطی و ویژگی‌های بیولوژیک متفاوتی است . به عنوان مثال، اگر ساختمان آن بافت کلسیفیه باشد، حاکی از وضعیت پاتولوژیک‌است(۵)ودر صورتی‌که‌ساختمان‌آن از نوع بافت استخوانی باشد نشانگر حالت طبیعی است(۶).

از این رو، تحقیق حاضر بر روی نمونه‌های استخوان قلبی گوسفندان به منظور تعیین ساختمان بافت‌شناسی این استخوان در آزمایشگاه پاتولوژی بافت‌شناسی دانشکده دندانپزشکی دانشگاه متبوع طی سال ۱۳۷۷ انجام گرفت.

مواد و روشها

این پژوهش به روش توصیفی صورت پذیرفت. در تابستان ۱۳۷۷ نویسندگان به تناوب به کشتارگاه زیاران واقع در استان تهران مراجعه نموده، ۶۰ عدد قلب گوسفند سالم را بلافاصله پس از ذبح از لاشه گوسفندان جداکرده و درون ظرف حاوی فرمالین ۱۰ درصد بافر شده قرار دادند. سپس ظروف حاوی‌نمونه‌ها به بخش تشریح دانشگاه علوم پزشکی شهید بهشتی منتقل گردیدند. قلب‌های در بخش آناتومی تشریح شدند و ۵ عدد استخوان قلبی به دست آمد که موردبررسی‌قرارگرفتند.سپس‌نمونه‌هابه بخش پاتولوژی دانشکده دندانپزشکی دانشگاه علوم پزشکی شهید بهشتی انتقال یافتند تا برای بررسی میکروسکوپی آماده گردند.

با توجه به این که وجود هر نوع بافت سخت آهکی را می‌توان به کمک پرتونگاری تایید نمود، بنابراین از کلیه نمونه‌های پرتونگاری به عمل آمده و برای انجام دکلسیفیکاسیون و نرم کردن بافت، نمونه‌ها در محلول اسید فرمیک ۱۰ درصد به مدت ۸ تا ۱۰ روز قرار داده شد. اتمام دکلسیفیکاسیون با پرتونگاری مجدد تایید گردید. پس از آن نمونه‌ها به مدت نیم ساعت در آب روان شستشو داده شدند. سپس بافت‌های مورد مطالعه جهت انجام عمل آب‌گیری به مدت ۳ ساعت در الکل‌های صعودی ۷۰، ۹۰ و ۱۰۰ درجه در هر ظرف قرار گرفتند. در مرحله بعدی به منظور شفاف نمودن ، نمونه‌ها به مدت ۳ ساعت در محلول ۵۰/۵۰ الکل خالص و متیل سالیسیلات خالص گذاشته شدند تا شفافیت آنها کامل گردد. در مرحله بعدی، نمونه‌ها ۷ مرتبه و هر مرتبه به مدت یک ساعت در ظرف پارافین مذاب قرار گرفتند و به مدت

یک شبانه‌روز در ظرف پارافین مذاب هشتم نگه‌داری شدند. پس از آن قالب پارافینی تهیه گردید و برش‌هایی که به ضخامت ۵ میکرون تهیه شده بودند به روش رنگ آمیزی هماتوکسیلین- ائوزین رنگ گردیدند و از نواحی مورد نظر به وسیله میکروسکوپ نوری (زایس، ساخت آلمان) عکس تهیه شد و هر ۵ نمونه استخوان قلبی مورد بررسی از نظر بافت‌شناسی مطالعه گردیدند تا مشخص شود که آیا دارای منظره یکسانی هستند یا خیر؟

یافته‌ها

با بررسی میکروسکوپی نوری نمای کلی استخوان‌های قلبی ، هر دو بافت استخوانی و غضروفی در کنار هم مشاهده می‌گردد و در بخش میانی بافت استخوانی فضای مرکزی نسبتاً وسیع حاوی مغز استخوانی وجود دارد (شکل ۱).

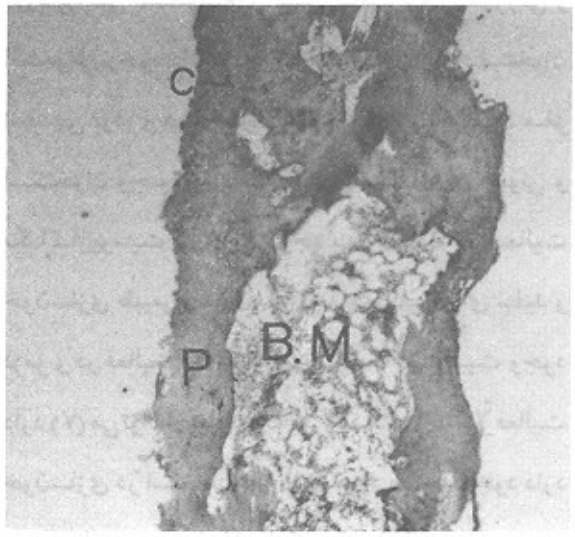

شکل ۱ـ نمایی از استخوان قلبی: صفحه استخوانی = P ، غضروف =C ، مغز استخوان B.M (با درشت‌نمایی ۳/۲ x).

در شکل (۲) بافت استخوانی و مغز استخوان به صورت واضح‌تر و مشخص‌تر دیده می‌شود.

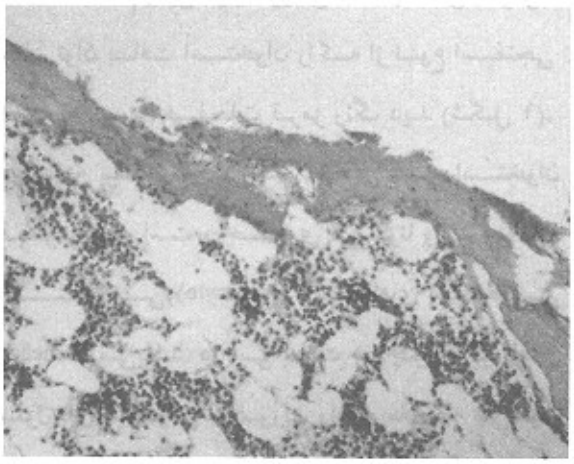

شکل ۲ـ نمایی از صفحه استخوانی و مغز استخوان در استخوان قلبی (با درشت نمای ۱۰ x)

بالاخره مطالعه برش‌ها با درشت نمایی بالاتر حاکی از آن است که نواحی غضروفی از نوع غضروف شفاف (hyalin) هستندو از نواحی‌غضروفی، عمل استخوان‌سازی به سوی نواحی پیرامون غضروف امتداد یافته است . البته نمای میکروسکوپی غضروف به صورت‌کاملاًمشخص‌وتیپیک از یک زمینه (matrix) بنفش رنگ متمایل به قرمز تشکیل گردیده است (شکل ۳).

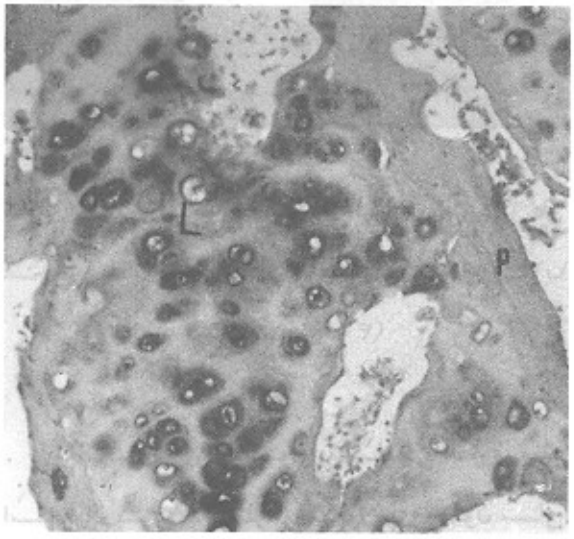

شکل ۳ـ نمایی از غضروف در استخوان قلبی: لاکونا= L سلول‌های غضروفی نشان داده شده است. صفحه استخوانی نیز در کنار غضروف مشخص می‌باشد (با درشت نمایی ۴۰ x)

هم‌چنین در بررسی نمای کلی برش‌ها می‌توان بافت استخوان را که از نوع اسفنجی است به صورت صفحات قرمز رنگ دید (شکل ۱). در این بافت، ماتریکس آهکی شده استخوان قرمز رنگ است و حاوی لاکونا و یاخته‌های استخوانی (osteocyte) و تیغه‌های استخوانی (lamella) می‌باشد. در این بافت هم‌چنین لاکوناها و سلول‌های استخوانی به صورت واضح ملاحظه می‌شود. پرده استخوانی داخلی (endosteum) نیز کاملاً مشخص می‌باشد (شکل ۴).

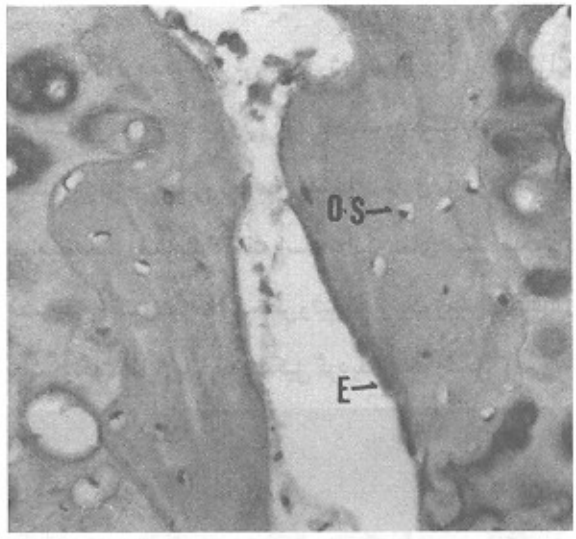

شکل ۴ـ نمایی ازاستخوان دراستخوان قلبی لاکوناها و سلول‌های استخوانی = OS درون آنها، پرده استخوانی داخلی = E (با درشت نمایی ۴۰ x)

فضای مرکز استخوان اسفنجی حاوی مغز استخوان بوده و مملو از سلول‌های خون ساز می‌باشد. در مغز استخوان سلول‌های درشت هسته‌ای megakaryocyte نیز به‌چشم می‌خورد (شکل ۵).

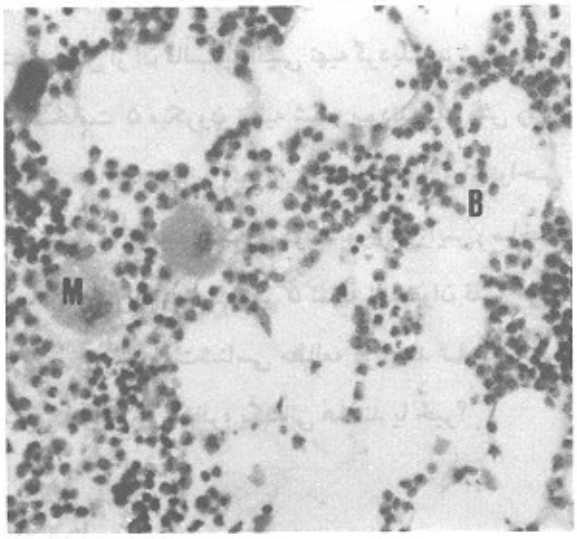

شکل ۵ـ تصویری از مغز استخوان در استخوان قلبی، سلول‌های خونی = B ، مگاکاریوسیت M (با درشت نمایی ۴۰ x)

بحث

نتایج تحقیق حاضر نشان داد که در هر ۵ نمونه مورد بررسی استخوان‌های قلبی بافت‌های غضروفی و استخوانی وجود داشتند. بافت استخوانی از نوع استخوان اسفنجی بوده و در فضای بین تیغه‌های استخوانی، مغز استخوان وجود دارد که حاوی سلول‌های خونی و مگاکاریوسیت بود. با توجه به این که در فعالیت خون‌سازی طبیعی، سلول‌های اجدادی گلبول‌های سفید و قرمز و در فعالیت پلاکت‌سازی نیز مگاکاریوسیت وجود دارد (۷) می‌توان چنین نتیجه‌گیری کرد که احتمالاً فعالیت خون‌سازی در استخوان‌های قلبی مورد مطالعه وجود دارد ولی به نظر می‌رسد با ملاحظه کوچکی ابعاد آن نقش مهمی در تامین سلول‌های خونی کل بدن نداشته و اهمیت آن معطوف به خود قلب می‌باشد. بنا بر مشاهده و تایید بافت‌شناسی بافت استخوانی در استخوان‌های قلبی مورد بررسی که در منابع در دسترس گزارش نشده بود با ملاحظه استحکام بیشتری که بافت استخوانی نسبت به سایر بافتها

دارد، نویسندگان این مقاله نقش حفاظتی استخوان قلبی را که در تحقیق James و همکاران به آن اشاره شده است (۸) از دیدگاه بافت شناسی تایید کردند.

سوالی که در این جا مطرح می‌شود، مشاهده ساختمان‌های یکسان در هر ۵ نمونه مورد بررسی است که جواب احتمالی آن عملکرد یکسانی می‌باشد که استخوان قلبی در ۵ نمونه مورد بررسی دارد.

سوالاتی که به دنبال مشاهده نتایج تحقیق حاضر مطرح گردیدند این است که ارتباطات عروق استخوان قلبی با سایر عناصر بافت قلب چگونه است و فقدان آن چه تاثیری بر روی فعالیت طبیعی قلب خواهد گذاشت. در همین راستا به منظور دستیابی به اطلاعات بیشتر پیشنهاد می‌شود، طی تحقیقات دیگری ، اولاً ارتباطات عروقی استخوان قلبی بررسی شود و هم‌چنین در مطالعات دیگری استخوان قلبی گوسفندان زنده برداشته شود و فعالیت قلب در این شرایط مورد بررسی قرار گیرد.

تشکر و قدردانی

نویسندگان مقاله مراتب تشکر و قدردانی خود را از کارکنان محترم بخش پاتولوژی دانشکده دندانپزشکی دانشگاه علوم پزشکی شهید بهشتی که در انجام مراحل کار عملی بافت‌شناسی همکاری کردند وهم‌چنین از اساتید محترم دانشگاه جناب آقای دکتر محمد رخشان و دکتر بهنام اسلامی که از راهنمایی‌های ارزنده ایشان استفاده گردیده، ابراز می‌دارند.

References:

1. Soames RW. Skeletat system gray's anatomy. 38th ed. Edinburgh: Churchill Livingstone; 1995: 427.
2. Dyce KM. Sack WO. Wensing GJG. Textbook of veterinary anatomy. 2th ed. Philadelphia: WB Saunders; 1996: 225.
3. Webb J. Kirk KA. Niedermeier W. Griggs JH. Turner ME. James TN. Distribution of 8 trace metals in beef heart tissue. Bioinorgchem. 1976; 5: 253-259.
۴- ماستری فراهانی ر. ابوالحسن زاده ا. امامی میبدی م. ارزیابی آماری و مورفولوژیک استخوان قلبی در قلب گوسفند. پژوهنده فصلنامه پژوهشی دانشگاه علوم پزشکی و خدمات بهداشتی درمانی شهید بهشتی. ۱۳۷۷؛ ۳ (۲): ۴۹.
۵- بهادری م (مترجم). پایه آسیب شناختی بیماریها. چاپ اول. تهران : انتشارات چهر؛ ۱۳۷۸ : ۶۱-۵۹.
6. Junqueira LC. Larneiro J. Kelley RD. Basic Histology. 9th ed. Stamford: Appleton & Lange; 1995: 134-152.
7. Ross MH. Romrell LJ. Kaye GI. Histology a textbook and atlas. 3rd ed. Baltimore: Williams & Wilkins; 1995: 188-212.
8. James TN. Kawamura KM. Eijler FL. Yamamoto S. Terasaki F. Hajashi T. Anatomy of the sinus node av node and his bundle of the heart of the sperm whale (physter macrocephalus) whit a note on the absence of an os cordis anato. Rev Esp Cardiol. 1995; 242: 355-373.