Original Article

Investigate the protective effect of Marjoram and Vitamin C on the tissue structure of the testis after rotation and re-rotation in Rats

Behbahani M[1], Moghtadaei-Khorasgani E[2*], Farid M[3]

1- Graduate of Vet Medicine, Shahrekord Branch, Islamic Azad University, Shahrekord, I.R. Iran.
2- Department of Pathobiology, Shahrekord Branch, Islamic Azad University, Shahrekord, I.R. Iran.
3- Department of Clinical Science, Shahrekord Branch, Islamic Azad University, Shahrekord, I.R. Iran.

Received: 2022/11/11 | Accepted: 2023/05/8

Abstract:

Background: Testicular torsion is caused by the rotation of the spermatic cord and an emergency case, so surgery is necessary to correct the torsion and treat acute ischemia. One of the treatment methods to reduce complications is the use of herbal compounds. This study aimed to investigate the effects of marjoram and Vitamin C on testicular torsion in order to reduce its complications.
Materials and Methods: For this purpose, 30 adult male Wistar rats were used, which were randomly divided into 5 groups of 6 and were treated for 21 days. The control group was given distilled water orally. The positive control group had rotation/recirculation induction without receiving extract and vitamin C. The other groups received induction of rotation/re-rotation with one of the cases in this way: The third group: injection of marjoram extract (250 mg/kg), the fourth group: injection of vitamin C (20 mg/kg), the fifth group: injection of vitamin C and marjoram. At the end, histopathological parameters, sperm parameters and oxidative stress factors were evaluated with ANOVA test.
Results: The average percentage of progressive movements, normal shapes and the number of sperms in the groups treated with vitamin C and marjoram extract significantly ($P<0.05$) increased. In the group receiving the mixture of extract and vitamin C, the spermatogenic tubes had appropriate density and diameter and various cell lines.
Conclusion: Marjoram extract along with vitamin C improves sperm parameters, increases sperm count and reduces spermatogenic tubule atrophy in rats.

Keywords: Marjoram Extract, Vitamin C, Sperm Parameters, Testicular torsion

***Corresponding Author**
Email: moghtadaiee@gmail.com
Tel: 0098 913 287 7911
Fax: 0098 333 61045

Conflict of Interests: ***No***

Feyz, Journal of Kashan University of Medical Sciences, June, 2023; Vol. 27, No 2, Pages 131-143

Please cite this article as: Behbahani M, Moghtadaei-Khorasgani E, Farid M. Investigate the protective effect of Marjoram and Vitamin C on the tissue structure of the testis after rotation and re-rotation in Rats. ***Feyz*** 2023; 27(2): 131-43.

بررسی اثر محافظتی عصاره هیدروالکلی مرزنجوش (*Origanum majorana*) و ویتامین c بر ساختار بافتی بیضه به دنبال چرخش و باز چرخش در رت بالغ

محمد بهبهانی[۱]، الهام مقتدایی خوزاسگانی[۲*]، مهدی فرید[۳]

خلاصه:

سابقه و هدف: پیچ‌خوردگی بیضه در اثر چرخش طناب اسپرماتیک ایجاد می‌شود و یک مورد اورژانسی می‌باشد. لذا جراحی جهت اصلاح پیچ‌خوردگی و درمان ایسکمی حاد، ضروری است. یکی از راه‌های درمانی جهت کاهش عوارض، استفاده از ترکیبات گیاهی می‌باشد. لذا هدف از این مطالعه، بررسی اثرات مرزنجوش و ویتامین C بر تورشن بیضه، جهت کاهش عوارض آن می‌باشد.

مواد و روش‌ها: بدین‌منظور از ۳۰ سر موش صحرایی نر بالغ نژاد ویستار استفاده شد که به‌صورت تصادفی به ۵ گروه ۶ تایی تقسیم و به‌مدت ۲۱ روز تحت تیمار قرار گرفتند. به گروه کنترل منفی هر روز، به حجم مساوی سایر گروه‌ها، آب مقطر به‌صورت خوراکی داده شد. گروه کنترل مثبت، القای چرخش / بازچرخش را بدون دریافت عصاره و ویتامین C داشتند. سایر گروه‌ها نیز القای چرخش / بازچرخش را با یکی از موارد زیر، بدین صورت دریافت کردند: گروه سوم تزریق عصاره مرزنجوش (۲۵۰ mg/kg)، گروه چهارم: تزریق ویتامین C (۲۰ میلی‌گرم / کیلوگرم)، گروه پنجم: تزریق ویتامین C و عصاره مرزنجوش. در پایان پارامترهای هیستوپاتولوژیک، اسپرم و فاکتورهای استرس اکسیداتیو با آزمون ANOVA مورد ارزیابی قرار گرفت.

نتایج: میانگین درصد حرکات پیش‌رونده، اشکال طبیعی و تعداد اسپرم‌ها در گروه‌های تیمارشده با ویتامین C و عصاره مرزنجوش در مقایسه با گروه شاهد افزایش معنی‌داری داشتند ($P<۰/۰۵$). در گروه دریافت‌کننده مخلوط عصاره و ویتامین C ، لوله‌های اسپرم‌ساز دارای تراکم و قطر مناسب و انواع رده‌های سلولی بودند.

نتیجه‌گیری: عصاره مرزنجوش به همراه ویتامین C موجب بهبود پارامترهای اسپرمی، افزایش تعداد اسپرم و کاهش آتروفی لوله‌های اسپرم‌ساز در موش‌های صحرایی می‌شود.

واژگان کلیدی: عصاره مرزنجوش، ویتامین C، پارامترهای اسپرمی، پیچ‌خوردگی بیضه

دوماه‌نامه علمی - پژوهشی فیض، دوره بیست و هفتم، شماره ۲، خرداد - تیر ۱۴۰۲، صفحات ۱۴۳-۱۳۱

مقدمه

چرخش بیضه حول محور طناب اسپرماتیک، یک وضعیت پاتولوژیک - اورولوژیک اورژانسی است که عمدتاً نوزادان، کودکان و نوجوانان را تحت تأثیر قرار می‌دهد و از شیوع نسبتاً بالایی برخوردار می‌باشد و درمان نامناسب آن می‌تواند منجر به ناباروری شود [۱] و تشخیص سریع و درمان فوری جراحی برای جلوگیری از آسیب بیضه ضروری است. رویداد پاتوفیزیولوژیک اصلی در چرخش و باز چرخش بیضه، آسیب ایسکمی / ریپرفیوژن بیضه است.

همچنین چرخش بیضه، پتانسیل باروری را کاهش می‌دهد. به‌دنبال آن، آپوپتوز سلول‌های ژرمسل، تغییرات هورمون‌های FSH، LH و تستوسترون، تغییرات در مایع سمن، اختلال در خون‌رسانی بیضه و ترومبوز مشاهده می‌گردد [۲، ۳]. این آسیب سبب ایسکمی به‌دنبال افزایش نوتروفیل و رادیکال‌های فعال اکسیژن می‌شود. این عامل در بین افراد بزرگسال و نوجوان سبب آسیب به عملکرد بیضه و اختلال در نعوظ می‌شود [۴، ۵]. در مطالعه‌ای مشخص گردید افرادی که دچار چرخش بیضه شده بودند، بعد از ۱۰ سال، سطح تستوسترون سرم آن‌ها کاهش پیدا کرده بود [۶]. گروه تحقیقاتی Heindel نیز با بررسی چرخش طناب اسپرماتیک و دژنراسیون دوطرفه بیضه در رت‌های با سنین مختلف، دریافتند که حیواناتی که سن آن‌ها بین ۳۵ تا ۵۰ روز می‌باشد، بسیار مستعد آسیب تولیدمثلی به‌دنبال چرخش یک‌طرفه طناب اسپرماتیک هستند. آن‌ها نشان دادند که حیوانات با سن بالاتر از ۵۰ روز، مقاومت بیشتری را در مقابل چرخش طناب اسپرماتیک نشان می‌دهند. این آسیب سبب کاهش جریان خون بیضه شده و سبب بروز آسیب‌های جدی به بیضه می‌گردد. درنهایت، می‌توان اظهار نمود از آن‌جایی که درمان با آنتی‌اکسیدان‌ها تولید اسپرماتوزوئید و برخی پارامترهای باروری را بهبود می‌بخشد،

۱. دانش‌آموخته دکتری دامپزشکی واحد شهرکرد، دانشگاه آزاد اسلامی، شهرکرد، ایران

۲. دانشیار، گروه پاتوبیولوژی، دانشکده دامپزشکی، واحد شهرکرد، دانشگاه آزاد اسلامی، شهرکرد، ایران

۳. استادیار، گروه علوم درمانگاهی، دانشکده دامپزشکی، واحد شهرکرد، دانشگاه آزاد اسلامی، شهرکرد، ایران

*** نشانی نویسنده مسؤول:**

شهرکرد، واحد شهرکرد، دانشگاه آزاد اسلامی، گروه پاتوبیولوژی

تلفن: ۰۹۱۳۲۸۷۷۹۱۱ **دورنویس:** ۳۳۳۶۱۰۴۵

پست الکترونیک: moghtadaiee@gmail.com

تاریخ دریافت: ۱۴۰۱/۸/۲۰ **تاریخ پذیرش نهایی:** ۱۴۰۲/۲/۱۸

مصرف آنتی‌اکسیدان‌ها از تغییرات مورفولوژی بیضه پس از چرخش آن نیز جلوگیری می‌کنند [۷،۸]. گیاه مرزنجوش با نام علمی *Origanum vulgare* از تیره نعناعیان Lamiaceae، پراکنش وسیع جهانی دارد. نام علمی مرزنجوش در فارسی به نام‌های ورزنجوش وحشی و آویشن کوهی ذکر شده است [۹]. از مهم‌ترین ترکیباتی که در عصاره گیاه مرزنجوش مشخص شده است، می‌توان به مونوترپن‌های فنلیتیمول (۳۵ درصد) و کارواکرول (۳۲ درصد) اشاره کرد [۱۰]. از دیگر ترکیبات این گیاه می‌توان به هیدروکربن‌های پی‌سیمن، آلفا و گاما تریپینن، رزمارینیک اسید، اریوسیتین، آپیژنینگلیکوزید و اوریگانوال اشاره کرد که اثرات آنتی‌اکسیدانی قابل‌توجهی دارند. ترکیبات فلاونی، فلاونولی و فلاونوئیدها، این گیاه را به‌عنوان یک آنتی‌اکسیدان بسیار مؤثر مطرح کرده است. اورسالیک‌اسید در مهار عوامل همولیتیک خون نیز اثر دارد و دارای اثرات ضدّسرطانی و ضدّالتهابی می‌باشد. مطالعات انجام‌شده نشان داده است که تجویز خوراکی تیمول در موش‌های صحرایی، غلظت سوپراکسید دسموتاز و گلوتاتیون پراکسیداز را کاهش می‌دهد [۱۱، ۱۲]. سلول‌ها در شرایط طبیعی دارای سیستم‌های محافظتی، جهت جلوگیری از آسیب ROS به DNA، چربی‌ها و پروتئین‌ها می‌باشند که مهم‌ترین آن‌ها آنزیم‌های آنتی‌اکسیدانی و آنتی‌اکسیدان‌های غیرآنزیمی هستند [۱۳]. آنتی‌اکسیدان‌های غیرآنزیمی شامل ویتامین E، A و C و عناصر روی و سلینیوم و غیره، نقش مهمی در مهار رادیکال‌های آزاد اکسیژن و پایداری غشاء سلولی دارند. ویتامین C به‌عنوان یک آنتی‌اکسیدان محلول در آب قوی، در مایعات بدن عمل می‌کند (۱۴،۱۵). آیتکن و همکاران در سال ۲۰۲۲ بیان کردند ویتامین ث باعث تقویت اسپرماتوژنز می‌شود و مصرف آنتی‌اکسیدان، آسیب‌های بیضه ناشی از استرس اکسیداتیو را کاهش می‌دهد [۱۶]. مولودی و همکاران در سال ۹۷ خواص آنتی‌اکسیدانی مرزنجوش و خواص آنتی‌باکتریال آن را گزارش نمودند [۳۹]. در سال ۹۴ نیز مهدیان راد و همکاران به نقش حمایتی ویتامین C بر مسمومیت کبد و کلیه ناشی از تجویز وانادیل سولفات اشاره کردند [۴۰]. با توجه به عدم کفایت درمان جراحی در جلوگیری از تخریب بافت ایسکمیک و لزوم استفاده از داروهای کمکی جهت جلوگیری از تخریب بافت بیضه و همچنین کمک به برقراری سریع‌تر جریان خون، تجویز هم‌زمان ویتامین C و مرزنجوش به‌عنوان موضوع مطالعه حاضر برگزیده شد.

مواد و روش‌ها

این پژوهش با رعایت کلیه اصول آیین‌نامه اخلاق در پژوهش انجام شده است و دارای کد اخلاق به شماره 1401.043 .IR.UI.REC مصوب کمیته اخلاق در پژوهش دانشگاه آزاد اسلامی واحد شهرکرد می‌باشد.

حیوانات و گروه‌بندی

در این مطالعه از ۳۰ سر موش صحرایی نر بالغ نژاد ویستار سالم با محدوده وزنی ۳۰۰ - ۲۵۰ گرم استفاده شد که به‌صورت تصادفی به ۵ گروه ۶تایی تقسیم شدند. موش‌ها در قفس‌های مخصوص نگهداری شدند. به‌منظور سازگارشدن حیوانات با محیط، هیچ‌گونه آزمایشی به‌مدت یک هفته روی موش‌ها صورت نگرفت و تمامی حیوانات در شرایط محیطی و تغذیه‌ای یکسان نگهداری شدند. تغذیه موش‌ها با استفاده از گرد دانه (پلت) آماده مخصوص حیوانات آزمایشگاهی صورت گرفت و آب نیز به‌صورت آزاد در اختیار حیوانات قرار گرفت.

روش جراحی

ابتدا حیوان به وسیله تزریق کتامین ۱۰۰ میلی‌گرم بر کیلوگرم و زایلازین ۱۰ میلی‌گرم بر کیلوگرم به روش داخل صفاقی بی‌هوش شدند. سپس اسکروتوم جهت عملیات جراحی آماده و با بتادین ۱۰ درصد ضدّعفونی گردید. برش در خط وسط ایجاد و سپس بیضه چپ از محل خود خارج گردید. بعد از خارج‌کردن بیضه از اسکروتوم، بدون آن‌که از تونیکا واژینالیس خارج گردد، ۷۲۰ درجه در خلاف جهت حرکت عقربه‌های ساعت چرخانده شد. سپس با یک بخیه که از تونیکا واژینالیس و عضله‌دار توس عبور کرد به مدت ۴ ساعت بیضه در حالت چرخش به کیسه بیضه متصل نگه داشته شد. بعد از ۴ ساعت دوباره حیوان، بی‌هوش شده و بیضه به حالت اول برگشت و پوست، بخیه زده شد [۱۷].

شکل شماره ۱- بیضه بعد از تورشن

گروه‌های موردمطالعه

موش‌ها به ۵ گروه ۶تایی تقسیم شدند:

الف) گروه اول (کنترل منفی) که هیچ ماده‌ای دریافت نمی‌کرد و هر روز به حجم مساوی سایر گروه‌ها آب مقطر به‌صورت خوراکی مصرف می‌کردند.

ب)گروه دوم: کنترل مثبت، القای چرخش / بازچرخش بدون دریافت عصاره و ویتامین C.

ج)گروه سوم: القای چرخش / بازچرخش همراه با تزریق عصاره مرزنجوش (۲۵۰ میلی‌گرم / کیلوگرم) به‌صورت داخل صفاقی به‌مدت ۲۱ روز.

د)گروه چهارم: القای چرخش / بازچرخش همراه با تزریق ویتامین C (۲۰ میلی‌گرم / کیلوگرم) به‌صورت داخل صفاقی به‌مدت ۲۱ روز

د) گروه پنجم: القای چرخش / بازچرخش همراه با تزریق ویتامین C (۲۰ میلی‌گرم / کیلوگرم) و عصاره مرزنجوش (۲۵۰ میلی‌گرم / کیلوگرم) به‌صورت داخل صفاقی به‌مدت ۲۱ روز.

مطالعه پاتولوژی

از بیضه‌ها پس از فیکس‌شدن با فرمالین ۱۰ درصد، از سه ناحیه فوقانی، میانی و تحتانی مقطع ۵ میکرومتری تهیه و به روش هماتوکسیلین ائوزین رنگ‌آمیزی شدند. قطر توبول‌های سمینفروز، ضخامت سلول‌های اپیتلیال زایگر و سایر فاکتورها بررسی گردیدند.

وزن بیضه

در پایان دوره، حیوان‌ها توزین، به‌وسیله اتر بیهوش و سرانجام آسان‌کشی گردیدند. پس از خروج بیضه، این اندام از چربی تمیز و وزن آن ثبت گردید. سپس ناحیه اپی‌دیدیم جدا شد تا جهت آنالیزهای اسپرم مورد استفاده قرار گیرد.

شمارش اسپرم

شمارش اسپرم‌ها با استفاده از هموسیتومتر نئوبار انجام گرفت و سپس تعداد اسپرم‌ها در میلی‌لیتر محاسبه شد (شکل شماره ۲).



شکل شماره۲- شمارش اسپرم‌ها با استفاده از لام نئوبار با استفاده از میکروسکوپ نوری: A: نمای کلی لام نئوبار با بزرگنمایی X۴۰ B: شمارش اسپرم‌ها با نمای X۱۰۰

ارزیابی قابلیت تحرک اسپرم

نمونه پس از مخلوط‌کردن، روی اسلاید مرطوب (تقریباً ۲۰ میکرومتر عمق رطوبت) قرار گرفته و پس از یک دقیقه، در دمای اتاق زیر میکروسکوپ نوری با بزرگنمائی ۲۰۰* بررسی گردید. در هر اسلاید تقریباً ۱۰۰ اسپرم شمارش شد و این کار ۲ بار تکرار گردیده و نتایج آن با همدیگر مقایسه شدند. اسپرم‌های شمارش‌شده در یکی از دسته‌جات متحرک پیشرونده، متحرک غیرپیشرونده، یا غیرمتحرک قرار گرفتند.

ارزیابی قابلیت حیات اسپرم

به‌منظور بررسی قابلیت حیات اسپرم‌های هر گروه، براساس دستورالعمل ارائه‌شده توسط سازمان بهداشت جهانی، رنگ‌آمیزی با ائوزین انجام گرفت [۱۸]. تعداد اسپرم‌های مرده (با سرهای قرمز یا صورتی پررنگ) و زنده (با سرهای سفیدرنگ یا صورتی کم‌رنگ) شمرده شدند. درنهایت، میانگین درصد اسپرم‌های زنده محاسبه گردید (شکل شماره ۳).

شکل شماره ۳- ارزیابی قابلیت حیات اسپرم رنگ‌آمیزی‌شده با ائوزین

مورفولوژی اسپرم

لامل‌های رنگ‌آمیزی‌شده به‌وسیله ائوزین جهت ارزیابی مورفولوژی اسپرم‌ها، مورد استفاده قرار گرفتند. میزان ناهنجاری اسپرم به‌صورت درصد بیان شد.

اندازه‌گیری مالون‌دی‌آلدهید و تستوسترون

برای سنجش مقدار مالون‌دی‌آلدهید و تستوسترون در پلاسمای سرم، از کیت‌های اندازه‌گیری شرکت ایده‌آل تشخیص آتیه با روش اسپکتروفتومتری استفاده شد.

روش تجزیه و تحلیل داده‌ها

پس از جمع‌آوری اطلاعات هیستوپاتولوژیک و بیوشیمیایی، آنالیز آن‌ها با استفاده از نرم‌افزار IBM SPSS statistics ویرایش ۲۳ صورت پذیرفت. تجزیه و تحلیل آماری با استفاده از آنالیز واریانس یک‌طرفه (ANOVA) با استفاده از نرم‌افزار SPSS مورد تجزیه و تحلیل قرار گرفت. به‌منظور تشخیص گروه متفاوت، از آزمون تعقیبی دانکن استفاده شد. همچنین در این

مطالعه سطح معنی‌داری برابر $P<۰/۰۵$ و ضریب اطمینان ۹۵ درصد در نظر گرفته شد.

نتایج

نتایج مطالعه هیستوپاتولوژیک نشان داد که در گروه کنترل منفی لوله‌های اسپرم‌ساز دارای تراکم بالا و ضخامت اپیتلیوم زایگر مناسب بودند. در گروه کنترل مثبت نیز میزان رده سلول‌های اسپرم‌ساز کاهش یافته و آن‌ها دارای گسستگی و پراکندگی بودند.

در گروه دریافت‌کننده عصاره مرزنجوش + تورشن، لوله‌های اسپرم‌ساز دارای فرم غیرطبیعی بوده و میزان اسپرم کاهش یافته بود. در گروه دریافت‌کننده ویتامین C + تورشن، لوله‌ها دارای گسستگی بوده و فرم غیرطبیعی داشتند.

در گروه دریافت‌کننده مخلوط عصاره و ویتامین C، لوله‌های اسپرم‌ساز دارای تراکم و قطر مناسب و انواع رده‌های سلولی بودند (شکل‌های ۸ – ۴).

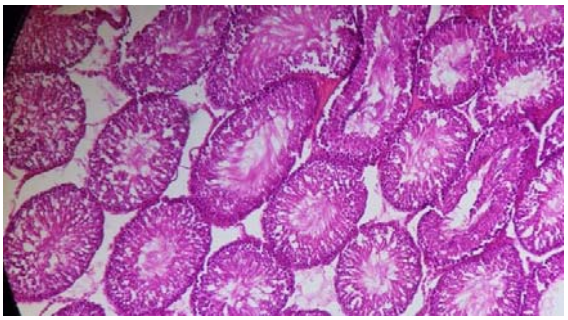

شکل شماره۴– گروه کنترل منفی: لوله‌های اسپرم‌ساز دارای تراکم بالا و ضخامت اپیتلیوم زایگر مناسب می‌باشد (رنگ‌آمیزی هماتوکسیلین ائوزین – بزرگنمایی x۱۰)

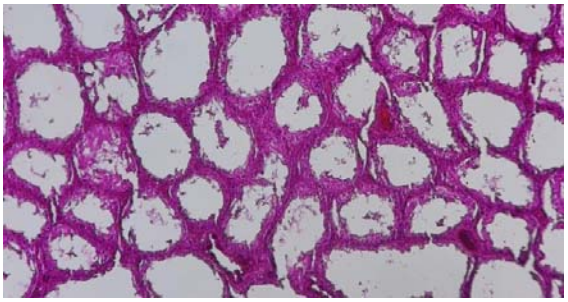

شکل شماره ۵– گروه کنترل مثبت (تورشن): لوله‌های اسپرم‌ساز دارای فرم غیرطبیعی بوده و ضخامت اپیتلیوم زایگر کاهش یافته و فاقد اسپرم است (رنگ‌آمیزی هماتوکسیلین – ائوزین بزرگنمایی x۱۰)

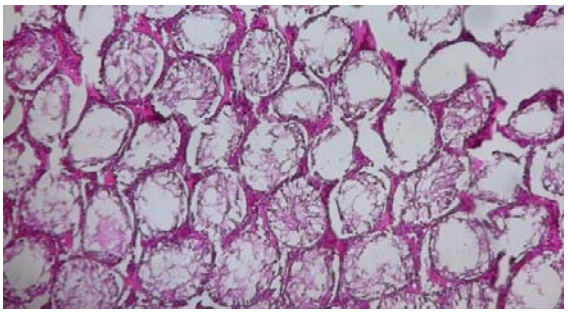

شکل شماره ۶– گروه مرزنجوش + تورشن: لوله‌های اسپرم‌ساز دارای فرم غیرطبیعی بوده و میزان اسپرم کاهش یافته است (رنگ‌آمیزی هماتوکسیلین – ائوزین بزرگنمایی x۱۰)

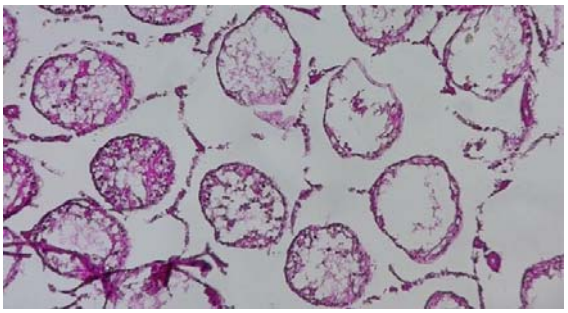

شکل شماره ۷– گروه ویتامین C + تورشن: لوله‌ها دارای گسستگی بوده و فرم غیرطبیعی داشتند (رنگ‌آمیزی هماتوکسیلین – ائوزین بزرگنمایی x۱۰)

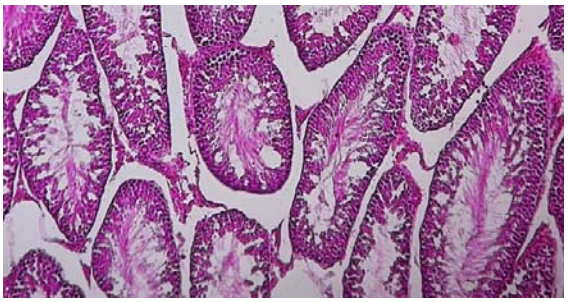

شکل شماره ۸– گروه مرزنجوش و ویتامین C + تورشن: لوله‌های اسپرم‌ساز دارای تراکم بالا بوده و ضخامت اپیتلیوم افزایش داشتند (رنگ‌آمیزی هماتوکسیلین – ائوزین بزرگنمایی x۱۰)

درصد زنده‌ماندن اسپرم

بیشترین و کمترین میانگین درصد زنده‌ماندن اسپرم به‌ترتیب در گروه شاهد و کنترل مثبت، بود و تمامی گروه‌ها با گروه کنترل مثبت، اختلاف معنادار آماری داشتند (نمودار شماره ۱).

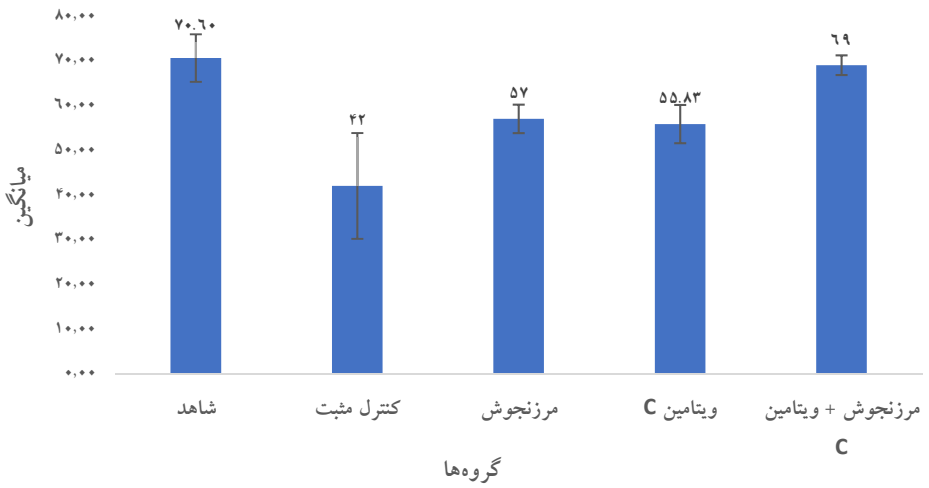

نمودار شماره ۱- مقایسه اختلاف میزان درصد زنده‌ماندن اسپرم بین گروه‌های مختلف

درصد ناهنجاری‌های اسپرم

بیشترین و کمترین میانگین درصد ناهنجاری‌های اسپرم به ترتیب در گروه کنترل مثبت و شاهد بود و تمامی گروه‌ها به‌جز ویتامین C با گروه کنترل مثبت اختلاف معنادار آماری داشتند (نمودار شماره ۲)

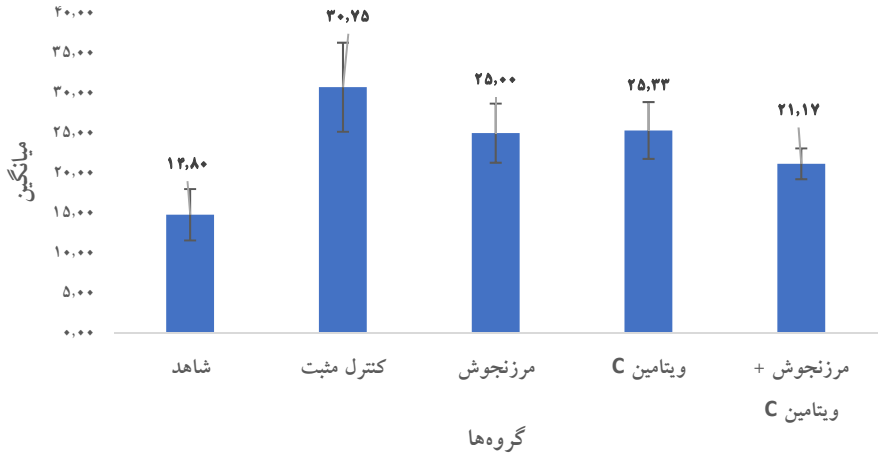

نمودار شماره ۲- مقایسه اختلاف میزان درصد ناهنجاری‌های اسپرم بین گروه‌های مختلف

تحرک اسپرم

بیشترین و کمترین میانگین تحرک اسپرم به‌ترتیب در گروه شاهد و کنترل مثبت، بود و تمامی گروه‌ها به‌جز ویتامین C با گروه کنترل مثبت اختلاف معنادار آماری داشتند (نمودار شماره ۳).

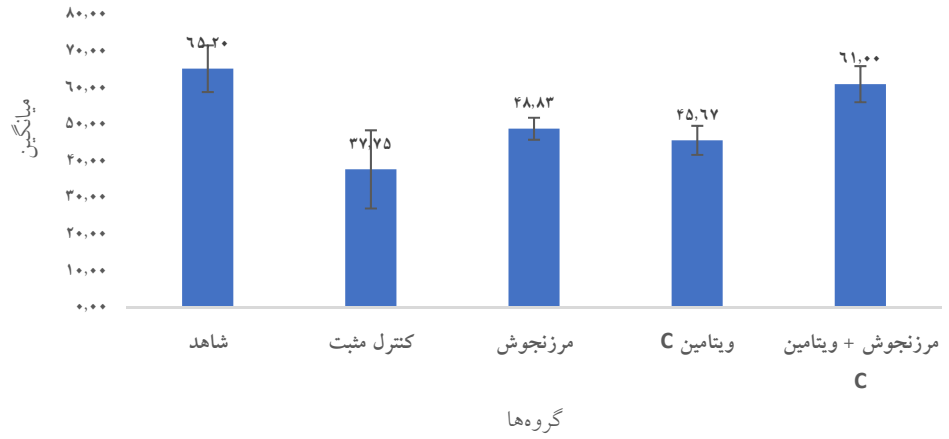

نمودار شماره ۳- مقایسه اختلاف میزان درصد تحرک اسپرم بین گروه‌های مختلف

تعداد کل اسپرم

بیشترین و کمترین میانگین تعداد کل اسپرم به‌ترتیب در گروه شاهد و کنترل مثبت، بود و تمامی گروه‌ها به‌جز ویتامین C با گروه کنترل مثبت اختلاف معنادار آماری داشتند. (نمودار شماره ۴)

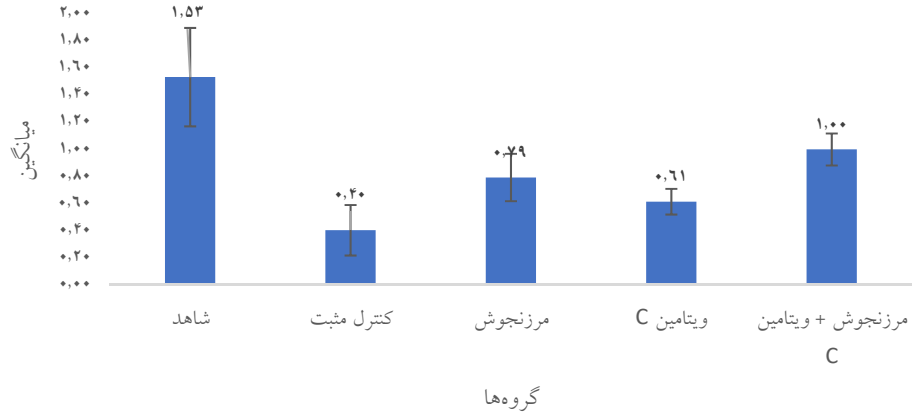

نمودار شماره ۴- مقایسه اختلاف میزان تعداد کل اسپرم * $۱۰^{۶}$ بین گروه‌های مختلف

میزان مالوندی‌آلدهید

بیشترین و کمترین میانگین میزان مالوندی‌آلدئید به‌ترتیب در گروه کنترل مثبت و شاهد بود و تمامی گروه‌ها به‌جز ویتامین C با گروه کنترل مثبت اختلاف معنادار آماری داشتند (نمودار شماره ۵).

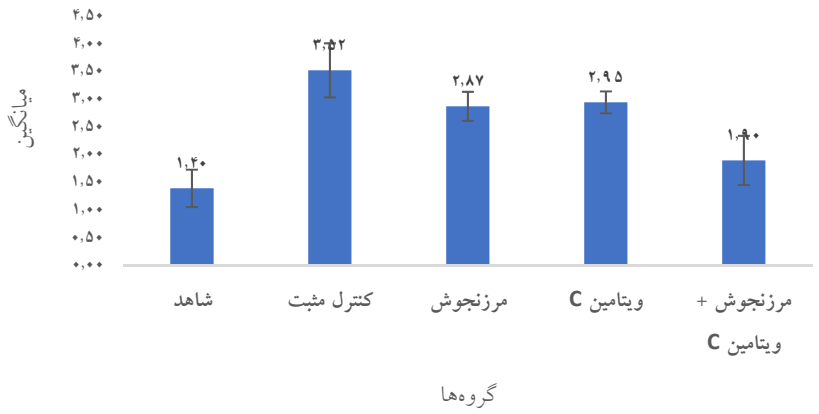

نمودار شماره ۵- مقایسه اختلاف میزان مالون دی‌آلدهید بین گروه‌های مختلف

میزان تستوسترون

بیشترین و کمترین میانگین میزان تستوسترون به‌ترتیب در گروه مرزنجوش + ویتامین C و کنترل مثبت، بود و گروه ترکیبی با گروه کنترل مثبت اختلاف معنی‌داری داشت (نمودار شماره ۶).

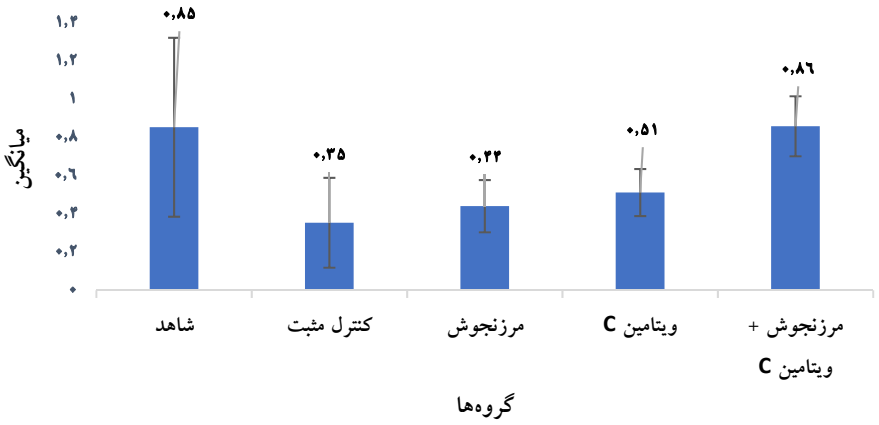

نمودار شماره ۶- مقایسه اختلاف میزان تستوسترون بین گروه‌های مختلف

وزن بدن رت‌ها

بیشترین و کمترین میانگین وزن بدن به‌ترتیب در گروه شاهد و کنترل مثبت، بود و اختلاف آماری معنی‌دار نداشتند (نمودار شماره ۷).

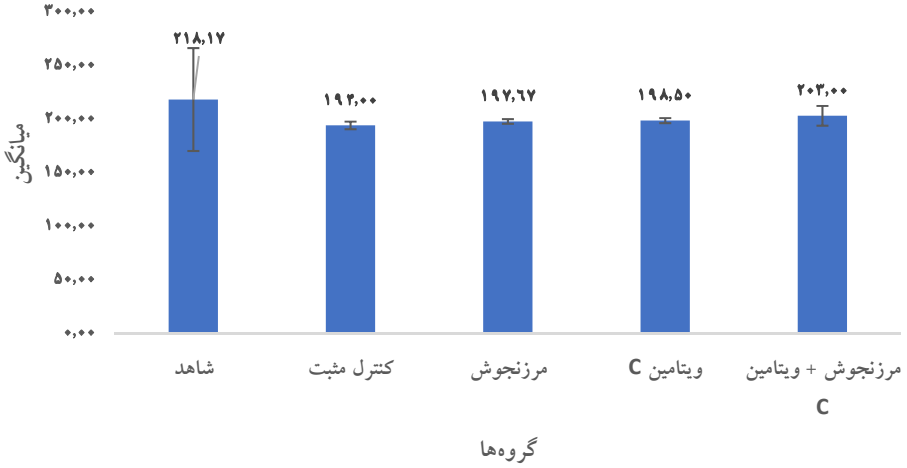

نمودار شماره ۷- مقایسه اختلاف میزان وزن بدن، بین گروه‌های مختلف

وزن بیضه

بیشترین و کمترین میانگین وزن بیضه به‌ترتیب در گروه مرزنجوش + ویتامین C و کنترل مثبت، بود و تمامی گروه‌ها با گروه کنترل مثبت اختلاف معنادار آماری داشتند (نمودار شماره ۸).

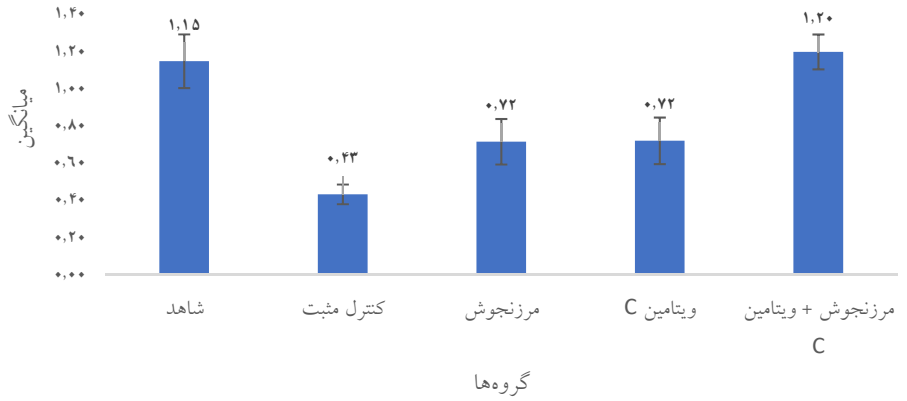

نمودار شماره ۸- مقایسه اختلاف میزان وزن بیضه بین گروه‌های مختلف

اندازه بیضه

بیشترین میانگین اندازه بیضه به‌ترتیب در گروه مرزنجوش + ویتامین C و شاهد و کمترین در کنترل مثبت، بود و اختلاف آماری معنی‌دار نداشتند (نمودار شماره ۹).

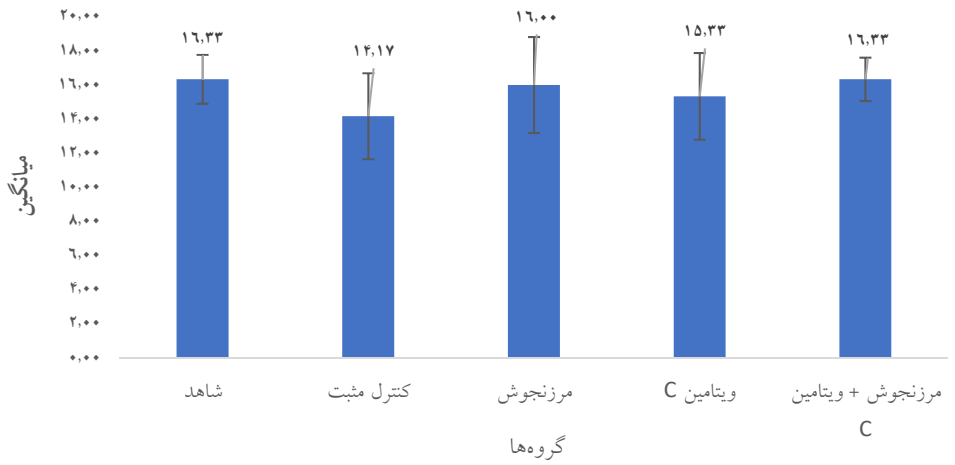

نمودار شماره ۹- مقایسه اختلاف میزان اندازه بیضه بین گروه‌های مختلف

بحث

پیچ‌خوردگی بیضه در اثر چرخش طناب اسپرماتیک ایجاد می‌شود و یک مورد اورژانسی در انسان و دام است. جراحی جهت اصلاح پیچ‌خوردگی و درمان ایسکمی حاد ضروری است. این موضوع معمولاً در صورت عدم درمان، باعث ناباروری بیضه می‌شود. از طرفی اطلاع از علل هیستوپاتولوژیک این عارضه و روش‌های کاهش علائم و یا مواد مؤثر روی اثرات حاد پیچش بیضه، می‌تواند برای پزشکان و دامپزشکان راه‌گشا باشد [۲۱-۱۹]. رادیکال‌های آزاد اکسیژن، گروهی از رادیکال‌های آزاد هستند که توسط متابولیسم سلولی تولید می‌شوند. رادیکال آزاد اکسیژن، مولکولی است که یک یا تعداد بیشتری الکترون جفت نشده دارد. در حالت طبیعی مولکول اکسیژن دو جفت الکترون جفت نشده دارد. این ساختار الکترونی اکسیژن را برای تولید رادیکال آزاد، مناسب کرده است [۲۲]. افزودن یک الکترون اضافه به مولکول اکسیژن، باعث تولید رادیکال آنیون سوپراکسید می‌شود. این رادیکال آزاد در گروه رادیکال‌های آزاد اکسیژن با ساختمان اولیه جای دارد. الکترون‌های جفت‌نشده این رادیکال‌های آزاد می‌تواند باعث اکسیداسیون یا به عبارت بهتر تخریب ساختمان آمینواسیدها و اسیدهای چرب غشاء سلول، غشاهای داخل سلولی و درنهایت تخریب سلول شوند [۲۳]. برای تخریب آنتی‌اکسیدان‌های تولیدشده در بدن دو مسیر آنزیمی و غیرآنزیمی وجود دارد. سوپراکسید دسموتاز، کاتالاز و گلوتاتیون ترانسفراز، نقش‌های مهمی در مسیر آنزیمی ایفا می‌کنند [۲۴, ۲۵]. ویتامین "ث" و ویتامین "ای" نقش بسیار مهمی در سیستم دفاعی غیرآنزیمی علیه رادیکال‌های آزاد ناشی از ایسکمی بازی می‌کنند. ویتامین C یک ویتامین محلول در آب است. این ویتامین باعث خنثی‌کردن و حفظ الکترون جفت‌نشده‌ی رادیکال‌های آزاد با منشاءهای متفاوت را بر عهده دارد [۲۶]. طبق مطالعه‌ای که محققان در سال ۲۰۰۹ انجام دادند بر نقش عصاره مرزنجوش در آپوپتوز و تأثیر روی فاکتورهای التهابی و سرطانی و سایر فعالیت‌های سلولی تأکید شده است [۲۷،۲۸]. در ایسکمی، رادیکال‌های آزاد بیش از حدی تولید می‌شوند. اندازه‌گیری رادیکال‌های آزاد به علت نیمه‌ی عمر کم و واکنش‌پذیری بالا، مشکل بوده و از این‌رو معمولاً از اندازه‌گیری مالون‌دی‌آلدهید که محصول نهایی پراکسیداسیون پایدار لیپید توسط رادیکال‌های آزاد می‌باشد، به‌عنوان چربی بین‌بافتی و غشای سلولی استفاده می‌شود. درنهایت این امر می‌تواند بر تستوسترون نیز تأثیرگذار باشد، درنتیجه اندازه‌گیری این هورمون نیز می‌تواند شاخصی برای بررسی میزان آسیب ایسکمیک به‌صورت غیرمستقیم روی سلول‌های بیضه باشد [۳۰]. حساس‌ترین سلول‌ها به تخریب بافتی ناشی از ایسکمی بیضه، سلول‌های زایا هستند که آسیب به آن‌ها نازایی را در پی خواهد داشت. در تحقیق حاضر، در مقاطع تهیه‌شده از گروه کنترل منفی، لوله‌های اسپرم‌ساز دارای تراکم بالا و ضخامت اپیتلیوم زایگر مناسب بودند. در گروه کنترل مثبت میزان رده سول‌های اسپرم‌ساز کاهش یافته بود. در گروه دریافت‌کننده عصاره مرزنجوش + تورشن و همچنین در گروه دریافت‌کننده ویتامین C + تورشن، لوله‌های اسپرم‌ساز دارای فرم غیرطبیعی بوده و میزان اسپرم کاهش یافته بود؛ درحالی‌که در گروه دریافت‌کننده مخلوط عصاره و ویتامین C، بافت بیضه بسیار به گروه کنترل نزدیک بود و لوله‌های اسپرم‌ساز دارای تراکم و قطر مناسب و انواع رده‌های سلولی بودند. همسو با نتایج سایر مطالعات [۳۳-۳۱] در این پژوهش نیز مشخص شد که ویتامین C و مرزنجوش از طریق مکانیسم آنتی‌اکسیدانی و ضدّالتهابی، باعث از بین‌رفتن رادیکال آزاد و محافظت و تنظیم غشای سلولی و آپوپتوز

می‌گردند. این در حالی است که ویتامین C تأثیر ضدّالتهابی بیشتری در مقایسه با خاصیت ضدّرادیکال آزاد دارد. از این رو مواد آنتی‌اکسیدانی نسبت به مواد ضدّالتهابی (مرزنجوش) در جلوگیری از تخریب سلول‌های اپیتلیال زایگر، مؤثرتر می‌باشند. همسو با نتایج مطالعه حاضر، مقیمیان و همکاران در سال ۲۰۱۷ تأثیر ویتامین C بر آسیب بافتی و استرس اکسیداتیو به‌دنبال فلپ تونیکا واژینالیس، پس از چرخش بیضه را بررسی کردند [۳۴]. امتیاز جانسن، قطر لوله‌های منی‌ساز و ضخامت اپیتلیوم لوله‌های منی‌ساز در گروه چرخش بیضه که تحت درمان با ویتامین C قرار گرفت در مقایسه با گروهی که در آن به‌تنهایی فلپ تونیکا واژینالیس القا شد، به‌طور معنی‌داری افزایش یافت. ریبیرو و همکاران در سال ۲۰۱۴ تأثیر آنتی‌اکسیدان‌ها بر پیامد چرخش بیضه در موش‌های صحرایی در سنین مختلف را بررسی کردند. عملکرد تولیدمثلی با چرخش بیضه تغییری نکرد، اما آنتی‌اکسیدان‌ها عملکرد تولیدمثلی را بهبود بخشیدند [۳۵] که این نتایج با نتایج گروه مرزنجوش و ویتامین ث در مطالعه حاضر نیز همخوانی داشت. در این پژوهش میانگین میزان اسپرماتوژنز در گروه عصاره مرزنجوش و ویتامین C افزایش یافت که سایر تحقیقات نیز همسو با این پژوهش این امر را بیان نموده‌اند [۳۶, ۳۷]. طبق یافته‌های مطالعه حاضر، ویتامین C + عصاره مرزنجوش تأثیر مثبتی در بهبود معیارهای آنالیز اسپرم داشت. همان‌طور که نتایج مطالعه حاضر نشان داد درصد زنده‌ماندن اسپرم‌ها بعد از تزریق همزمان ویتامین C و عصاره مرزنجوش از ۴۲ درصد در کنترل مثبت به ۶۹ درصد در استفاده همزمان رسیده است. درصد ناهنجاری‌های اسپرم از ۳۰ درصد ذر کنترل مثبت به ۲۱ درصد در استفاده همزمان از ویتامین C و عصاره مرزنجوش کاهش پیدا کرده است که این امر نیز بیانگر تأثیر مثبت مواد آنتی‌اکسیدانی بر جلوگیری از ایسکمی در چرخش بیضه می‌باشد. درصد تحرک اسپرم از ۳۷ درصد در گروه کنترل مثبت به ۶۱ درصد در استفاده توأم از هر دو دارو رسید که افزایش تقریباً دوبرابری در تحرک اسپرم‌ها، مؤید تأثیر به‌سزای آنتی‌اکسیدان‌ها و ضدّالتهاب‌های طبیعی و مصنوعی در بهبود حالات ایسکمیک ناشی از چرخش بیضه می‌باشد؛ همان‌طور که همسو با مطالعه حاضر تأثیر این موارد در جلوگیری از ایسکمی و یا بهبود علائم ایسکمیک در سایر ارگان‌های بدن حیوانات و انسان نیز مشاهده شده است [۲۵]. محققان در تحقیقاتی که روی علت کاهش درصد اسپرماتوژنز انجام شده است، به این نتیجه رسیده‌اند که کاهش درصد اسپرماتوژنز یا عدم اسپرماتوژنز به علت قطع جریان خون بیضه اتفاق نمی‌افتد بلکه این اتفاق به علت نکروز سلول‌های بنیادی اسپرم‌ساز و به علت افزایش رادیکال‌های آزاد بین‌بافتی می‌باشد [۳۸]. مطابق نتایج مطالعه حاضر میزان مالون‌دی‌آلدهید در گروه درمان با عصاره مرزنجوش و یا ویتامین C به‌تنهایی با گروه کنترل مثبت تفاوت چندانی نداشته است اما استفاده هم‌زمان از ویتامین C و عصاره مرزنجوش بسیار نزدیک به گروه کنترل بود که می‌تواند به‌دلیل افزایش خاصیت آنتی‌اکسیدانی هر دو باشد. همچنین نتایج مربوط به قطر لوله‌های منی‌ساز هم با نتایج حاصل از بررسی مالون‌دی‌آلدهید، هم‌خوانی داشت.

نتیجه‌گیری

نتایج این مطالعه نشان داد که استفاده از ویتامین C و مرزنجوش می‌تواند هم از نظر بهبود آسیب بافت بیضه و هم از نظر بهبود پارامترهای اسپرمی ناشی از ایسکمی به دنبال چرخش بیضه‌ها مؤثر باشد. عصاره مرزنجوش به همراه ویتامین C موجب بهبود پارامترهای اسپرمی، افزایش تعداد اسپرم و کاهش آتروفی لوله‌های اسپرم‌ساز در موش‌های صحرایی شد.

تشکر و قدردانی

نویسندگان مقاله از همکاری معاونت پژوهشی دانشگاه آزاد اسلامی واحد شهرکرد در انجام این تحقیق تشکر می‌نماید.

References:

[1] Kylat R. Perinatal testicular torsion. ***Archives de Pédiatrie*** 2021; 28(1): 75-9.
[2] Al-Terki A, Al-Qaoud T. Spermatic cord knot: a clinical finding in patients with spermatic cord torsion. ***Advances Urol*** 2011; 2011: 1-4.
[3] Beaud N, Kanbar A, Abdessater M. Anatomical risk factors for spermatic cord torsion and their involvement in the choice of orchidopexy technique. ***Morphologie*** 2021; 105(348): 1-9.
[4] Hyun GS. Testicular torsion. ***Reviews Urol*** 2018; 20(2): 104.
[5] Lavallee ME, Cash J. Testicular torsion: evaluation and management. ***Curr Sports Med Reports*** 2005; 4(2): 102-4.
[6] Karaguzel E, Kadihasanoglu M, Kutlu O. Mechanisms of testicular torsion and potential protective agents. ***Nature Reviews Urol*** 2014; 11(7): 391-9.
[7] Abbaszadeh A, Assadollahi V, Alasvand M, Anbari K, Tavakoli N, Gholami M. Protective effects of royal jelly on testicular torsion induced ischaemia reperfusion injury in rats. ***Andrologia*** 2020; 52(9): e13716. [in Persian]

[8] Heindel RM, Pakyz RE, Reinking LN, Cosentino MJ. The effect of various degrees of unilateral spermatic cord torsion on fertility in the rat. ***J Urol*** 1990; 144(2): 366-9.
[9] Pezzani R, Vitalini S, Iriti M. Bioactivities of Origanum vulgare L.: An update. ***Phytochemistry Reviews*** 2017; 16(6): 1253-68.
[10] Cervato G, Carabelli M, Gervasio S, Cittera A, Cazzola R, Cestaro B. Antioxbdant properties of oregano (Origanum vulgare) leaf extracts. ***J Food Biochemistry*** 2000; 24(6): 453-65.
[11] Shayista C, Zahoor AK, Phalestine S. Medicinal importance of genus Origanum: A review. ***J Pharmacognosy Phytotherapy*** 2013; 5(10): 170-7.
[12] Skoufogianni E, Solomou AD, Danalatos NG. Ecology, cultivation and utilization of the aromatic Greek oregano (Origanum vulgare L.): A review. ***Notulae Botanicae Horti Agrobotanici Cluj-Napoca*** 2019; 47(3): 545-52.
[13] Nimse SB, Pal D. Free radicals, natural antioxidants, and their reaction mechanisms. ***RSC Advances*** 2015; 5(35): 27986-8006.
[14] Pathy K. Process for preparation of vitamin C and method for determination of vitamin c in tablets. ***SF J Chem Res*** 2018; 2(1): 2.
[15] Kaźmierczak-Barańska J, Boguszewska K, Adamus-Grabicka A, Karwowski BT. Two faces of vitamin C—antioxidative and pro-oxidative agent. ***Nutrients*** 2020; 12(5): 1501.
[16] Aitken RJ, Drevet JR, Moazamian A, Gharagozloo P. Male infertility and oxidative stress: a focus on the underlying mechanisms. ***Antioxidants*** 2022; 11(2): 306.
[17] Yousefi-Manesh H, Shirooie S, Hemati S, Shokrian-Zeini M, Zarei N, Raoufi M, et al. Protective effects of modafinil administration on testicular torsion/detorsion damage in rats. ***Experimental Molecular Pathol*** 2019; 111: 104305. [in Persian]
[18] Björndahl L, Söderlund I, Johansson S, Mohammadieh M, Pourian MR, Kvist U. Why the WHO recommendations for eosin-nigrosin staining techniques for human sperm vitality assessment must change. ***J Androl*** 2004; 25(5): 671-8.
[19] Belhan S. Effects of Testicular Tortion on Male Production. ***Res Reviews in Health Sciences-I***. 2021.
[20] Feng S, Yang H, Lou Y, Ru W, Wang A, Liu W. Clinical characteristics of testicular torsion and identification of predictors of testicular salvage in children: a retrospective study in a single institution. ***Urologia Internationalis*** 2020; 104(11-12): 878-83.
[21] Ringdahl EN, Teague L. Testicular torsion. ***Am Family Physician*** 2006; 74(10): 1739-43.
[22] Jakubczyk K, Dec K, Kałduńska J, Kawczuga D, Kochman J, Janda K. Reactive oxygen species-sources, functions, oxidative damage. Polski merkuriusz lekarski: organ Polskiego ***Towarzystwa Lekarskiego*** 2020; 48(284): 124-7.
[23] Beigi Harchegani A, Tahmasbpour E, Borna H, Imamy A, Ghanei M, Shahriary A. Free radical production and oxidative stress in lung tissue of patients exposed to sulfur mustard: an overview of cellular and molecular mechanisms. ***Chem Res Toxicol*** 2018; 31(4): 211-22. [in Persian]
[24] Centner C, Zdzieblik D, Dressler P, Fink B, Gollhofer A, Koenig D. Acute effects of blood flow restriction on exercise-induced free radical production in young and healthy subjects. ***Free Radical Res*** 2018; 52(4): 446-54.
[25] Di Meo S, Venditti P. Evolution of the knowledge of free radicals and other oxidants. ***Oxidative Med Cellular Longevity*** 2020; 1-32.
[26] Isirima JC, Uruaka CI. Evaluation of Anti-Oxidants Potential of Turmeric, Vitamins C and E in Doxorubicin-Induced Oxidative Stress in Wistar Rats. ***J Pharm Sci Med*** 2021; 6(2): 12-23.
[27] Figiel A, Szumny A, Gutiérrez-Ortíz A, Carbonell-Barrachina ÁA. Composition of oregano essential oil (Origanum vulgare) as affected by drying method. ***J Food Engineering*** 2010; 98(2): 240-7.
[28] Savini I, Arnone R, Catani MV, Avigliano L. Origanum vulgare induces apoptosis in human colon cancer caco2 cells. ***Nutr Cancer*** 2009; 61(3): 381-9.
[29] Rodrigo J, Fernandez A, Serrano J, Peinado M, Martinez A. The role of free radicals in cerebral hypoxia and ischemia. ***Free Radical Biol Med*** 2005; 39(1): 26-50.
[30] Blomgren K, Hagberg H. Free radicals, mitochondria, and hypoxia–ischemia in the developing brain. ***Free Radical Biol Med*** 2006; 40(3): 388-97.
[31] Bahmani M, Khaksarian M, Rafieian-Kopaei M, Abbasi N. Overview of the therapeutic effects of Origanum vulgare and Hypericum perforatum based on Iran's ethnopharmacological documents. ***J Clin Diagnostic Res*** 2018; 12(7): 1-4. [in Persian]
[32] Lane DJ, Richardson DR. The active role of vitamin C in mammalian iron metabolism: much more than just enhanced iron absorption. ***Free Radical Biol Med*** 2014; 75: 69-83.
[33] Spoelstra-de Man AM, Elbers PW, Oudemans-Van Straaten HM. Vitamin C: should we supplement. ***Curr Opin Crit Care*** 2018; 24(4): 248.
[34] Moghimian M, Abtahi-Evari SH, Shokoohi M, Amiri M, Soltani M. Effect of Syzygium aromaticum (clove) extract on seminiferous tubules and oxidative stress after testicular torsion in adult rats. ***Physiol Pharmacol*** 2017; 21(4): 343-50.
[35] Ribeiro CT, De Souza DB, Costa WS, Pereira-Sampaio MA, Sampaio FJ. Effects of testicular transfixation on seminiferous tubule morphology and sperm parameters of prepubertal, pubertal, and adult rats. ***Theriogenology*** 2015; 84(7): 1142-8.
[36] Arjadi F, Mustofa M, Wibowo Y, Gumilas NSA, Fuadi DR. Combination of Vitamin C and E Improves Spermatogenesis of White Male Rat

Model of Paradoxical Sleep Deprivation Stress. ***J Kedokteran Brawijaya*** 2022; 32(1): 8-12.
[37] Raeeszadeh M, Karimfar B, Amiri AA, Akbari A. Protective effect of nano-vitamin C on infertility due to oxidative stress induced by lead and arsenic in male rats. ***J Chemistry*** 2021; (3): 1-12. [in Persian]
[38] Turner TT, Bang HJ, Lysiak JJ. Experimental testicular torsion: reperfusion blood flow and subsequent testicular venous plasma testosterone concentrations. ***Urology*** 2005; 65(2): 390-4.
[39] Moulodi F, Alizade Khaledabad M, Mahmoudi R, Rezazad Bari M. Chemical Composition, Antimicrobial and Antioxidant Properties of Essential Oil of Origanum vulgar ssp. ***J Babol Univ Med Sci*** 2018; 20(10): 36-44.
[40] Mahdianrad A, MazaheriS, Nematbakhsh M, Talebi A, Baradaran A. Role of Vitamin C in Vanadyl-Sulfate-Induced Nephrotoxicity and Hepatotoxicity. ***J Isfahan Med Sch*** 2016; 33(366): 2351-9.