بررسی سلول‌های اینترستیشیال کاخال در جدار ایلیوم سگ با میکروسکوپ الکترونی

دکتر یوسف صادقی * ، دکتر محمد بیات *

خلاصه

سابقه و هدف: با توجه به تناقض‌هایی که در مورد آرایش لایه عضلانی حلقوی جدار ایلیوم در کتاب‌های مرجع و مقالات وجود دارد و نظر به اهمیت شناخت ساختار و عملکرد سلول‌های اینترستیشیال کاخال در تنظیم حرکات روده‌ای که می‌تواند در شناخت اتیولوژی بیماری‌های عملکردی روده مفید باشد و به منظور مطالعه سلول‌های مذکور با میکروسکوپ الکترونی ، این تحقیق بر روی جدار ایلیوم سگ انجام گرفت.

مواد و روشها: پژوهش حاضر یک مطالعه بنیادی به روش توصیفی بر روی پنج قلاده سگ می‌باشد و نمونه‌ها از قسمت انتهایی ایلیوم پس از پرفیوژن با ماده ثابت کننده در حین بیهوشی کامل حیوان تهیه و جهت مطالعه میکروسکوپ الکترونی ترانسمیشن آماده و لایه عضلانی جدار ، شبکه آئورباخ ، شبکه عضلانی عمقی و سلول‌های اینترستیشیال کاخال از نظر موقعیت و ارتباطات بررسی شد.

یافته‌ها: تحقیق نشان داد که سلولهای اینترستیشیال کاخال در شبکه آئورباخ ، بین سلول‌های عضلانی لایه حلقوی و شبکه عضلانی عمقی در همه نمونه‌ها وجود دارد و در یک مورد وجود دسته‌هایی از سلول‌های اینترستیشیال کاخال و رشته‌های عصبی بین شبکه آئورباخ و شبکه عضلانی عمقی در ضخامت لایه عضلانی حلقوی مشاهده گردید.

نتیجه گیری: سلول‌های اینترستیشیال کاخال در شبکه‌های عصبی جدار ایلیوم و همین طور در ضخامت لایه عضلانی حلقوی آن وجود دارد و احتمالاً این سلول‌ها نقشی در ارتباط شبکه آئورباخ به عنوان شبکه اصلی حرکتی با شبکه عضلانی عمقی به عنوان شبکه فرعی حرکتی دارند. از این رو، در این مورد تحقیقات بیشتر درنمونه‌های حیوانی و در صورت امکان نمونه‌های انسانی پیشنهاد می‌گردد.

واژگان کلیدی: سلول‌های اینترستیشیال کاخال، ایلیوم ، سگ، میکروسکوپ الکترونی

* دانشگاه علوم پزشکی و خدمات بهداشتی ـ درمانی شهید بهشتی تهران ، گروه علوم تشریح

مقدمه

اصطلاح سلول‌های اینترستیشیال کاخال اولین بار توسط Cajal برای تعدادی از تیپ‌های سلولی به کار رفت که وی آنها را سلول‌های عصبی اولیه در اعضایی که به وسیله دستگاه‌عصبی خودکار عصب گیری می‌شوند (بویژه روده‌ها) محسوب کرد (۱،۲) . سلول‌های اینترستیشیال با هسته بزرگ ، بیضوی ، رنگ پذیری روشن و سیتوپلاسم اندک در اطراف هسته مشخص می‌شوند که از آن ۲ تا ۵ استطاله دراز و باریک خارج گردیده است و نمای ستاره‌ای یا دوکی به سلول می‌دهد (۳). Cajal دو شبکه سلول‌های اینترستیشیال را در پوشش عضلانی روده باریک مشخص کرد که عبارتند از : شبکه‌ای که بین لایه‌های طولی‌و حلقوی پوشش عضلانی واقع شده است و همراه شبکه آئورباخ [Auerbach's Plexus (AP)] است و دیگری با شبکه عضلانی‌عمقی [Depp muscular plexus (DMP)] می‌باشد (۲). این سلول‌ها از این جهت اینترستیشیال نامیده شده‌اند که بین رشته‌های اعصاب و سلول‌های عضلانی قرار گرفته‌اند و احتمالاً منشا عصبی دارند.

محققان براساس مجاورت سلول‌های اینترستیشیال با یکدیگر و با انتهاهای اعصاب خودکار و سلول‌های عضله صاف نقش تنظیم کنندگی برای آنها قایل شده‌اند (۴) و برای جمعیت‌های خاصی از این سلول‌ها نقش ضربان سازی در روده بزرگ و کوچک در نظر گرفته‌اند (۵). هم‌چنین مطالعات الکتروفیزیولوژیک که به طور عمده در قسمت پروگزیمال کولون سگ به عمل آمده است از ایفای نقش مولد ضربان سازی و انتقال عصبی توسط سلول‌های اینترستیشیال حمایت کرده است (۴،۸).

با آگاهی از اهمیتی که محققان برای سلول‌های اینترستیشیال در تنظیم حرکات روده قایل هستند و ارتباطات گسترده‌ای که برای آنها در نظر گرفته‌اند و این که احتمالاً در شناخت پاتوژنز بیماری‌های عملکرد دستگاه گوارش می‌توانند نقش داشته باشند (۳) و باملاحظه این موضوع که سلول‌های اینترستیشیال در کتب مرجع بافت‌شناسی نادیده گرفته شده و یا فقط کلیاتی از آنها ارایه گردیده است (۹،۱۰) ، در تحقیق حاضر موقعیت و ارتباطات سلول‌های اینترستیشیال کاخال با یکدیگر و با انتهاهای عصبی و با سلول‌های عضله صاف در پوشش عضلانی جدار ایلیوم سگ‌های سالم با میکروسکوپ الکترونی ترانسمیشن تعیین شد.

مواد و روشها

پژوهش حاضر به صورت بنیادی با روش توصیفی از نوع اکتشافی انجام گرفت و از پنج قلاده سگ ماده سالم نژاد مخلوط با سن بالای یک سال و حدود وزنی ۲۵ کیلوگرم استفاده گردید. سگ ها با تزریق داخل وریدی داروی Acepromazine (Phenix Pharmaceutical Antewrp، بلژیک) بادوز ۰/۵ mg/kg و داروی Specia Thiopental Sodium ، فرانسه) با دوز ۲۰ mg/kg بیهوش شدند. سپس تحت شرایط استریل با برش بر روی خط میانی شکم حیوان عمل لاپاراتومی انجام و روده کوچک به بیرون شکم هدایت گردید ، ۱۵ سانتی‌متر آخر ایلیوم کاملاً در معرض دید قرار گرفت و با استفاده از انتهاهای شریان‌های ایلیال پرفیوژن موضعی به وسیله محلول گلوتارآلدیید ۲ درصد در بافر فسفات انجام و نمونه‌برداری از آن به عمل آمد و سگ‌ها با تزریق بیش از حد داروهای بیهوشی کشته شدند. نمونه‌ها پس از ثبات اولیه در محلول گلوتار آلدیید ۲ درصد در بافر فسفات به کمک محلول اسمیوم تتراکسید ۲ درصد به صورت ثانوی ثابت شدند و بعد از آب‌گیری در

محلول‌های اتانول با غلظت‌های بالا رونده در رزین Agar قالب‌گیری وجهت پلیمریزه گردیدن رزین به مدت ۷۲ ساعت در فور ۶۰ درجه سانتی‌گراد قرار گرفتند. برش‌زنی نمونه‌ها توسط دستگاه Ultramicrotom ساخت کارخانه LKB سوئدی صورت پذیرفت. ابتدا برش‌هایی با قطر یک الی دو میکرومتر (Semi thin section) تهیه و با محلول تولوییدین‌بلو رنگ شده با میکروسکوپ نوری بررسی شد. این کار موقعیت‌مورد نظروصحیح نمونه‌ها جهت مطالعه با الکترون میکروسکوپ‌رامشخص می‌کندکه از همان نواحی برش‌های با ضخامت ۹۰-۸۰ نانومتر (Ultra thin section) تهیه و هر چند بر روش بر روی یک گرید (Grid) مسی ۲۰۰ mesh منتقل و با Uranyl acetate و Lead citrate رنگ آمیزی دوگانه شدند. برش‌های نمونه روی گریدها با میکروسکوپ الکترونی ترانسمیشن مدل EM 900 (Aeiss، آلمان) در High voltafe 80KV تحت مشاهده و بررسی قرار گرفتند و به کمک درشت نمایی‌های مختلف میکروسکوپ مذکور ضخامت لایه عضلانی حلقوی ، آرایش و تقسیمات آن (موقعیت‌شبکه‌عضلانی‌عمقی) حدفاصل این لایه با لایه عضلانی طولی (موقعیت شبکه آئورباخ) و سلول‌های اینترستیشیال‌کاخال‌باتوجه به موقعیت و ارتباطات آنها در نواحی مختلف مذکور بررسی و با استفاده از دوربین عکس‌برداری TFP که بر روی میکروسکوپ الکترونی مذکور قرار دارد، عکس‌برداری و پس از ظهور و چاپ تفسیر گردید.

یافته‌ها

در بزرگ نمایی های پایین (Low magnification) کل ضخامت پوشش عضلانی جدار ایلیوم مشاهده شد به طوری که لایه عضلانی طولی در خارج ، سپس مقطع شبکه آئورباخ و بعد از آن لایه حلقوی در داخل قرار گرفته است. لایه حلقوی را با دقت بیشتری می‌توان به قسمت بزرگتر خارجی و قسمت کوچکتر داخلی تقسیم کرد که بین این دو قسمت شبکه عضلانی عمقی قرار گرفته است (شکل ۱) . در بزرگ نمایی‌های بالا (High magnicication) براساس اطلاعات به دست آمده از بزرگ‌نمایی پایین ابتدا محل شبکه عصبی آئورباخ بررسی شد که این شبکه به صورت رشته‌هایی که بعضی میلین‌دار و تعدادی بدون میلین بودند مشاهده گردید و سلول‌های اینترستیشیال کاخال هم در این موقعیت ملاحظه شد که اغلب در حدفاصل رشته‌های عصبی و سلول‌های عضلانی صاف بودند. درون قسمت خارجی لایه عضلانی حلقوی (Outer cirularmuscle layer) اتصالات باز (Gap junctions) بین سلول‌های عضله صاف وجود داشت و چندین سلول اینترستیشیال کاخال نیز مشاهده می‌گردید که در موقعیت بین رشته‌های عصبی و سلول‌های عضلانی صاف بودند (شکل‌های ۲ و ۳). در یک مورد مجموعه‌ای از رشته‌های عصبی و سلول‌های اینترستیشیال کاخال دیده شد که در ضخامت قسمت خارجی لایه عضلانی حلقوی بود و متوجه داخل یعنی به سمت شبکه عضلانی عمقی دنبال می‌گردید (شکل ۴). شبکه عضلانی عمقی که تجمعی از رشته‌های عصبی و سلول‌های اینترستیشیال کاخال بود در همه نمونه‌ها و در حدفاصل بین قسمت خارجی لایه عضلانی (OCM) و قسمت داخلی لایه عضلانی [Inner cirular muscle layer (ICM)] مشاهده گردید. به عبارتی، سلول‌های اینترستیشیال کاخال در شبکه آئورباخ ، بین سلول‌های عضلانی صاف لایه حلقوی و شبکه عضلانی عمقی وجود داشت.

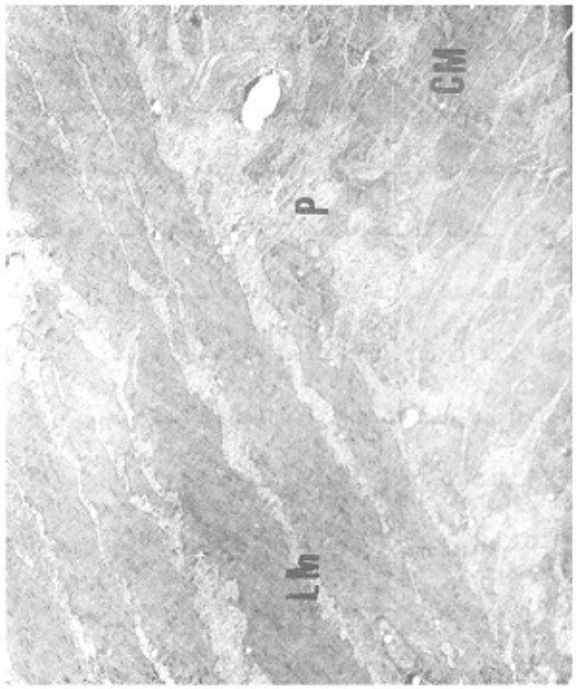

شکل ۱ـ تصویر موقعیت شبکه عصبی آئورباخ ـ لایه عضلانی LM ، شبکه آئورباخ AP و لایه عضلانی حلقوی CM (بزرگ‌نمایی ۱۱۰۰ برابر)

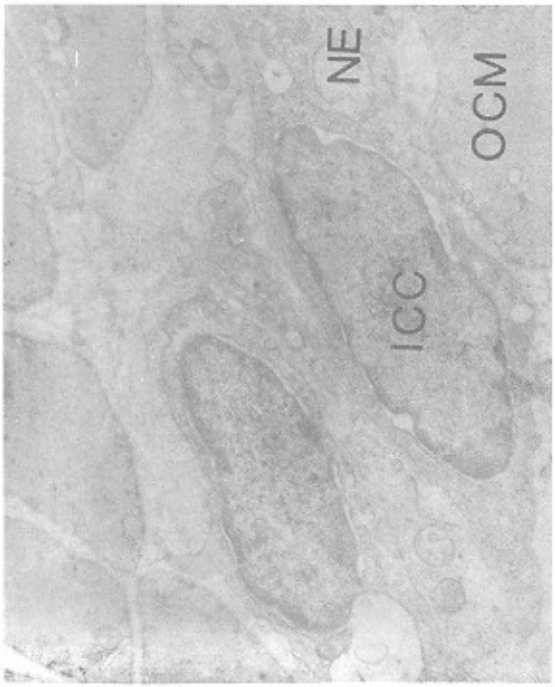

شکل ۳ـ تصویر موقعیت انتهای عصبی ، سلول‌های اینترستیشیال، قسمت خارجی لایه عضلانی حلقوی = OCM (NE-ICC-OCM)

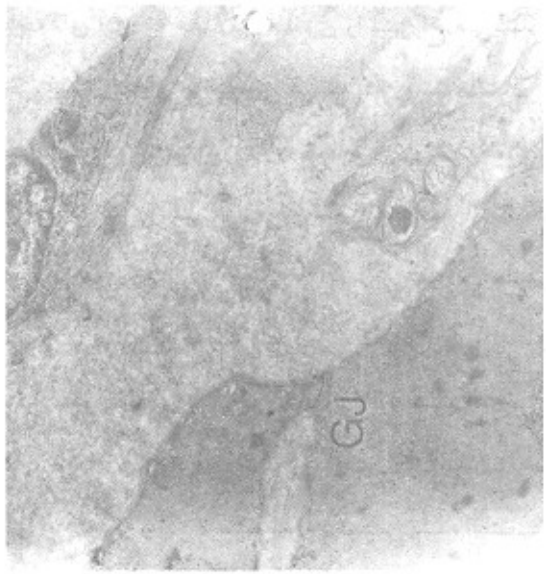

شکل ۲ـ اتصال بازیین سلول‌های عضلانی صاف در قسمت خارجی در قسمت خارجی لایه حلقوی GP (بزرگ نمایی ۷۰۰۰ برابر)

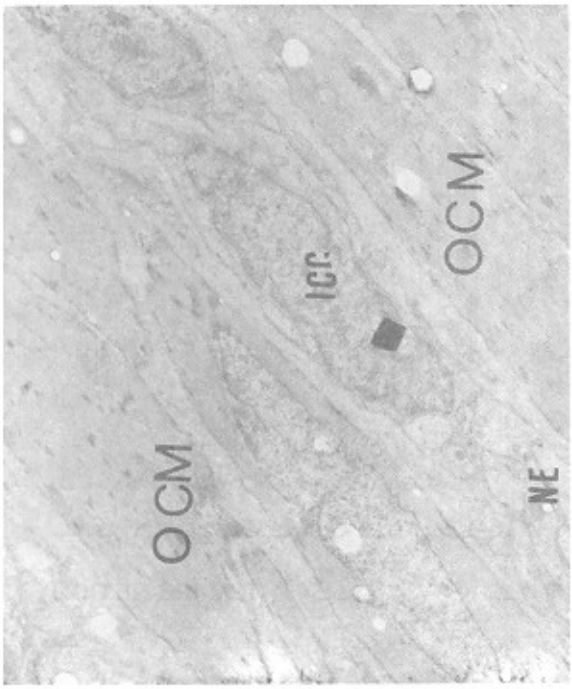

شکل ۴ـ تصویر موقعیت رشته‌های عصبی و سلول‌های اینترستیشیال (NE-ICC)

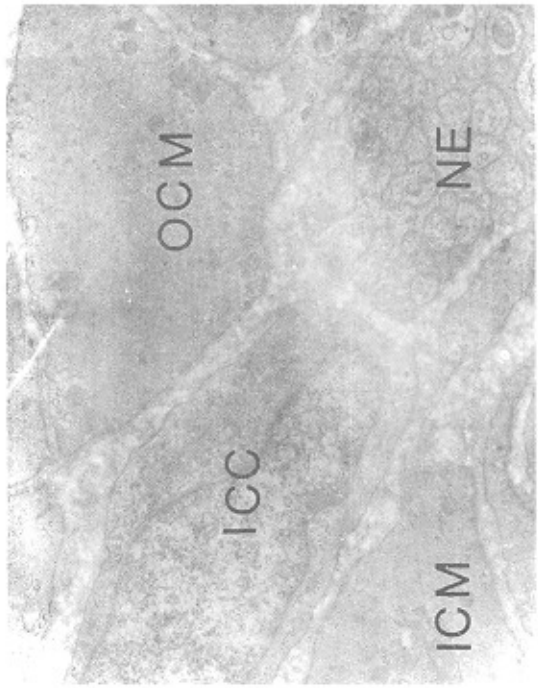

شکل ۵ـ تصویر موقعیت شبکه عضلانی عمقی (ICM-ICC-NE-OCM) (بزرگ‌نمایی ۷۰۰۰ برابر)

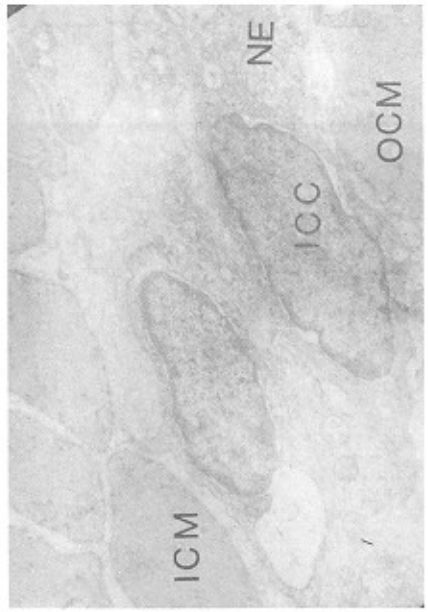

شکل ٦ـ تصویر موقعیت شبکه عضلانی عمقی (ICM-ICC-NE-OCM) (بزرگ‌نمایی ۷۰۰۰ برابر)

بحث

تحقیق نشان داد که شبکه عضلانی عمقی (DMP) در بین دو قسمت لایه عضلانی حلقوی جدار ایلیوم قرار گرفته و سلول‌های اینترستیشیال کاخال به همراه رشته‌های عصبی در این قسمت مشاهده شدند. این مشاهدات با نتایج تحقیق‌های مختلف هم‌سویی دارد . Torihashi و همکاران هسته‌های پهن شده که رنگ پذیری غلیظ‌تری نسبت به هسته‌های سلول‌های عضله صاف دارند را در فضای بین دو قسمت داخلی و خارجی لایه عضلانی گزارش کردند (۱۱) و نتایج تحقیق Rumessen و همکاران حاکی از وجود تعدادی سلول‌های اینترستیشیال همراه این شبکه است (۱۲) امّا در کتاب‌های مرجع بافت‌شناسی و آناتومی وجود این شبکه نادیده گرفته می‌شود و معتقد به شبکه آئورباخ و شبکه زیر مخاطی به شرح زیر هستند .

شبکه آئورباخ یا شبکه میانتریک (Myenteric plexus) بین لایه‌های طولی و حلقوی پوشش عضلانی جدار قرار گرفته و عصب حرکتی آنها را تامین می‌کند و شبکه زیر مخاطی (Meissner plexus) که در لایه زیر مخاط نزدیک عضله مخاطی قرار گرفته است و شاخه‌های آن لایه عضلانی حلقوی را سوراخ می‌کنند و محتوی نورون‌های گانگلیونی هستند که رشته‌هایشان از عضله مخاطی نیز می‌گذرند و به مخاط می‌روند (۹،۱۰).

این که در کتاب‌های مرجع هنوز هم از شبکه عضلانی عمقی و یا دو قسمتی بودن لایه عضلانی عمقی صحبت نمی‌شود به دلیل استفاده از یافته‌های میکروسکوپ نوری است که شناسایی این قسمت‌ها خیلی مشکل است و از طرفی، عملکرد واضح و تایید گردیده برای این شبکه و این تقسیم بندی مشخص نشده است، در حالی که در تحقیق ما با استفاده از میکروسکوپ الکترونی شبکه عضلانی عمقی واضح دیده شد و سلول‌های اینترستیشیال کاخال نیز با توجه به موقعیت و ارتباطات آنها مورد بررسی قرار گرفته که جنبه باارزش و مهم تحقیق

محسوب می‌گردد. یافته‌هایی نظیر مشاهده سلول‌های اینترستیشیال کاخال در شبکه آئورباخ و در بین سلول‌های عضلانی صاف لایه حلقوی نیز با مشاهدات اغلب محققان مانند Rumessen که وجود آنها را در نواحی مختلف جدار ایلیون و کولون گزارش نموده (۳)، هم‌سویی دارد. یافته باارزش این تحقیق مشاهده باندی از دسته‌های رشته‌های عصبی و سلول‌های اینترستیشیال کاخال در یک مورد بود که در توده بخش خارجی لایه عضلانی حلقوی از سمت شبکه آئورباخ به سمت شبکه عضلانی عمقی دنبال می‌شد که به نظر می‌آید در برقراری ارتباطات بین این دو شبکه موثر باشد، زیرا ارتباطات فیزیولوژیک بین آنها به وسیله Thuneberg (۴) و Thuneberge و همکاران (۸) مورد اشاره قرار گرفته ، به طوری که محقق مذکور از سلول‌های اینترستیشیال کاخال شبکه آئورباخ به عنوان ضربان ساز (Pacemaker cells) نام برده است. از این رو، به نظر مولفان مقاله با کامل شدن مطالعات آناتومیک به همراه مطالعات فیزیولوژیک می‌توان شباهت‌هایی بین سیستم هدایتی خودکاری روده با سیستم هدایتی قلب مطرح نمود که در آن شبکه آئورباخ را مشابه گره سینوآتریال قلب و شبکه عضلانی عمقی را مشابه گره دهلیزی- بطنی قلب در نظر گرفت.

در نتیجه سلول‌های اینترستیشیال کاخال که در شبکه‌های عصبی جدار ایلیوم و همین طور در ضخامت لایه عضلانی حلقوی آن وجود دارد و احتمالاً این سلول‌ها نقشی در ارتباطات شبکه آئورباخ به عنوان شبکه اصلی حرکتی با شبکه عضلانی عمقی به عنوان شبکه فرعی حرکتی دارند . از این رو، تحقیقات بیشتر در نمونه‌های حیوانی و در صورت امکان در نمونه‌های انسانی جهت کشف مسایل مربوط به این نقش و ارتباطات پیشنهاد می‌گردد.

تشکر و قدردانی

نویسندگان مقاله مراتب تقدیر و تشکر خود را از حوزه معاونت پژوهشی دانشگاه علوم پزشکی و خدمات بهداشتی درمانی شهید بهشتی که بودجه این تحقیق را تامین کردند اعلام می‌دارند. در ضمن از مسئولان محترم دانشکده پزشکی دانشگاه متبوع و کارکنان و مسئولان محترم بخش جراحی دانشکده دامپزشکی دانشگاه تهران و واحد میکروسکوپ الکترونی موسسه داروپخش که در اجرای این تحقیق همکاری صمیمانه داشتند، قدردانی می‌شود. از سرکار خانم کوهی- منشی گروه آناتومی که زحمت تایپ مقاله را قبول کردند نیز تشکر به عمل می‌آید.

References:

1. Cajal SR. Sur les ganglions et plexus nerveux d intestine. CR Soc Biol (Paris). 1983; 5: 217-223.
2. Cajal SR. Histologie du systeme nerveux de 1'Homme et de vertebres Maloine Paris; 1911 .
3. Rumessen JJ. Identification of intersitial cells of cajal significane for studeies of human small

intestine and colon. Dan Med Bull. 1994; 41: 278-293.

4. Tuneberg L. Interstitial cells of cajal. Intestinal pacemaker cells. Adv Embryol Cell Biol. 1982; 71: 1-130.
5. Rumessen JJ. Thuneberg L. Plexus muscularis profundus and associated intersitial cells. I: light microscopic studies of mouse small intestine. Anat Rec . 1982; 203: 115-127.
6. Rumessen JJ. Thuneberg L. Mikkelsen HB. Plexus muscularis profundus and associated interstitial cell. II ultra structural studies of mouse small intestine. Anat Rec. 1982; 203: 129-146.
7. Mikkelsen HB. Thuneberg L. Rumessen JJ. Thorball N. Macrophage like cell in muscularis externa of mouse small intstine. Anat Rec. 1985; 313: 77-86.
8. Thuneberg L. Petes S. Hansen ED. A unique feature of interstitial cells of cajal (ICC) from mouse to pig: Long paralled process are organized in bundles. J Gastro Intest Motil.1989; 1:5.
9. Fawcett DD. A textbook of histology. 11th ed. Philadelphia: Saunders; 1986: 659.
10. Bannister LH. Alimentory system. In: Bannister LH.Berry MM. Collins P (Eds). Gray's anatomy. 38th ed. New york: churchill- Livingstone; 1995: 1771-1773.
11. Torihashi S. Kobayashi S. Gerhoffer WT. Sanders KM. Interstitial cells in deep muscular plexus of canine small intestine may be specialized smooth muscle cells. Am J Physiol. 1993; 265: G638-G645.
12. Rumessen JJ. Mikklesen HB. Thuneberg L. Ultrastructure of intersitial cells of cajal in circular of human small intestine. Gastroenterology. 1993; 104: 343-350.
13. Duchon G. Henderson R. Daniel EE. Circular muscle layer in the small intestine. In: Dauic EE (Ed). Proc Int symp Gastrointest motil. 4th ed. Alberta: Bannff; 1983: 635- 649.