# معرفی یک مورد پانکراتو بلاستوما

دکتر طاهره خامه چیان * ،دکتر علی بی آزار **

**خلاصه :**

**سابقه و هدف :** پانکراتوبلاستوما یک بیماری نادر پانکراس می‌باشد. با توجه به تناقض‌هایی که در مورد منشا و هیستوژنز بیماری و نوع درمان آن وجود دارد، در این مقاله به معرفی یک مورد پانکراتوبلاستوما در پسر بچه‌ای ۱۰ ساله اقدام می‌گردد که در سال ۱۳۷۸ در بخش جراحی بیمارستان شهید بهشتی کاشان بستری و تحت عمل جراحی قرار گرفت.

**معرفی مورد :** بیمار پسر بچه ۱۰ ساله‌ای است که به علت دل درد از ۲۰ روز قبل از بستری شدن مراجعه کرده بود ، درد شبها تشدید می‌شد و با تغذیه نیز بیشتر می‌گردید. در میانه توده‌ای حدود ۱۰ سانتی‌متر در ناحیه اپی‌گاستر لمس می‌شد. بیمار تحت عمل جراحی قرار گرفت و نتیجه پاتولوژی پانکراتوبلاستوما گزارش گردید.

**نتیجه گیری :** بیماری پانکراتوبلاستوما گر چه یک بیماری بدخیم می‌باشد، با تشخیص زودرس و درمان جراحی به موقع ، نیمی از موارد اطفال به طور کامل بهبودی می‌یابند.

**واژگان کلیدی :** پانکراتوبلاستوما ، تومورهای بدخیم پانکراس ، اپی‌گاستر

* دانشگاه علوم پزشکی و خدمات بهداشتی ـ درمانی کاشان ، گروه آسیب‌شناسی و بافت‌شناسی

** دانشگاه علوم پزشکی و خدمات بهداشتی ـ درمانی کاشان ، گروه جراحی

## مقدمه

پانکراتوبلاستوما لفظ معادل کارسینوم انفانتیل است که برای نئوپلاسم‌های اولیه یا بلاستوماتوز مشابه نوروبلاستوم و هپاتوبلاستوم به کار می‌رود (۱،۲). منشا و هیستوژنز تومور به طور دقیق مشخص نیست و منشا داکتال با تمایز سلول‌های آسینار در بعضی موارد نشان داده شده است (۱،۲،۳،۴)، در حالی که بعضی مطالعات نشانه‌های آندوکرین یا اگزوکرین بودن با گرانول‌های نوروسکرتوری را مطرح می‌کنند (۲،۵).

پانکراتوبلاستوما یک تومور نادر پانکراس است که به طور عمده بچه‌ها و نوجوانان را گرفتار می‌سازد (۶) ولی محدوده سنی وسیعی دارد و سن گرفتاری بین ۲/۴-۳۳ سال است (۷). بین سال‌های ۱۹۹۱-۱۸۸۵ فقط ۷۱ مورد تومور بدخیم پانکراس در بچه‌ها و افراد بالغ گزارش شده است (۸). بیماری به صورت توده داخل شکمی با متوسط اندازه ۱۰ سانتی‌متر بروز می‌کند و ممکن قسمتی از آن داخل کپسولی باشد. مشکل اصلی فقدان تظاهرات بالینی مشخص و استراتژی درمانی خاص است(۹).

در این مقاله به معرفی یک مورد بیمار پانکراتوبلاستوما بستری در بخش جراحی بیمارستان شهید بهشتی در سال ۱۳۷۸ اقدام می‌شود.

## معرفی مورد

بیمار پسر بچه ۱۰ ساله‌ای اهل و ساکن کاشان می‌باشد که با علایم دل درد از ۲۰ روز قبل از بستری شدن و تشدید درد در شبها و با تغذیه در ناحیه اپی‌گاستر مراجعه کرده بود. بی‌اشتهایی یا کاهش وزن ، تب و لرز را ذکر نمی‌کرد.

در معاینه بیمار

PR:۱۰۰ T: ۳۷/۸ RR :۱۷ BP:$\frac{۱۱}{۷}$

در معاینه شکم توده‌ای با ابعاد ۱۰×۱۰ سانتی‌متر در اپی‌گاستر لمس می‌شد که حساس بود و ثابت نبود معاینه سایر نقاط طبیعی بود.

در بررسی پاراکلینیک :

BUN= ۸ Creat =۱

PT= ۱۴

PTT= ۳۷

WBC=۸۴۰۰ $\frac{PMN=٪۸۰}{Lymph=٪۲۰}$

PLT=۴۰۶×۱۰$^{۳}$ CRP=۳

AST= ۳۹ Amylase= ۷۴

ALT= ۱۶ Alph=۲۵۳

BS= ۷۶ K= ۴

PH= ۵/۱

Ocult Blood= –

S/E :[Ova×Parasite= –

شیگلا و سالمونلامنفی

یافته های سونوگرافی :

توده‌ای در ناحیه اپی‌گاستر حاوی مناطق اکولوسنت متعدد و یک زمینه اکوژن دیده می‌شد که به ابعاد تقریبی ۱۰×۱۰ سانتی‌متر و در ناحیه پانکراس و لب چپ کبد قرار داشت و بیشتر به نظر می‌رسد که یک کیست مولتی لوکوله هیداتیک باشد. سایر نقاط شکم طبیعی بود

یافته‌های CT Scan :

توده‌ای با ابعاد ۲۰×۱۵ کیستیک همراه وژتاسیون داخلی با چسبندگی به لب چپ کبد و دم پانکراس وجود داشت. لنفادنوپاتی رتروپریتوین منفی بود، درگیری سایر نقاط کبد ، طحال وجود نداشت. برای بیمار کیست هیداتیک و سپس تومورهای کیستیک پانکراس و سایر کیست‌های کبدی مطرح شد.

یافته های حین عمل :

با اندیکاسیون تومور شکمی اقدام به جراحی بیمار

گردید. پس از باز کردن شکم توده‌ای با حدود مشخص به ابعاد ۲۰×۲۰ در ناحیه رتروپریتوین در بالا و چپ شکم وجود داشت که به علت بزرگی لب چپ کبد را به بالا هدایت کرده بود و چسبندگی به ناحیه دم پانکراس داشت. کلیه چپ مشکلی نداشت طحال و کبد و رتروپریتوین آثاری از متاستاز نداشتند. ابتدا دم پانکراس از تومور جدا شد که با توجه به چسبندگی شدید تومور باز گردید که حاوی مواد نکروتیک فراوان بود و حدود ۹۵ درصد تومور پس از آزاد کردن از اطراف برداشته شد.

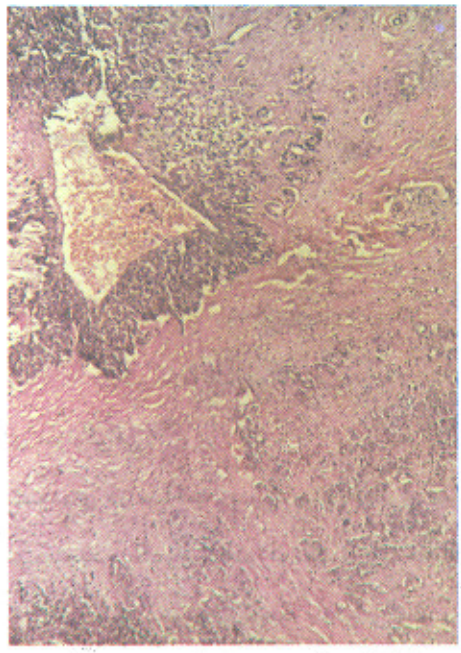

شکل ۱ـ پانکراس طبیعی و قسمتی از تومور در مجاورت نسج نرم

نمونه ارسالی در فرمالین ۱۰ درصد قرار گرفت که شامل توده‌ای به ابعاد تقریبی ۶×۸×۱۰ سانتی‌متر بود و در مناطقی توپر و مناطقی کیستیک و حاوی مواد نکروتیک بود. در بررسی میکروسکوپی توموری مشاهده شد که متشکل از سلول‌های یک شکل با هسته‌های گرد تا بیضی و سیتوپلاسم اندک بود که به صورت صفحه‌های سلولی قرار گرفته بودند. مناطقی از دژنرسانس کیستیک و نکروز مشهود بود (تصاویر ۱ و ۲ و ۳ و ۴).

در پی‌گیری بیمار پس از جراحی تا این تاریخ علایم عود بیماری مشاهده نگردیده است.

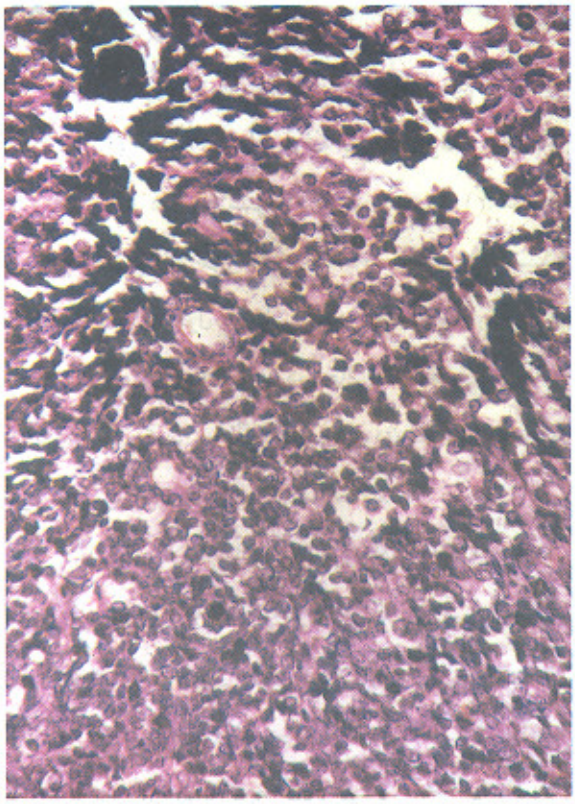

شکل ۲ـ سلولهای تومورال یک شکل تمایز نیافته که بصورت صفحه سلولی قرار گرفته‌اند

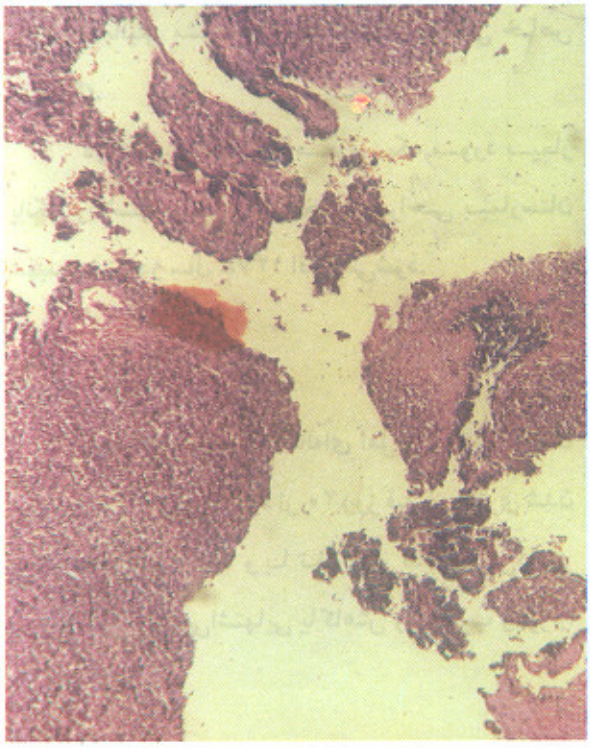

شکل ۳ـ مناطق سولید و کیستیک تومور

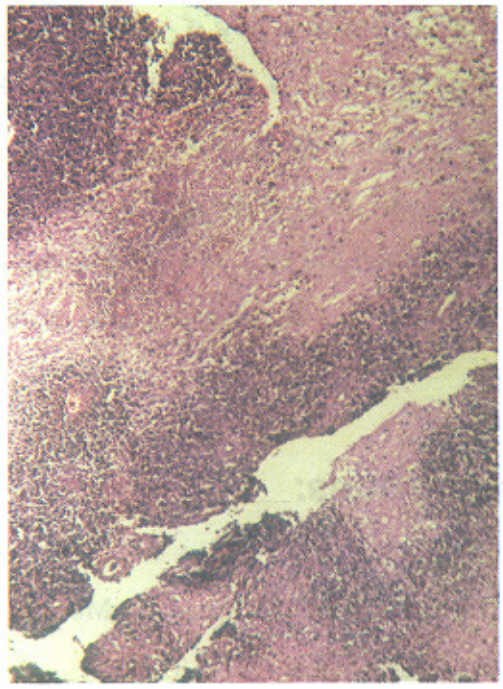

شکل ۴ـ پانکراس طبیعی و قسمتی از تومور در مجاورت نسج نرم

## بحث

در بررسی و مطالعه ماکروسکوپی توده خارج شده به وسیلهٔ عمل جراحی که از ناحیه رتروپریتوین و ناحیه پانکراس تقریباً به طور کامل برداشته شده بود توده‌ای مشاهده شد که دارای حدود مشخص بود ولی کپسول کامل نداشت و در قسمت‌هایی سولید و قسمت‌هایی کیستیک بود که این یافته با مطالعات به عمل آمده در مورد پانکراتوبلاستوما که ایجاد توده‌ای سولید کیستیک می‌کند و کپسول فیبروتیک کامل ندارد، مطابقت دارد (۹).

در بررسی میکروسکوپی برشهای انجام گرفته، تومور تمایز نیافته‌ای نشان داده شد و با توجه به محل تومور یکی از تشخیص‌ها پانکراتوبلاستوما بود ، در مطالعات به عمل آمده نیز اعتقاد بر این است که این تومور از مراحل اولیه تمایز سلولهای پانکراس به وجود می‌آید و معمولاً از هر دو نوع سلول اگزوکرین و آندوکرین تشکیل می شود (۱۰، ۱).

مطالعه بعدی بر روی تحقیق نشان داد که این تومور از نظر $\alpha$FP مثبت می باشد که نشان دهنده ماهیت Primitive تومور بود، این یافته با مطالعات انجام شده از جمله مطالعه Willnow و همکاران مطابقت دارد . سایر یافته‌های تایید کننده در ایمونوهیستو شیمی وجود تمایز، (داکتال) ، آندوکرین و آسینار و آنزیم‌های پانکراس است (۷،۱۰).

تشخیص های افتراقی متعددی برای بیمار مطرح بود که تنها راه تشخیص این تومورها، لاپاراتومی و بررسی بافت شناسی توده می باشد(۱۱،۶). درمان انتخابی در بچه‌ها رزکسیون کامل تومور است و تومور به طور کامل با عمل جراحی برداشته می شود. در مطالعه Willnow و همکاران نیز بیمار جراحی گردیده به طور کامل پی‌گیری شده و بدون هیچ عارضه‌ای بهبود یافت و تومور مارکرها به حد طبیعی برگشتند که نشانه پسرفت کامل تومور بود(۱۰).

نقش شیمی درمانی و پرتو درمانی هنوز مورد سوال است (۸)، طبق برخی مطالعات تومورهای لوکالیزه و بدون متاستاز باید به طور کامل برداشته شوند بدون این که پانکراتو دئودنکتومی رادیکال و شیمی درمانی انجام گیرد ولی در موارد بیماری‌های متاستاتیک و تومورهای غیر قابل برداشت به طور کامل یا با عود موضعی ابتدا باید شیمی درمانی و پرتو درمانی و متعاقب آن رزکسیون تومور صورت پذیرد (۱۰).

در مطالعه Kataria و همکاران در بررسی دو مورد بیمار مبتلا به پانکراتوبلاستوما در یک مورد که دختر بچه ۸ ساله‌ای بوده است رزکسیون تومور انجام گرفت و پس از آن شیمی درمانی به عمل آمد که پس از انجام مدت کوتاهی بیمار دچار درد شکم ناشی از عود تومور وبیماری متاستاتیک کبدی شد ولی در مورد دیگر که دختر ۵ ساله‌ای بود، پانکراتکتومی و برداشت کامل توده بزرگ دم پانکراس صورت پذیرفت و شیمی درمانی پس از عمل شروع شد که به وسیله بیمار ادامه نیافت ولی یک سال پس

از تشخیص کاملاً بدون علایم عود بیماری بود (۱۱).

متاستاز دیررس ویژگی این تومور و نشانه‌ای برای با اهمیت بودن رزکسیون کامل می‌باشد (۹).

بر خلاف نئوپلاسم‌های افراد بالغ که پیش‌آگهی خوبی ندارند، اطفال با بیماری پانکراتوبلاستوما پیش آگهی رضایت بخشی دارند(۱۱، ۸).

با توجه به این که تومور در بچه‌ها در نیمی از موارد به طور کامل با جراحی درمان می‌شوند، افتراق این تومور از سایر تومورهای پانکراس در بچه‌ها مانند کارسینومای آسیناوداکتال و تومورهای جزیره‌ای مهم می‌باشد و هم‌چنین باید از کاربرد کارسینوم پانکراتیک انفانتیل به عنوان واژه معادل پانکراتوبلاستوما پرهیز کرد (۷).

## References:

1. Horie A. Yano Y. Katso Y. Morphogenesis of pancreatoblastoma, infantile carcinoma of pancreas. Cancer. 1977; 39 : 247.
2. Silverberg SG. Principles and Practice of Surgical pathology. 1990; 2: 1364-1366.
3. Hancke S. Holm HH. Ultrasonically guided per cutaneous fine needle biopsy of the pancreas. Surg Gynecol Obstet. 1975; 140: 361.
4. Taxy JB. Adenocarcinoma of the pancreas in childhood. Report of a case and a review of English literature. Cancer. 1976; 37: 1508.
5. Bunchio JJ. Castello FM. Pancreatoblastoma. A histochemical and ultrastructural; analysis. Cancer. 1984; 53: 963.
6. Chun Y. Kin W. Park K. Pancreatoblastoma. J Pediatr Surg. 1997; 32: 1612-1615.
7. Rasai J. Ackerman's Surgical Pathology. 8th ed. St Louis: Mosby; 1995 :989-990.
8. Riesener KP. Hofer M. Virnich N. Pancreatoblastoma a rare pancreatic malignany in childhood. Lan genbecks. Arch Chir Kongressbd (Suppl). 1996; 113: 1040-1042.
9. Vossen S. Goretzki PE. Therapeutic management of rare malignant pancreatic tumors in children. World J Surg. 1998; 22: 879-882.
10. Willnow U. Willberg B. Pancreatoblastoma in children - case report and review of literature. Eur J Pediatr Surg. 1996; 6: 369-372.
11. Kataria R. Bhatnagar V. Clinical Course and management of Pancreatoblastoma in children. Trop Gastroenterol. 1998; 19: 67-69.