بررسی قدرت سونوگرافی در تشخیص ضایعات داخل شکمی در بیماران دچار ترومای غیرنافذ

دکتر شکوفه بزرگ نیا * ، دکتر امیرهوشنگ طالاری * ، دکتر محمدرضا ابراهیم زاده صفار *

خلاصه

سابقه و هدف: با توجه به شیوع ترومای غیرنافذ شکم و سرعت ، در دسترس بودن ، ارزانی و سهولت سونوگرافی در تشخیص ضایعه‌های شکمی به وجود آمده و تناقض‌هایی که در مورد قدرت سونوگرافی در این زمینه وجود دارد، به منظور تعیین قدرت سونوگرافی در تشخیص ضایعه‌های شکمی، این تحقیق بر روی مراجعه‌کنندگان دچار ترومای غیرنافذ شکم به مجتمع درمانی حضرت رسول اکرم (ص) وابسته به دانشگاه علوم پزشکی ایران در نیمه دوم سال ۱۳۷۶ تا پایان سال ۱۳۷۷ انجام گرفت.

مواد و روشها: تحقیق به روش کارآزمایی بالینی از نوع تشخیصی صورت پذیرفت. خصوصیات ضایعه و بیماران ثبت گردید. سونوگرافی در ساعتهای روز با دستگاه Aloka SSD-650 و در ساعات شب با دستگاه Hitachi EUB-410 به عمل آمد. معیار تشخیص قطعی ضایعه‌ها ، یافته‌های CT Scan و لاپاراتومی بوده و ارزش پیش‌گویی مثبت و منفی سونوگرافی تعیین گردید.

یافته‌ها: از ۹۴ بیمار مورد بررسی، ۷۲ نفر (۷۶/۶ درصد) مرد و ۲۲ نفر (۲۳/۴ درصد) زن و در سنین ۱۴/۸±۲۶/۹ سال بودند. مهم‌ترین علت تروما، حوادث رانندگی (۵۵/۳ درصد) می‌باشد. بیشترین عضو صدمه دیده طحال (۱۱ نفر) و بعد از آن کبد (۶ نفر) بود. ارزش پیش‌گویی مثبت و منفی سونوگرافی برای ضایعه‌های اعضای داخل شکمی به ترتیب ۷۶/۵ و ۸۴/۸ و برای مایع آزاد داخل شکمی به ترتیب ۱۰۰ و ۹۶/۶ بود.

نتیجه‌گیری: سونوگرافی قدرت لازم در تشخیص مایع آزاد داخل شکمی را دارد ولی قدرت لازم برای تشخیص ضایعه اعضای داخل شکمی را ندارد. تحقیق بیشتر در مورد علل این قدرت کم توصیه می‌شود.

واژگان کلیدی : ترومای غیرنافذ شکم، سونوگرافی، سی تی اسکن، لاپاراتومی

* دانشگاه علوم پزشکی و خدمات بهداشتی ـ درمانی ایران ، گروه رادیولوژی

مقدمه

صدمه غیرنافذ شکم (blunt abdominal trauma) به معنای صدمه به شکم بدون سوراخ شدگی یا پارگی قابل مشاهده در جدار آن می‌باشد (۱).

این نوع صدمه یکی از علل مهم مرگ به خصوص در افراد زیر ۴۰ سال است. افراد بالای ۶۵ سال کمتر دچار این نوع صدمه می‌شوند ولی به علت ضعف در سیستم‌های مختلف بدن، میزان مرگ و میر در این گروه سنی بالاتر است (۱).

شایع‌ترین علت صدمه غیرنافذ شکم، حوادث رانندگی می‌باشد (۱،۲،۳).

نکته قابل ملاحظه در این بیماران این است که با درمان صحیح ، می‌توان از مرگ حداقل یک سوم آنها جلوگیری کرد و لازمهٔ جلوگیری ازمرگ این بیماران در درجه اول حمایت قلبی ، تنفسی و کنترل فوری آب و الکترولیت و در درجه بعد تشخیص وجود و نوع ضایعه داخل شکمی و اقدامات ضروری منطبق با این ضایعه (جراحی یا غیرجراحی) می‌باشد (۱،۲). مدت‌ها تنها روش برای تشخیص وجود ضایعه داخل شکمی در این بیماران لاواژ صفاقی بود. این روش علاوه بر تهاجمی بودن (invasive) و احتمال صدمه به روده و مثانه و عروق، محل دقیق ضایعه داخل شکمی را تشخیص نمی‌دهد. از حدود سال ۱۹۶۵ سونوگرافی و بعد از آن سی‌تی‌اسکن جهت بررسی بیماران مذکور مورد استفاده قرار گرفت. هر چند که در مقالات CT Scan دارای حساسیت بسیار بالا در ارزیابی بیماران دچار صدمه غیرنافذ شکم معرفی شده است (۴) ولی سونوگرافی یک روش سریع‌تر و ارزان‌تری می‌باشد و بیشتر در دسترس است و در صورت حساسیت می‌تواند به عنوان یک اقدام تصویربرداری اصلی یا حداقل اولیه در تشخیص ضایعات داخل شکمی به کار رود.

در کشورهای مختلف غربی و شرقی بررسی‌های متعددی جهت به دست آوردن قدرت سونوگرافی در تشخیص ضایعه‌های داخل شکمی در بیماران دچار تروما‌ی غیرنافذ شکم انجام گرفته است و آمارهای مختلفی ارایه گردیده ولی تاکنون در ایران یک مرکز دانشگاهی در این زمینه مطالعه‌ای به عمل نیامده است. از این رو، به منظور تعیین قدرت سونوگرافی در تشخیص ضایعه‌های داخل شکمی نسبت به استاندارد طلایی یعنی CT Scan و غیرنافذ شکمی، مراجعه کننده به بیمارستان حضرت رسول اکرم (ص) در تهران از نیمه دوم سال ۱۳۷۶ تا پایان سال ۱۳۷۷ انجام گرفت.

مواد و روشها

پژوهش حاضر با روش کارآزمایی بالینی (Clinical trial)از نوع تشخیصی انجام گرفت. بیمارانی که در اثر ضربه به شکم طی مدت مورد بررسی جهت ارزیابی بیشتر از بخش یا اورژانس جراحی بیمارستان حضرت رسول (ص) به بخش پرتوشناسی این مرکز ارجاع شدند، مورد مطالعه قرار گرفتند. علت ارجاع ، سن ، جنس و علت تروما بررسی و در یک فرم اطلاعاتی مخصوص ثبت گردید. بیماران ارجاع شده در بعدازظهر و شب توسط دستگاه سونوگرافی Hitachi EUB-410 دارای پروب ۳/۵ و ۵ مگاهرتز مستقر در بخش سونوگرافی اورژانس مجتمع حضرت رسول اکرم (ص) و بیماران ارجاع شده در قبل از ظهر با دستگاه سونوگرافی Aloka SSD-650 دارای پروب ۳/۵، ۵ مگاهرتز مستقر در بخش پرتوشناسی مرکزی این بیمارستان مورد بررسی قرار گرفتند. بررسی سونوگرافی مشتمل بر تصاویر عرضی و طولی از یک چهارم فوقانی

راست شکم (RUQ) [یعنی لوب راست و چپ کبد، فضای زیر دیافراگم، و زیر کبد و کلیه راست] ، یک چهارم فوقانی چپ شکم (LUQ) [یعنی طحال ، کلیه چپ ، فضای زیر دیافراگمی] . اپی‌گاستر (پانکراس ، آئورت شکمی ، IVC و فضای پاراآئورتیک) و لگن (مثانه و اطراف آن) بود.

یافته‌های سونوگرافی شامل مایع آزاد، ضایعه در اعضای توپر شکم و عدم وجود مایع و ضایعه دیگر بود. جهت تایید یا رد یافته‌های سونوگرافی از سی‌تی اسکن یا لاپاراتومی یا هردو استفاده شد.

CT Scan با دستگاه Geberal electric و شرایط ۲۶۰mA و ۱۲۰ Kvp و ضخامت مقطع ۱۰ میلی‌متر به عمل آمد. ماده حاجب (اوروگرافین) تزریقی و خوراکی در تمام بیماران به جز آنهایی که کاهش سطح هوشیاری داشتند (به علت احتمال وجود ضایعه مغزی) استفاده گردید. یافته‌های مثبت در CT Scan شامل مایع آزاد و ضایعه احشای توپر شکم بود. بیماران تا زمان ترخیص از بیمارستان پی‌گیری شدند. جهت بررسی آماری این اصلاحات تعریف شد:

منفی واقعی (True Negative= TN) - مواردی که یافته‌های سونوگرافی وجود نداشت و در CT Scan نیز ضایعه داخل شکمی مشاهده نگردید.

مثبت واقعی (True Positive= TP) - مواردی که یافته‌های سونوگرافی دال بر ضایعه داخل شکمی (مایع آزاد یا ضایعه ارگان‌های توپر) دیده شد و این یافته‌ها توسط CT Scan و یا لاپاراتومی یا هر دو تایید گردید.

منفی کاذب (Fals Negative=FN) - مواردی که هیچ یافته سونوگرافی وجود نداشت، در حالی که ضایعه داخل شکمی توسط CT Scan یا لاپاراتومی یا هر دو تایید شد و یا مواردی که یافته سونوگرافی دال بر ضایعه یک عضو بود ولی یافته‌های CT Scan یا لاپاراتومی نشانه ضایعه عضو دیگری بود.

مثبت کاذب (False Positive= FP) - مواردی که یافته سونوگرافی دال بر ضایعه داخل شکمی وجود داشت ولی در CT Scan یا لاپاراتومی ضایعه داخل شکمی وجود نداشت یا زمانی که یافته سونوگرافی دال بر ضایعه یک عضو بود ولی در CT Scan و لاپاراتومی ضایعه عضو دیگر ثابت شد.

با توجه به اهمیت علمی و کاربردی ، در این تحقیق ، ارزش پیش‌گویی مثبت (Positive Predictive Value=PPV) و ارزش پیش‌گویی منفی (Negative Predictive Value =NPV) تعیین گردید.

یافته‌ها

طی مدت مورد بررسی ، ۹۴ بیمار دچار ترومای غیرنافذ شکم ارجاع شدند. ۷۲ نفر (۷۶/۶ درصد) مذکر و ۲۲ نفر (۲۳/۴ درصد) مونث بودند . سن بیماران ۱۴/۸±۲۶/۹ سال و از حداقل ۱ تا حداکثر ۸۰ سال بود. علت ارجاع این بیماران جهت سونوگرافی تندرنس شکمی، افت فشار خون، هماتوری ، شکستگی لگن ، کاهش سطح هوشیاری و شکستگی دنده‌های تحتانی بود.

در نمودار (۱) توزیع علل تروما بیان گردیده و نشان می‌دهد که ۵۵ درصد موارد ناشی از حوادث رانندگی و ۳۰ درصد به علت سقوط از بلندی می‌باشد.

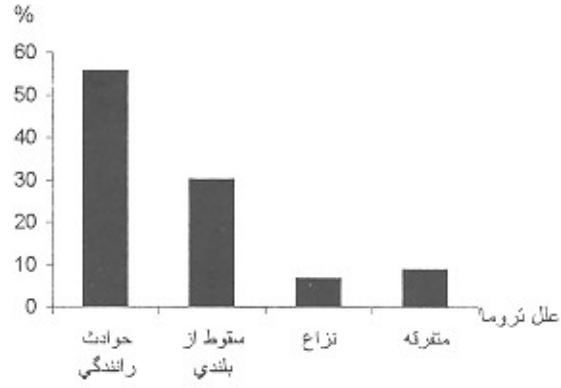

نمودار ۱ـ توزیع ۹۴ بیمار دچار ترومای غیرنافذ شکم بر حسب علل تروما در مراجعه کنندگان به مجتمع درمانی حضرت رسول اکرم(ص) تهران طی سالهای ۷۷ـ۱۳۷۶

۱۱ بیمار به علت وضعیت همودینامیک مناسب به طور سرپایی تحت درمان قرار گرفته و به علت ترخیص، CT Scan یا لاپاراتومی بر روی آنها به عمل نیامد که طبق تعریف از مطالعه حذف گردیدند.

از ۸۳ نفر باقیمانده ، ۵۸ نفر (۶۹/۹ درصد) هیچگونه ضایعه داخل شکمی نداشتند (جدول ۱) .

جدول ۱ـ توزیع بیماران دچار ترومای غیرنافذ شکم ، مجتمع حضرت رسول (ص) طی سال‌های ۷۷ـ۱۳۷۶

یافته‌ها / فراوانی	بدون ضایعه	فقط مایع آزاد	مایع آزاد و ضایعه ارگان داخل شکمی	ضایعه ارگان داخل شکمی بدون مایع آزاد	جمع
تعداد	۵۸	۲	۲۱	۲	۸۳
درصد	(۶۹/۹)	(۲/۴)	(۲۵/۳)	(۲/۴)	(۱۰۰)

بنابراین، ۲۳ بیمار دارای ضایعه اعضای داخل شکمی بوده که در جدول (۲) وضعیت اعضای ضایعه دیده ارایه گردیده است و نشان می‌دهد که بیشترین عضو ضایعه دیده مربوط به طحال (۴۷/۹ درصد) و بعد از آن کبد (۲۶/۱ درصد) و کلیه‌ها (۱۷/۴ درصد) بوده است. دو نفر از بیماران دارای ضایعه عضو داخل شکمی مایع آزاد نداشتند که هر دوی آنها دچار ضایعه کلیوی بودند.

جدول ۲ـ توزیع بیماران دارای ضایعه داخل شکمی بر حسب محل ضایعه، مجتمع درمانی حضرت رسول (ص) طی سال‌های ۷۷ـ۱۳۷۶

یافته‌ها / فراوانی	طحال	کبد	کلیه	سوراخ‌شدگی روده	پارگی دیافراگم	جمع
تعداد	۱۱	۶	۴	۱	۱	۲۳
درصد	(۴۷/۹)	(۲۶/۱)	(۱۷/۴)	(۴/۳)	(۴/۳)	(۱۰۰)

قدرت سونوگرافی در تشخیص ضایعه اعضای داخل شکمی در جدول (۲) ارایه گردیده است و نشان می‌دهد که ارزش پیش‌گویی مثبت سونوگرافی ۷۶/۵ درصد و ارزش پیش‌گویی منفی آن ۸۴/۸ درصد می‌باشد. به تعبیر دیگر اگر سونوگرافی در بیمار دچار ترومای غیرنافذ شکمی اعلام دارد که فرد دارای ضایعه داخل شکمی می‌باشد، آن فرد به احتمال ۷۶/۵ درصد دارای ضایعه است و اگر اعلام کند که فرد ضایعه داخل شکمی ندارد به احتمال ۸۴/۸ درصد فاقد ضایعه می‌باشد.

جدول ۳ـ توزیع بیماران بر حسب تشخیص ضایعه داخل شکمی به روش سونوگرافی، CT Scan و لاپاراتومی در بیمارستان حضرت رسول(ص) تهران طی سال های ۷۷ـ۱۳۷۶

تشخیص عضو صدمه دیده شکمی در بیمار تروما دیده از طریق CT Scan ، لاپاراتومی یاهردو / تشخیص عضو صدمه دیده در سونوگرافی	مثبت	منفی	جمع
مثبت	۱۳ (TP)	۴ (FP)	۱۷
منفی	۱۰ (FN)	۵۶ (TN)	۶۶
جمع	۲۳	۶۰	۸۳

Sensitivity (حساسیت) =	۵۶/۵
Specificity (ویژگی)=	۹۳/۳
=PPV	۷۶/۵
=NPV	۸۴/۸
accuracy (کارآیی)=	۸۳/۱

هم‌چنین قدرت سونوگرافی در تشخیص مایع آزاد داخل شکمی در جدول (۴) مشخص شده است . طبق این جدول ارزش پیش‌گویی مثبت سونوگرافی برای مایع آزاد ۱۰۰ درصد و ارزش پیش‌گویی منفی آن ۹۶/۶ درصد می‌باشد.

جدول ۳ـ توزیع بیماران بر حسب تشخیص ضایعه داخل شکمی به روش سونوگرافی CT Scan و لاپاراتومی در بیمارستان حضرت رسول(ص) تهران طی سال های ۷۷ـ۱۳۷۶

تشخیص مایع آزاد داخل شکم با CT Scan ، لاپاراتومی با هردو / تشخیص مایع آزاد با سونوگرافی	مثبت	منفی	جمع
مثبت	۲۳ (TP)	۰ (FP)	۲۳
منفی	۲ (FN)	۵۸ (TN)	۶۰
جمع	۲۵	۵۸	۸۳

Sensitivity (حساسیت) =	۹۲
Specificity (ویژگی)=	۱۰۰
=PPV	۱۰۰
=NPV	۹۶/۶
accuracy (کارآیی)=	۹۷/۵

در ۹ نفر از بیماران CT Scan و لاپاراتومی هر دو انجام گرفت که به جز در یک نفر که سوراخ شدگی روده باریک داشت، در بقیه موارد کلیه یافته‌های CT Scan توسط لاپاراتومی تایید شد.

بحث

در اولین مطالعه‌ای که جهت ارزیابی سونوگرافی در بیماران دچار ترومای غیرنافذ شکم در سال ۱۹۸۹ میلادی انجام گرفت، حساسیت سونوگرافی در نشان دادن ضایعه داخل شکمی ۸۴ درصد ، ویژگی ۸۸ درصد و کارآیی ۸۶ درصد به دست آمده بود (۲،۳،۵). در آخرین بررسی در دسترس توسط آقای دکتر McKenney در سال ۱۹۹۸، ۸۶ درصد برای حساسیت، ۹۹ درصد برای ویژگی و ۹۸ درصد برای کارآیی گزارش گردید (۲).

تحقیق ما نشان داد که ارزش پیش‌گویی مثبت سونوگرافی برای ضایعه اعضای داخل شکمی ۷۶/۵ درصد و ارزش پیش‌گویی منفی آن ۸۴/۸ درصد و کارآیی ۸۳/۱ درصد می‌باشد که نسبت به آخرین مطالعه خارجی در دسترس به طور قابل ملاحظه‌ای پایین است و به عبارت دیگر ارزش تشخیصی قابل قبول بالینی ندارد. دو عامل را می‌توان علت این نتیجه دانست: یکی کم‌تجربگی دستیاران پرتوشناسی (با توجه به انجام این بررسی در یک مرکز دانشگاهی) در بررسی ضایعه‌های اعضای مختلف داخل شکمی توسط سونوگرافی در بیماری که به علت درد شدید و یا نقص هوشیاری قادر به همکاری نیست و عامل دیگر اجبار در استفاده از دو دستگاه مختلف سونوگرافی به علت تعطیلی بخش پرتوشناسی مرکزی در ساعات بعد از ظهر می‌باشد.

در این مطالعه ارزش پیش‌گویی مثبت سونوگرافی برای مایع آزاد داخل شکمی ۱۰۰ و ارزش پیش‌گویی منفی آن ۹۶/۶ و کارآیی آن ۹۷/۵ درصد می‌باشد. این نتایج با مطالعه McKenney که PPV برای مایع آزاد ۹۸ و NPV ۹۹ گزارش شده بود، مطابقت دارد (۲). این نتایج نشان می‌دهد که تشخیص مایع آزاد داخل شکمی نسبت به تشخیص صدمه اعضای شکمی کمتر به کیفیت دستگاه سونوگرافی و تجربه سونوگرافیست وابسته است و علت آن هم تفاوت قابل توجه در امواج صوتی برگشتی به دستگاه از مایع نسبت به اعضای جامد اطراف می‌باشد که منجر به ایجاد تفاوت آشکار در تصاویر ایجاد شده از مایع با اعضای دیگر بر روی صفحه نمایش دستگاه سونوگرافی می‌گردد.

از ۲۳ بیمار ترومایی دارای صدمه اعضای داخل شکمی، فقط ۲ بیمار مایع آزاد در حفره شکم نداشتند، به عبارتی در ۲۱ بیمار (۹۱/۳ درصد) مایع آزاد داخل شکمی در حضور صدمه اعضای داخل شکمی وجود داشت و چون سونوگرافی در تشخیص مایع آزاد قدرت بالایی دارد، می‌توان نتیجه گرفت که در صورت مشاهده مایع آزاد داخل شکمی در سونوگرافی - به خصوص مقادیر قابل توجه- احتمال صدمه عضوی بالا است و بررسی‌های بیشتر (مانند CT Scan) مفید می‌باشد.

در ضمن، عدم وجود مایع آزاد در صدمات کلیوی دیده شد که علت آن نیز خلف صفاقی بودن این عضو می‌باشد.

در مواردی که CT Scan و لاپاراتومی هر دو انجام گرفت، لاپاراتومی تایید کننده یافته‌های CT Scan بود. به

جز در یک مورد که سوراخ شدگی روده باریک وجود داشت و در CT Scan فقط مایع آزاد نشان داده شده بود. بنابراین سی تی اسکن برای ضایعه احشا توپر شکم وسیله بسیار مطمئنی است ولی در نشان دادن صدمه احشا توخالی قدرت کافی ندارد. این یافته در مطالعه Albanese نیز گزارش شده است (۴).

References:

1. Sutton D. Textbook of radiology and imaging. 6th ed. New York: Churchill- Livingstone; 1988: 941-953.
2. McKenney K. Nunezjr D. Sonography as the primary screening technique for blunt abdominal trauma. Am J Radiol. 1998; 170: 979-984.
3. Golettio M. The Role of ultrasonography in blunt abdominal trauma. J Trauma. 1994; 36: 178-181.
4. Albanese C. Is CT Scan a useful adjunct to the clinical examination for the diagnosis of pediatric GI perforation? J Trauma Infec Cri Care. 1996; 40: 417-421.
5. Abu- Zidan FM. Role of ultrasonography in blunt abdominal trauma. Europ J Surger. 1996; 162: 361-365.