

## بررسی اثر درمانی رژیم غذایی غنی از روغن ماهی و ویتامین‌های A و E بر کولیت اولسراتیو در موش صحرایی نر بالغ

محمدعلی تخشید<sup>۱\*</sup>، جعفر آی<sup>۲</sup>، سیدجواد علوی<sup>۳</sup>، علیرضا توسلی<sup>۴</sup>

### خلاصه

**سابقه و هدف:** نتایج متضادی از اثرات سلامت‌بخشی روغن ماهی در بیماران کولیت السراتیو گزارش شده است. با وجود اثرات ضدالتهابی، اسیدهای چرب امگا-۳ موجود در روغن ماهی موجب کاهش سیستم دفاعی آنتی‌اکسیدانی روده و در نتیجه آسیب اکسیداتیو بافت روده می‌شوند. ویتامین‌های A و E مانع از اکسید شدن اسیدهای چرب غیراشباع می‌گردند. لذا هدف این مطالعه ارزیابی اثر رژیم‌های غذایی غنی از روغن ماهی و ویتامین‌های A و E بر کاهش التهاب و ترمیم آسیب‌های بافتی کولون در نمونه‌ی تجربی کولیت اولسراتیو حاد می‌باشد.

**مواد و روش‌ها:** در یک مطالعه‌ی تجربی تعداد ۸۰ موش صحرایی نژاد ویستار به دو گروه درمانی و پیش‌درمانی تقسیم گردیدند. موش‌ها در گروه درمانی تزریق درون رکتومی سالین (گروه کنترل) یا تزریق درون رکتومی اسیداستیک (۱ میلی‌لیتر اسید استیک ۴ درصد) به منظور ایجاد کولیت دریافت داشتند و پس از ایجاد کولیت برای مدت یک هفته رژیم غذایی استاندارد (گروه کولیت)، رژیم غذایی حاوی ده درصد روغن ماهی و ویتامین A ۱/۲ میلی‌گرم/کیلوگرم ماده غذایی (گروه FA) و یا رژیم غذایی حاوی ده درصد روغن ماهی و ویتامین E ۲ گرم/کیلوگرم ماده‌ی غذایی (گروه FE) دریافت داشتند. گروه کنترل رژیم غذایی استاندارد دریافت داشتند. پس از یک هفته آسیب‌های ماکروسکوپی و میکروسکوپی کولون مورد ارزیابی قرار گرفت. در گروه پیش‌درمانی موش‌ها برای مدت یک هفته با رژیم غذایی استاندارد (گروه کولیت)، رژیم غذایی حاوی ده درصد روغن ماهی و ویتامین A ۱/۲ میلی‌گرم/کیلوگرم ماده‌ی غذایی (گروه PFA) و یا رژیم غذایی حاوی ده درصد روغن ماهی و ویتامین E ۲ گرم/کیلوگرم ماده‌ی غذایی (گروه PFE) تغذیه شدند و سپس در آنها کولیت ایجاد گردید. موش‌های گروه کنترل تزریق درون رکتومی سالین دریافت داشته و با رژیم غذایی استاندارد تغذیه شدند. دو روز پس از ایجاد کولیت آسیب‌های ماکروسکوپی و میکروسکوپی کولون مورد ارزیابی قرار گرفت.

**نتایج:** تزریق درون رکتومی اسیداستیک موجب آسیب‌های شدید ماکروسکوپی (نمره‌ی کل =  $0/0 \pm 0/0$ ) و میکروسکوپی بافت مخاطی کولون (نمره‌ی کل =  $9/7 \pm 1/3$ ) گردید. در گروه درمانی، موش‌های صحرایی که رژیم غذایی FE دریافت داشتند آسیب‌های ماکروسکوپی (نمره‌ی کل =  $1/0 \pm 0/3$ ) و میکروسکوپی (نمره‌ی کل =  $2/7 \pm 0/7$ ) کمتری نسبت به گروه کولیت نشان دادند ( $p < 0/05$  نسبت به گروه دارای بیماری) در حالی که آسیب‌های ماکروسکوپی (نمره‌ی کل =  $3/2 \pm 0/7$ ) و میکروسکوپی (نمره‌ی کل =  $7/8 \pm 0/8$ ) در موش‌های صحرایی دریافت‌کننده رژیم غذایی FA تفاوتی با گروه دارای بیماری نشان ندادند. در گروه پیش‌درمانی هیچ یک از رژیم‌های غذایی اثری بر پیشگیری از آسیب‌های میکروسکوپی و ماکروسکوپی کولون نداشتند.

**نتیجه‌گیری:** این مطالعه پیشنهاد می‌کند که رژیم غذایی غنی از روغن ماهی همراه با مقادیر بالای ترکیب آنتی‌اکسیدان ویتامین E می‌تواند در کاهش التهاب و ترمیم آسیب‌های بافتی در کولیت اولسراتیو موثر باشد در صورتی که مصرف رژیم غذایی غنی از روغن ماهی و ویتامین A در درمان بیماری موثر نیست.

**واژگان کلیدی:** کولیت اولسراتیو، روغن ماهی، ویتامین A، ویتامین E

۱- استادیار گروه بیوشیمی دانشکده پیراپزشکی دانشگاه علوم پزشکی شیراز

۲- دانشیار گروه تشریح دانشکده پزشکی دانشگاه علوم پزشکی فسا

۳- مربی گروه میکروپزشکی دانشکده پزشکی دانشگاه علوم پزشکی فسا

۴- استادیار گروه آسیب‌شناسی دانشکده پزشکی دانشگاه علوم پزشکی فسا

\* نویسنده مسؤل: محمدعلی تخشید

آدرس: شیراز، دانشکده پیراپزشکی، بخش علوم آزمایشگاهی

پست الکترونیک: Takhshid2001@yahoo.co.uk

تلفن: ۰۹۱۷ ۳۱۲ ۱۶۹۹

دور نویس: ۰۷۱۱ ۲۲۸۳۱۱۳

تاریخ دریافت: ۸۶/۲/۲۵

تاریخ پذیرش نهایی: ۸۶/۸/۱۳

### مقدمه

ایجاد آن دارند. ارتشاح نوتروفیل‌ها و ماکروفاژها به بافت مخاطی روده از مشخصات مهم این بیماری است. نوتروفیل‌های فعال شده در بافت مخاطی روده، گونه‌های فعال اکسیژن (ROS) شامل یون

کولیت اولسراتیو یک بیماری مزمن التهابی کولون است که واسطه‌های التهابی [۱] و استرس اکسیداتیو [۲] نقش مهمی در

خود بافت روده در معرض استرس اکسیداتیو و کاهش شدید سطح عوامل آنتی‌اکسیدان [۲] است. لذا پیشنهاد گردیده است که همراه استفاده از روغن ماهی باید از ترکیبات آنتی‌اکسیدان استفاده گردد. ویتامین E یک پاک‌کننده رادیکال‌های آزاد است که مانع از پراکسیداسیون لیپدها می‌گردد [۱۱] علاوه بر نقش آنتی‌اکسیدانی، ویتامین E همچنین مانع از فعال شدن فاکتور رونویسی NF-KB می‌گردد [۱۲]. در یک مطالعه نشان داده شده است که مصرف ویتامین E به همراه سلنیوم موجب بهبود آسیب‌های کولون در مدل تجربی کولیت اولسراتیو در موش‌های صحرایی می‌گردد ولی مصرف آن به تنهایی اثری بر بهبود آسیب‌ها ندارد [۱۳]. ویتامین A تنظیم‌کننده تکثیر و تمایز بافت اپی‌تلیال است و همچنین خاصیت آنتی‌اکسیداسیونی و ضدالتهابی دارد و کاهش آن موجب افزایش شدت پاسخ‌های التهابی می‌گردد. به علاوه ویتامین A نقش مهمی در افزایش انسجام بافت مخاطی روده ایفا می‌کند و کمبود آن در حیوانات آزمایشگاهی موجب ارتشاح سلول‌های التهابی، کاهش پروتئین‌های مخاط، کاهش عمق کریپت‌ها در کولون و علائمی مشابه کولیت اولسراتیو می‌گردد. در بیماران کولیت میزان ویتامین A کاهش می‌یابد [۱۸-۱۴]. با توجه به مطالب عنوان شده، هدف از پژوهش حاضر بررسی اثر رژیم غذایی غنی از روغن ماهی و ویتامین‌های A و E بر کاهش التهاب و ترمیم بافت مخاطی روده در مدل تجربی کولیت اولسراتیو حاد القا شده توسط اسیداستیک در موش‌های صحرایی انجام شد تا اثر تقویت‌کنندگی روغن ماهی و این ویتامین‌ها در درمان بیماری و کاهش آسیب‌ها مورد ارزیابی قرار گیرد. از مشخصات این الگو، سادگی و قابل تکرار بودن آن است و از نظر تصویر بالینی یعنی ایجاد اسهال خونی، کاهش وزن، التهاب مخاط و ارتشاح نوتروفیل‌ها شبیه بیماری کولیت اولسراتیو در انسان است [۱۹].

#### مواد و روش‌ها

در این مطالعه تجربی از ۸۰ موش‌های صحرایی نر نژاد ویستار به وزن  $20 \pm 22$  گرم استفاده گردید. حیوانات در شرایط ۱۲ ساعت روشنایی ۱۲ ساعت تاریکی و دمای  $25 \pm 2$  درجه سانتی‌گراد نگهداری شدند و در دریافت آب و غذا آزاد بودند. برای تغذیه‌ی موش‌های آزمایشگاهی از سه نوع رژیم غذایی شامل غذای پلیت شده استاندارد (P)، غذای پلیت شده‌ی استاندارد حاوی ۱۰ درصد روغن ماهی (۱۰۰ گرم/کیلوگرم ماده‌ی غذایی) و ۱/۲ میلی‌گرم/کیلوگرم ماده‌ی غذایی ویتامین A (FA)، غذای پلیت شده‌ی استاندارد حاوی ۱۰ درصد روغن ماهی (۱۰۰ گرم/کیلوگرم ماده‌ی غذایی) و ۲ گرم/کیلوگرم ماده‌ی غذایی

سوپراکسید ( $O_2^-$ )، رادیکال هیدروکسیل ( $OH^\circ$ ) و پراکسید هیدروژن ( $H_2O_2$ ) تولید و ترشح می‌کنند. این فاکتورها موجب پراکسیداسیون لیپدها، افزایش نفوذپذیری مخاط و رگ‌های خونی، افزایش ورود نوتروفیل‌ها به بافت مخاطی و توسعه‌ی التهاب می‌گردند [۲]. گونه‌های فعال اکسیژن همچنین با فعال کردن فاکتور رونویسی NF-KB، رونویسی از روی ژن‌های سیتوکین‌ها و آنزیم‌هایی درگیر در پاسخ التهابی را افزایش می‌دهند [۳]. آزاد شدن واسطه‌های التهابی و آنزیم‌ها موجب تخریب دیواره‌ی روده، ایجاد زخم، خون‌ریزی و اسهال می‌گردد [۱]. استرس اکسیداتیو موجب کاهش عوامل آنتی‌اکسیدان از جمله ویتامین E و A و افزایش شدت بیماری می‌گردد [۲]. کنترل التهاب و کاستن از اثرات سوء داروها از اهداف مهم درمان کولیت اولسراتیو می‌باشند. موثرترین روش درمانی کولیت اولسراتیو استفاده از داروهای ضدالتهاب کورتیکواستروئیدی و آمینوسالیسیلات‌ها است ولی اکثر این داروها دارای اثرات جانبی شدید هستند. به همین دلیل تحقیقات گسترده‌ای انجام می‌گیرد تا از روش‌های درمان طبیعی از جمله رژیم‌های خاص غذایی جهت کنترل بیماری و جلوگیری از عود مجدد آن استفاده گردد [۵، ۴]. اسیدهای چرب امگا-۳ شامل اسیدهای چرب اسیدهای ایکوزا امگا-۳ پنتانویک اسید (EPA) و دوکوزا امگا-۳ هگزانویک اسید (DHA) در رفع التهاب و تسکین بیماری‌های خودایمنی موثر هستند [۶]. این اسیدهای چرب که در روغن ماهی یافت می‌شوند در رقابت با اسید آراشیدونیک از تشکیل ایکوزانویدهای التهابی مانند لکوترین B4 (LTB4)، پروستاگلاندین E2 ممانعت می‌کنند [۷]. اثر اسیدهای چرب امگا-۳ در درمان بیماری کولیت اولسراتیو اولین بار در مطالعات اپیدمیولوژیک جمعیت اسکیموها مورد توجه قرار گرفت. مطالعات نشان داد که شیوع این بیماری در جمعیت اسکیموها کمتر از سایر جمعیت‌ها است که دلیل آن را به نسبت بالای اسیدهای چرب امگا-۳ به اسیدهای چرب امگا-۶ در رژیم غذایی این جمعیت مرتبط دانستند [۸]. کاهش میزان اسیدهای چرب امگا-۳ در بیماران التهابی روده نیز نقش این مواد را در ایجاد بیماری مطرح می‌سازد [۹]. در مطالعات متعددی از روغن ماهی برای درمان بیماری کولیت اولسراتیو و یا جلوگیری از عود مجدد بیماری استفاده گردیده است [۱۰]. از این مطالعات نتایج متضادی به دست آمده است. در حالی که برخی مطالعات نشان‌دهنده‌ی اثرات مفید استفاده از روغن ماهی بوده است ولی مطالعات دیگر این اثرات مفید را نشان نداده‌اند [۱۰]. حتی برخی محققان استفاده از روغن ماهی را به واسطه‌ی تعداد زیاد پیوندهای دوگانه مورد تردید قرار داده‌اند به ویژه اینکه در بیماری کولیت

پاتولوژیست که از نوع درمان آگاهی نداشت مورد ارزیابی پاتولوژیکی قرار گرفت. درجهی آسیب میکروسکوپی و التهاب کولون به روش والاس [۲۲] از ۰ تا ۱۱ و بر اساس از بین رفتن ساختار مخاط (۰-۳)، انفیلتراسیون لکوسیت‌ها (۰-۳)، ضخیم شدن ماهیچه (۰-۳)، آبه کربیت (۰-۱)، کاهش تعداد سلول‌های جامی شکل (۰-۱) نمره‌گذاری گردید. داده‌های جدول‌ها و نمودارها به صورت میانگین±خطای معیار گزارش شد. برای مقایسه گروه‌ها با یکدیگر از آزمون آماری آنالیز واریانس و به دنبال آن از آزمون دانکن استفاده شد و اختلاف در سطح احتمال  $p < 0/05$  معنی‌دار منظور گردید.

### نتایج

تزریق درون رکتومی محلول اسیداستیک ۴ درصد موجب ایجاد زخم و التهاب گسترده‌ی در کولون (شکل ۱B) گردید. آسیب‌های ماکروسکوپی کولون شامل ایجاد زخم و التهاب در گروه کولیت (نمره‌ی کل =  $5/0 \pm 0/0$ ) تفاوت معنی‌داری ( $p < 0/05$ ) با گروه کنترل سالم (نمره‌ی کل ۰/۰) نشان داد (جدول شماره‌ی ۱). در سطح میکروسکوپی از بین رفتن سلول‌های اپی‌تلیال، کاهش تعداد سلول‌های جامی شکل، اینفیلتراسیون شدید لکوسیت‌ها، ضخیم شدن لایه‌ی ماهیچه‌ای و تشکیل آبه‌های کربیت در مقاطع میکروسکوپی کولون در گروه کولیت مشاهده گردید. (شکل ۱B و جدول شماره‌ی ۱). مقایسه‌ی نمرات ماکروسکوپی درجه‌ی آسیب و التهاب در گروه‌های مختلف (جدول شماره‌ی ۱) نشان داد که بالاترین نمرات (درجه‌ی آسیب) مربوط به گروه کولیت است. در گروه‌های درمانی مصرف رژیم غذایی FE باعث کاهش معنی‌دار ( $p < 0/05$ ) آسیب‌های ماکروسکوپی نسبت به گروه بیمار گردید.

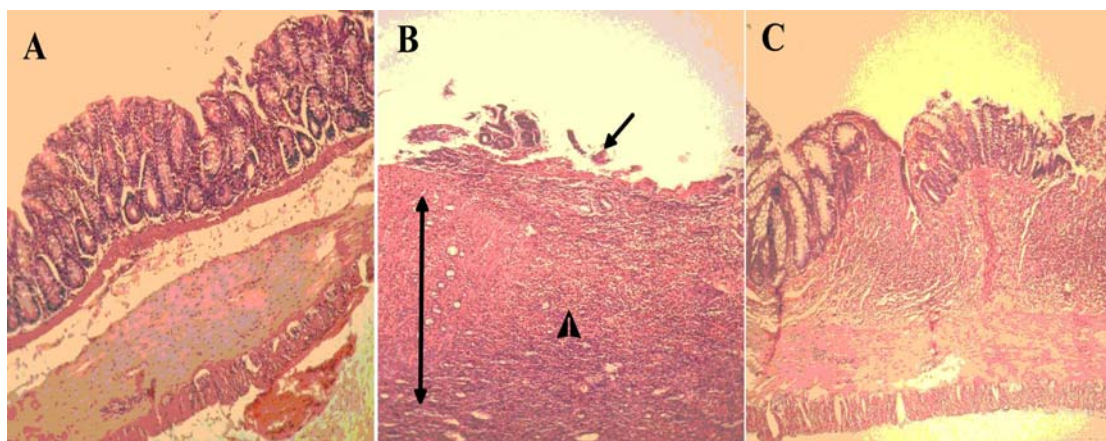
ویتامین E (FE) استفاده شد. غلظت‌های مورد استفاده دو ویتامین E و A بر اساس اثر بررسی شده این دو ویتامین در مدل‌های تجربی کولیت اولسراتیو بوده است [۱۷، ۲۰]. حیوانات به دو گروه درمانی و پیش‌درمانی تقسیم شدند. هر دو گروه به ۴ دسته‌ی (n=۱۰) کنترل، کولیت اولسراتیو (CO)، تغذیه با رژیم غذایی FA و تغذیه با رژیم غذایی FE تقسیم شدند. گروه‌های کنترل و کولیت اولسراتیو با رژیم غذایی P تغذیه شدند. در گروه درمانی حیوانات برای مدت یک هفته بعد از ایجاد کولیت و در گروه پیش‌درمانی حیوانات یک هفته قبل از ایجاد کولیت با رژیم‌های غذایی مرتبط تغذیه شدند. جهت ایجاد کولیت اولسراتیو حاد از روش تزریق درون رکتومی اسیداستیک استفاده گردید [۱۹]. به طور خلاصه حیوانات ابتدا برای مدت ۲۴ ساعت در حالت روزه-داری نگهداشته شدند و فقط اجازه‌ی مصرف آب داده شد. سپس حیوان را به طور مختصر با اتر بیهوش کرده، یک لوله‌ی نرم (sf6) به میزان ۶ سانتی‌متر به درون رکتوم حیوان وارد کرده و یک میلی-لیتر اسید استیک ۴ درصد به درون رکتوم تزریق گردید. گروه کنترل تزریق درون رکتومی سالیین دریافت داشتند. موش‌های صحرایی گروه درمانی یک هفته پس از تغذیه با رژیم غذایی و موش‌های صحرایی گروه پیش‌درمانی دو روز پس از ایجاد کولیت معدوم شده و یک قطعه ۸ سانتی‌متری از انتهای کولون جدا گردید. با ایجاد یک برش طولی کولون را باز کرده و پس از شستشو با محلول سالیین آسیب‌های ماکروسکوپی با استفاده از روش موریس [۲۱] و مطابق جدول شماره‌ی ۱ مورد ارزیابی قرار گرفت. پس از بررسی ماکروسکوپی، نمونه‌ها در محلول فرمالدئید ثابت گردیده و در پارافین قرار داده شدند. مقاطع ۵ میکرومتری تهیه گردیده و با همتاکسیلین - اتوزین رنگ‌آمیزی شدند. نمونه‌ها توسط یک

جدول ۱- روش نمره‌گذاری شدت آسیب‌های ماکروسکوپی کولون

نمرات	آسیب‌های ماکروسکوپی
۰	بدون آسیب (No damage)
۱	احتقان موضعی، بدون زخم (Localized hyperemia, but no ulcer)
۲	زخم‌های خطی بدون التهاب شدید (Linear ulcers with no significant inflammation)
۳	زخم‌های خطی با التهاب در یک نقطه (Linear ulcers with inflammation in one site)
۴	التهاب یا زخم در دو محل یا بیشتر (Two or more sites of ulceration and /or inflammation)
۵	التهاب و زخم در دو محل یا بیشتر یا یک محل زخم و التهاب بزرگ با درگیری بیش از یک سانتی‌متر از طول کولون (Two or more sites of inflammation and ulceration or one major site of inflammation and ulceration extending >1 cm a long the length of the colon)

ی ۱). درجه‌ی آسیب‌های ماکروسکوپی و میکروسکوپی مخاط در گروه‌های مختلف پیش‌درمانی در جدول شماره‌ی ۲ نشان داده شده است. مصرف رژیم غذایی FA و FE کاهش معنی‌داری در آسیب‌های ماکروسکوپی و میکروسکوپی نسبت به گروه کنترل ایجاد نکرد.

در سطح میکروسکوپی نیز موجب بازسازی بافت اپی-تلیوم، کاهش اینفیلتراسیون لکوسیت‌ها، کاهش ضخامت بافت ماهیچه‌ای و افزایش تعداد سلول‌های جامی شکل گردید. در حالی که مصرف رژیم غذایی FA موجب کاهش معنی‌دار شدت آسیب‌های ماکروسکوپی و میکروسکوپی کولون نگردید (جدول شماره-



شکل ۱ اسلایدهای میکروسکوپی نمونه از کولون موش‌های صحرایی گروه کنترل (اسلاید A)، گروه کولیت (اسلاید B) و گروه دریافت‌کننده رژیم غذایی حاوی ده درصد روغن ماهی و ویتامین E (اسلاید C). از بین رفتن سلول‌های اپی‌تلیال (✓)، افزایش ضخامت بافت ماهیچه‌ای (↕) از بین رفتن ساختار کریپت، آبه کریپت، کاهش تعداد سلول‌های جامی شکل و اینفیلتراسیون لکوسیت‌ها (▲) در گروه کولیت مشاهده گردید.

جدول ۱- اثرات رژیم غذایی حاوی روغن ماهی و ویتامین‌های A و E بر آسیب‌های ماکروسکوپی و میکروسکوپی کولون در گروه‌های مختلف درمانی

نمره کل	درجه آسیب میکروسکوپی						گروه
	کاهش سلولهای گابلت	آبه	ضخامت ماهیچه	التهاب	آسیب مخاط	ماکروسکوپی	
a۰/۰	a۰/۰	a۰/۰	a۰/۰	a۰/۰	a۰/۰	a۰/۰	کنترل
b۹/۷±۱/۳	b۰/۷±۰/۳	b۰/۷±۰/۳	b۲/۴±۰/۶	b۲/۷±۰/۳	b۳/۰±۰/۰	b۵/۰±۰/۰	بیمار
a۲/۷±۰/۷	a۰/۲±۰/۲	a۰/۲±۰/۲	a۰/۴±۰/۲	a۰/۸±۰/۴	a۱/۰±۰/۳	a۱/۰±۰/۳	بیمار دریافت‌کننده FE
b۷/۸±۰/۸	a۰/۲±۰/۲	a۰/۰±۰/۰	b۱/۶±۰/۲	b۳/۰±۰/۰	b۲/۴±۰/۶	b۳/۲±۰/۷	بیمار دریافت‌کننده FA

مقادیر به صورت میانگین±خطای معیار گزارش شده است.

هایی که با حروف یکسان (a یا b) نشان داده شده‌اند دارای تفاوت معنی‌دار نیستند.

در مقایسه‌ی گروه‌های مختلف برای هر یک از متغیرها، میانگین‌هایی که با حروف متفاوت (a و b) نشان داده شده‌اند در سطح احتمال  $p < 0.05$  دارای تفاوت معنی‌دار هستند و میانگین-

جدول ۲- اثرات رژیم غذایی حاوی روغن ماهی و ویتامین‌های A و E بر آسیب‌های ماکروسکوپی و میکروسکوپی کولون در گروه‌های مختلف پیش‌درمانی

نمره کل	درجه آسیب میکروسکوپی						گروه
	کاهش سلولهای گابلت	آبه	ضخامت ماهیچه	التهاب	آسیب مخاط	ماکروسکوپی	
a۰/۰	a۰/۰	a۰/۰	a۰/۰	a۰/۰	a۰/۰	a۰/۰	کنترل
b۹/۵±۰/۷	b۱/۰±۰/۰	b۰/۹±۰/۶	b۳/۰±۰/۰	b۲/۵±۰/۲	b۲/۵±۰/۲	b۴/۶±۰/۲	بیمار
b۹/۷±۰/۴	b۱/۰±۰/۰	b۱/۰±۰/۰	b۱/۲±۰/۲	b۲/۳±۰/۲	b۳/۰±۰/۰	b۴/۳±۰/۷	بیماردریافت‌کننده FE
b۸/۳±۰/۷	b۰/۸±۰/۲	b۰/۸±۰/۲	b۲/۶±۰/۴	b۲/۰±۰/۰	b۳/۰±۰/۰	b۴/۷±۰/۲	بیماردریافت‌کننده FA

مقادیر به صورت میانگین±خطای معیار گزارش شده است.

دارند. هر دو ویتامین دارای خاصیت آنتی‌اکسیدانی هستند و مانع از پراکسیداسیون اسیدهای چرب غشا می‌گردد [۲۶-۳۰]. به علاوه میزان این دو ویتامین در بیماری‌های التهابی کاهش می‌یابد [۱۸]. همچنین نشان داده شده است که کاهش سطح ویتامین A موجب تشدید علائم کولیت اولسراتیو ایجاد می‌کند [۱۷]. لذا در این مطالعه اثر دو رژیم غذایی غنی از روغن ماهی و ویتامین E و A در درمان کولیت اولسراتیو و پیشگیری از آسیب‌های ایجاد شده توسط اسیداستیک مورد بررسی قرار گرفت. نتایج این مطالعه نشان داد که تغذیه موش‌ها دارای کولیت با رژیم غذایی FE در گروه درمانی موجب کاهش التهاب و ترمیم آسیب‌های بافتی روده ناشی از ایجاد کولیت می‌گردد. در صورتی که مصرف روغن ماهی به همراه ویتامین A اگر چه در برخی از ملاک‌های مورد آزمایش موجب بهبودی نسبی گردید ولی به طور کلی در کاهش التهاب و ترمیم بافت موثر نبود. مقایسه اثر دو نوع رژیم غذایی این احتمال را مطرح می‌کند که روغن ماهی فقط در حضور ویتامین E اثرات تسکین‌دهنده در کولیت اولسراتیو دارد که این با نتایج برخی از مطالعات هم‌خوانی دارد [۲۴]. در رژیم غذایی FE اسیدهای ایکوزا پنتانویک اسید (EPA) و دوکوزا هگزانویک اسید (DHA) وجود دارد که دارای اثرات ضدالتهابی [۷] هستند و همچنین با افزایش سیالیت غشا بر فعالیت ناقیلین مواد و آنزیم‌های انتقال دهنده پیام به درون سلول اثر می‌گردد [۳۱]. ویتامین E دارای خاصیت آنتی‌اکسیدانی است و می‌تواند موجب خنثی شدن اثر رادیکال‌های آزاد و منع پراکسیداسیون اسیدهای چرب غشا گردد [۱۱]. به علاوه ویتامین E مانع از فعال شدن فاکتور رونویسی NF-KB می‌گردد [۱۲]. در این رژیم غذایی از یک دوز فارماکولوژیک ویتامین E استفاده گردید. در این دوز مقدار زیادی از ویتامین E جذب نمی‌شود و به ناحیه کولون می‌رسد [۳۲]. و موجب خنثی کردن اثر رادیکال‌های آزاد موجود در مدفوع می‌گردد که می‌تواند به دیواره روده آسیب برساند. با این وجود در یک مطالعه نشان داده شده است که مصرف ویتامین E به تنهایی نمی‌تواند موجب بهبود آسیب‌های کولیت در مدل تجربی گردد [۱۳]. بنابراین اثر رژیم غذایی FE در بهبود آسیب‌های کولیت که در این مطالعه نشان داده شد می‌تواند مربوط به اثر تقویت‌کنندگی روغن ماهی و ویتامین E باشد. اثر تقویت‌کنندگی اسیدهای چرب لینولینیک و ویتامین E در مطالعه‌ی دیگری نیز نشان داده شده است [۲۴]. در یک مطالعه نشان داده شده است که فقدان ویتامین A در رژیم غذایی علائم کولیت اولسراتیو را تشدید می‌کند که با مصرف ویتامین برطرف می‌گردد [۱۷]. ویتامین A همچنین به عنوان یک عامل آنتی‌اکسیدان از اکسایش اسیدهای چرب غشا

در مقایسه‌ی گروه‌های مختلف برای هر یک از متغیرها، میانگین‌هایی که با حروف متفاوت (a و b) نشان داده شده‌اند در سطح احتمال  $p < 0.05$  دارای تفاوت معنی‌دار هستند و میانگین‌ها که با حروف یکسان (a یا b) نشان داده شده‌اند دارای تفاوت معنی‌دار نیستند.

## بحث

در این مطالعه اثر رژیم غذایی غنی از روغن ماهی و ویتامین‌های A و E بر کاهش التهاب و ترمیم بافت مخاطی روده در مدل تجربی کولیت اولسراتیو حاد القا شده توسط اسید استیک در موش‌های صحرایی مورد مطالعه قرار گرفت تا اثر تقویت‌کنندگی روغن ماهی و این ویتامین‌ها در درمان بیماری و کاهش آسیب‌ها مورد ارزیابی قرار گیرد. تجویز درون رکتومی اسیداستیک مدلی ساده، ارزان و قابل تکرار برای کولیت اولسراتیو حاد در حیوانات آزمایشگاهی کوچک می‌باشد. که در آن التهاب ایجاد شده و متابولیزم ایکوزا نوئیدها مشابه کولیت اولسراتیو در انسان است [۱۹]. در این مطالعه تزریق درون رکتومی اسیداستیک باعث ایجاد التهاب و زخم در بافت پوششی کولون، از بین رفتن سلول‌های اپی‌تلیال، تخریب کریپت‌های روده و کاهش تعداد سلول‌های جامی‌شکل گردید. این تغییرات از علائم مشخصه‌ی بیماری کولیت اولسراتیو محسوب می‌شوند [۱۹]. بنابراین در این مطالعه ما توانستیم به خوبی این نمونه‌ی تجربی را ایجاد کنیم. اگر چه در برخی مطالعات اثرات ضدالتهابی اسیدهای چرب امگا-۳ در درمان کولیت اولسراتیو نشان داده شد. ولی از طرف دیگر نشان داده شده است که مصرف این اسیدهای چرب موجب کاهش سطح آنتی-اکسیدان‌ها و در نتیجه‌ی آسیب‌پذیر شدن بافت روده در مقابل مواد اکسیدکننده می‌شود [۲۳]. به همین منظور در مطالعاتی که اخیراً انجام گرفته است استفاده از رژیم‌های غذایی که حاوی اسیدهای چرب امگا-۳ و یک ترکیب آنتی‌اکسیدان قوی باشد مورد توجه قرار گرفته است. Shimizu و همکاران از رژیم غذایی حاوی لینولینیک اسید و ویتامین E برای درمان کولیت اولسراتیو تجربی استفاده کردند در این مطالعه نشان داده شده است که مصرف لینولینیک اسید به تنهایی اثر درمانی ندارد در صورتی که مصرف رژیم غذایی حاوی لینولینیک اسید و مقادیر زیاد ویتامین E موجب ترمیم بافت کولون می‌گردد [۲۴]. در مطالعه‌ی دیگری نشان داده شده است که مصرف هم‌زمان اسید چرب امگا-۳ و ترکیب آنتی-اکسیدان کوئرستین دارای اثرات مفیدی در درمان مدل تجربی کولیت اولسراتیو است [۲۵]. ویتامین E و A دو ویتامین محلول در چربی هستند که به همراه اسیدهای چرب در غشای سلول‌ها وجود

نوع رژیم غذایی نسبت به گروه کنترل نشان نداد. در برخی مطالعات انسانی مصرف روغن ماهی برای مدت شش ماه در جلوگیری از عود مجدد موثر بوده است [۱۰]. بنابراین کوتاه بودن طول زمان مصرف شاید دلیل دیگری بر موثر نبودن دو رژیم غذایی در جلوگیری از اثرات اسیداستیک در ایجاد کولیت باشد.

#### نتیجه‌گیری

در مجموع این مطالعه پیشنهاد می‌کند که روغن ماهی و ویتامین E دارای اثرات تقویت‌کنندگی در کاهش التهاب و ترمیم آسیب‌های بافتی در کولیت اولسراتیو موثر می‌باشند و استفاده از رژیم غذایی غنی از روغن ماهی و ویتامین E می‌تواند در درمان در کولیت اولسراتیو مورد توجه قرار گیرد.

#### تشکر و قدردانی

از معاونت محترم پژوهشی دانشکده پزشکی فسا برای تامین هزینه این طرح پژوهشی تقدیر و تشکر می‌گردد.

جلوگیری می‌کند [۲۷، ۲۹، ۳۰]. موثر نبودن رژیم غذایی FA می‌تواند به دلیل خاصیت آنتی‌اکسیدانی بیشتر ویتامین E نسبت به ویتامین A باشد. به علاوه در کولیت اولسراتیو میزان پروتئین انتقال‌دهنده ویتامین A در خون کاهش می‌یابد [۳۳] که این می‌تواند موجب کاهش انتقال ویتامین A به بافت‌های بدن گردد. سلول‌های اپی‌تلیال روده توسط موسین ژل‌مانندی پوشیده شده‌اند این لایه موسین نقش مهمی در جلوگیری از بروز التهاب دارد. در یک مطالعه نشان داده شده است که مصرف رژیم غذایی حاوی ۱۰ درصد روغن ماهی به مدت یک هفته موجب افزایش میزان اسیدهای چرب امگا-۳ در خون و بافت کولون می‌گردد و همچنین ماهیت شیمیایی موسین ترشح شده توسط سلول‌های جامی شکل را تغییر می‌دهد و باعث افزایش موسین اسیدی می‌گردد که از بلوغ بیشتری برخوردار و نقش محافظتی بیشتری دارد [۳۴، ۳۵]. در بخش دوم این مطالعه اثر مصرف دو رژیم غذایی بر جلوگیری از آسیب‌های ناشی از تزریق اسیداستیک مورد بررسی قرار گرفت. نتایج ما تغییری را در میزان آسیب در گروهای دریافت‌کننده دو

#### References:

- [1] Hanauer SB. Inflammatory bowel disease: epidemiology, pathogenesis, and therapeutic opportunities. *Inflamm Bowel Dis* 2006; 12: 3-9.
- [2] Pravda J. Radical induction theory of ulcerative colitis. *World J Gastroenterol* 2005; 28: 2371-2384.
- [3] Wang J. Fu YX. Tumor necrosis factor family members and inflammatory bowel disease. *Immunol Rev* 2005; 204: 144-155.
- [4] Head KA. Jurenka JS. Inflammatory bowel disease Part 1: ulcerative colitis--pathophysiology and conventional and alternative treatment options. *Altern Med Rev* 2003; 8: 247-283.
- [5] Gassull MA. Review article: the role of nutrition in the treatment of inflammatory bowel disease. *Aliment Pharmacol Ther* 2004; 20: 79-83.
- [6] Simopoulos AP. Omega-3 fatty acids in inflammation and autoimmune diseases. *J Am Coll Nutr* 2002; 21: 495-505.
- [7] Lee TH. Arm JP. Modulation of the allergic response by fish oil lipids and eicosatrienoic acid. *Prog Clin Biol Res* 1989; 297: 57-68.
- [8] Belluzzi A. Boschi S. Brignola C. Munarini A. Cariani G. Miglio F. Polyunsaturated fatty acids and inflammatory bowel disease. *Am J Clin Nutr* 2000; 71: 339-342.
- [9] Siguel EN. Lerman RH. Prevalence of essential fatty acid deficiency in patients with chronic gastrointestinal disorders. *Metabolism* 1996; 45: 12-23.
- [10] MacLean CH. Mojica WA. Newberry SJ. Pencharz J. Garland RH. Tu W. et al. Systematic review of the effects of n-3 fatty acids in inflammatory bowel disease. *Am J Clin Nutr* 2005; 82: 611-619.
- [11] Burton G W. Vitamin E: molecular and biological function. *Proc Nutr Soc* 1994; 53: 251-562
- [12] Nakamura T. Goto M. Matsumoto A. Tanaka I. Inhibition of NF-kappa B transcriptional activity by alpha-tocopheryl succinate. *Biofactors* 1998; 7: 21-30.
- [13] Ademoglu E. Erbil Y. Tam B. Barbaros U. Ilhan E. Olgac V. et al. Do vitamin E and selenium have beneficial effects on trinitrobenzenesulfonic acid-induced experimental colitis. *Dig Dis Sci* 2004; 49: 102-108.
- [14] Mozsik G. Bodis B. Figler M. Kiraly A. Karadi O. Par A. et al. Mechanisms of action of retinoids in gastrointestinal mucosal protection in animals, human healthy subjects and patients. *Life Sci* 2001; 69: 3103-3112.
- [15] Livera MA. Packer L. Vitamin A as a antioxidant in vitro and in vivo, Retenoid 1994; 293-303 Birkhauser, Basel, Switzerland.
- [16] Reifen R. Vitamin A as an anti-inflammatory agent. *Proc Nutr Soc* 2002; 61: 397-400.

- [17] Reifen R. Nur T. Ghebermeskel K. Zaiger G. Urizky R. Pines M. Vitamin A deficiency exacerbates inflammation in a rat model of colitis through activation of nuclear factor-kappaB and collagen formation. *J Nutr* 2002; 132: 2743-2747.
- [18] Bousvaros A. Zurakowski D. Duggan C. Law T. Rifai N. Goldberg NE. Vitamins A and E serum levels in children and young adults with inflammatory bowel disease: effect of disease activity. *J Pediatr Gastroenterol Nutr* 1998; 26: 129-135.
- [19] Jurjus AR. Khoury NN. Reimund JM. Animal models of inflammatory bowel disease. *J Pharmacol Toxicol Methods* 2004; 50: 81-92.
- [20] Carrier J. Aghdassi E. Cullen J. Allard JP. Iron supplementation increases disease activity and vitamin E ameliorates the effect in rats with dextran sulfate sodium-induced colitis. *J Nutr* 2002; 132: 3146-3150.
- [21] Morris GP. Beck PL. Herridge MS. Depew WT. Szewczuk MR. Wallace JL. Hapten-induced model of chronic inflammation and ulceration in the rat colon. *Gastroenterology* 1989; 96: 795-803.
- [22] Appleyard CB. Wallace JL. Reactivation of hapten-induced colitis and its prevention by anti-inflammatory drugs. *Am J Physiol* 1995; 269: 119-125.
- [23] Nieto N. Fernandez MI. Torres MI. Rios A. Suarez MD. Gil A. Dietary monounsaturated n-3 and n-6 long-chain polyunsaturated fatty acids affect cellular antioxidant defense system in rats with experimental ulcerative colitis induced by trinitrobenzene sulfonic acid. *Dig Dis Sci* 1998; 43: 2676-2687.
- [24] Shimizu T. Igarashi J. Ohtuka Y. Oguchi S. Kaneko K. Yamashiro Y. Effects of n-3 polyunsaturated fatty acids and vitamin E on colonic mucosal leukotriene generation, lipid peroxidation, and microcirculation in rats with experimental colitis. *Digestion* 2001; 63: 49-54.
- [25] Camuesco D. Comalada M. Concha A. Nieto A. Sierra S. Xaus J. et al. Intestinal anti-inflammatory activity of combined quercitrin and dietary olive oil supplemented with fish oil, rich in EPA and DHA (n-3) polyunsaturated fatty acids, in rats with DSS-induced colitis. *Clin Nutr* 2006; 25: 466-476.
- [26] Leibovitz BE. Hu ML. Tappel AL. Lipid peroxidation in rat tissue slices: effect of dietary vitamin E, corn oil-lard and menhaden oil. *Lipids* 1990; 25: 125-129.
- [27] Palacios A. Piergiacomini VA. Catala A. Vitamin A supplementation inhibits chemiluminescence and lipid peroxidation in isolated rat liver microsomes and mitochondria. *Mol Cell Biochem* 1996; 154: 77-82.
- [28] Gavazza M. Catala A. The effect of alpha-tocopherol on the lipid peroxidation of mitochondria and microsomes obtained from rat liver and testis. *Mol Cell Biochem* 2001; 225: 121-128.
- [29] Piergiacomini VA. Palacios A. Catala A. Comparative studies on lipid peroxidation of microsomes and mitochondria obtained from different rat tissues: effect of retinyl palmitate. *Prostaglandins Leukot Essent Fatty Acids* 2001; 64: 75-80.
- [30] Piergiacomini VA. Palacios A. Catala A. Vitamin A inhibits lipoperoxidation ascorbate-Fe<sup>++</sup> dependent of rat kidney microsomes and mitochondria. *Mol Cell Biochem* 1996; 165: 121-125.
- [31] Pajari AM. Rasilo ML. Mutanen M. Protein kinase C activation in rat colonic mucosa after diets differing in their fatty acid composition. *Cancer Lett* 1997; 114: 101-103.
- [32] Kelleher J. Davis T. Losowsky MS. Adsorption and tissue uptake of  $\alpha$ -tocopherol in the rat. *Biochem J* 1969; 114: 74.
- [33] Janczewska I. Bartnik W. Butruk E. Tomecki R. Kazik E. Ostrowski J. Metabolism of vitamin A in inflammatory bowel disease. *Hepatogastroenterology* 1991; 38: 391-395.
- [34] Nieto N. Torres MI. Rios A. Gil A. Dietary polyunsaturated fatty acids improve histological and biochemical alterations in rats with experimental ulcerative colitis. *J Nutr* 2002; 132: 11-19.
- [35] Nieto N. Giron MD. Suarez MD. Changes in plasma and colonic mucosa fatty acid profiles in rats with ulcerative colitis induced by trinitrobenzene sulfonic acid. *Dig Dis Sci* 1998; 43: 2688-2695.