# بررسی وضعیت مبتلایان به آسپیراسیون جسم خارجی در مجاری تنفسی بستری در بیمارستان متینی کاشان طی سالهای ۷۸-۱۳۷۰

دکتر احمد یگانه مقدم* - دکتر محمدرضا فاضل**


## خلاصه

**سابقه و هدف:** باتوجه به حوادث تهدید کننده آسپیراسیون اجسام خارجی در کودکان و تناقض‌های مطرح در علایم بالینی و یافته های پرتوشناسی و عوارض برونکوسکوپی و به منظور تعیین وضعیت مبتلایان به آسپیراسیون جسم خارجی در مجاری تنفسی، این تحقیق روی افراد بستری در بیمارستان متینی کاشان طی سالهای ۷۸-۱۳۷۰ صورت پذیرفت.

**مواد و روشها:** مطالعه حاضر یک تحقیق از نوع داده های موجود است. پرونده کلیه بیمارانی که تحت برونکوسکوپی جهت خارج کردن جسم خارجی از مجاری تنفسی بستری شده بودند از بایگانی خارج و مورد بررسی قرار گرفتند. یافته‌هایی نظیر سن ،جنس ، علایم و نشانه های هنگام مراجعه ،نوع و محل جسم خارجی ،یافته های پرتوشناسی و عوارض برونکوسکوپی از پرونده ها استخراج و در فرم اطلاعاتی ثبت شده و نتایج به صورت توصیفی بیان گردید . پرونده‌های ناقص ازمطالعه حذف شدند.

**یافته ها:** طی مدت مورد بررسی ۱۲۱ پرونده واجد شرایط مورد بررسی قرار گرفت. ۷۳ نفر (۶۰/۳ درصد) ازبیماران مذکر و ۴۸ نفر(۳۹/۷ درصد) مؤنث بودند. بیشترین فراوانی آسپیراسیون جسم خارجی در سن ۳-۱ سالگی (۴۲/۹ درصد) بود. سرفه به عنوان شایع ترین یافته بالینی در ۶۲ نفر از بیماران (۵۱ درصد) دیده شد. شایع ترین جسم خارجی تخمه هندوانه (۷۲درصد) بود. در پرتونگاری قفسه صدری در ۳۷ نفر(۳۹درصد) آمفیزم و انسدادی در ۱۶ نفر (۱۷ درصد) آتلکتازی مشهود بود و گرافی قفسه صدری در ۳۲ نفر (۳۲ درصد) طبیعی می‌باشد. ۹ نفر از بیماران (۷۴/۳ درصد) دچار عارضه ناشی از برونکوسکوپی شدند.

**نتیجه گیری :** در بیماران با آسپیراسیون جسم خارجی پرتونگاری قفسه صدری طبیعی وجود جسم خارجی را رد نخواهد کرد. همچنین با توجه به عوارض قابل توجه برونکوسکوپی وجود پزشک ماهر جهت خارج کردن جسم خارجی می تواند باعث کاهش عوارض گردد، تحقیق بیشتر در مورد علل ایجاد عوارض توصیه می گردد.


**واژگان کلیدی :** آسپیراسیون ، جسم خارجی ، برونکوسکوپی

* دانشگاه علوم پزشکی و خدمات بهداشتی - درمانی کاشان، گروه چشم گوش و حلق و بینی

** دانشگاه علوم پزشکی و خدمات بهداشتی - درمانی کاشان، گروه بیهوشی

## مقدمه

آسپیراسیون اجسام خارجی با انسداد راه هوایی منجر به حوادث تهدید کننده زندگی و مغایر با حیات خواهند شد که هنوز یک علت اصلی مرگ بچه‌های زیر ۵ سال می‌باشد(۱،۲،۳،۴). هم چنین عامل ۷ درصد مرگ ها در بچه های زیر ۴ سال را آسپیراسیون جسم خارجی گزارش کرده‌اند (۵). در بسیاری از موارد مداخله فوری جهت خارج کردن جسم خارجی با برونکوسکوپی منجر به بهبودی سریع خواهد شد (۶،۷).

شرایط اقلیمی و عادتهای غذایی متفاوت به نوع جسم خارجی آسپیره شده و شیوع علایم و علایم موجود در پرتونگاری قفسه صدری تأثیر خواهند گذاشت به طوری که در یک مطالعه در برزیل در سال ۱۹۹۷ شایع ترین اجسام آسپیره شده شامل بادام زمینی، سکه و باقلا با شیوع مشابه ۱۳/۵ درصد بوده است . شایع‌ترین علامت بالینی احساس خفگی و مهم‌ترین علامت گرافی در قفسه صدری، آتلکتازی (۴۱/۸ درصد) گزارش شده است (۸). در تحقیقی در ایتالیا در سال ۱۹۹۷ شایع‌ترین جسم آسپیره شده Organic nature (۳۱/۵ درصد) بوده است. در ۵۳/۲ درصد موارد اجسام خارجی در برونش راست و در ۲۸/۲ درصد در برونش چپ جایگزین شده‌اند. مهم‌ترین علایم بالینی سرفه (۷۳/۹ درصد)، ویزینگ (۶۹/۵ درصد)، دیس پنه (۵۱ درصد) بوده‌اند و شایع‌ترین علایم در پرتوشناسی قفسه صدری آمفیزم با ۱۵/۵ درصد آتلکتازی با ۱۱/۹ درصدد شیفت به مدیستاین ۱۰/۸ درصد گزارش شده اند (۹).

در مطالعه‌ای در آمریکا طی سال ۱۹۹۹ شایع‌ترین جسم آسپیره شده، بادام زمینی با شیوع ۳۹ درصد بوده است . ۵۴ درصد موارد جسم آسپیره شده در برونش راست و ۴۱ درصد در برونش چپ گزارش شده است و مهمترین علایم هنگام مراجعه pentration Syndrome (سندرم احساس خفگی سرفه شدید)با فراوانی ۴۹ درصد و سرفه با فراوانی ۳۷ درصد گزارش شده‌اند. آمفیزم انسدادی با ۵۲ درصدی و آتلکتازی با ۲۰ درصد شایعترین علایم در گرافی قفسه صدری بوده‌اند (۱۰). با توجه به تناقض‌های مطرح و اهمیت موضوع و نظر به عدم اطلاع از وضعیت آن درمنطقه، این تحقیق در بیمارستان متینی کاشان طی سالهای ۷۸-۱۳۷۰ صورت پذیرفت .

## مواد و روشها

مطالعه حاضر یک تحقیق از نوع داده های موجود است که طی آن پرونده کلیه بیمارانی که به علت ورود جسم خارجی در مجاری تنفسی در بیمارستان متنی بستری شده بودند مورد بررسی قرار گرفت . خصوصیات مربوط به بیماران از قبیل سن ،جنس ،علایم و نشانه های هنگام مراجعه نوع و محل جسم خارجی یافته های پرتوشناسی و عوارض برونکوسکوپی استخراج و در فرم اطلاعاتی ثبت گردید و نتایج به صورت آمار توصیفی گزارش شد .

## یافته ها

طی مدت مورد بررسی، ۱۲۱ پرونده واجد شرایط مورد مطالعه گرفت که ۷۳ نفر (۶۰/۳ درصد) مذکر و ۴۸ نفر (۳۹/۷ درصد) مونث با میانگین سنی ۱/۷±۴/۳ سال بودند ( نمودار ۱).

بیشترین میزان فراوانی آسپیراسیون جسم خارجی در محدوده سنی ۳-۱ سال شامل ۵۲ نفر (۴۲/۹ درصد) بود.

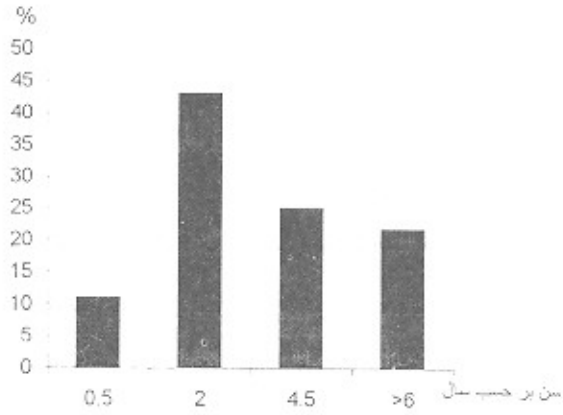


نمودار ۱ـ توزیع ۱۲۱ بیمار مبتلا به آسپیراسیون جسم خارجی در ریه بر حسب سن در مراجعه کنندگان به بیمارستان متینی کاشان طی سالهای ۷۸ـ۱۳۷۰

نمودار (۲) بیانگر یافته های کلینیکی بیماران هنگام مراجعه می‌باشد و نشان می‌دهد که بیشتر بیماران یعنی در حدود ۵۱ درصد با علامت سرفه مراجعه کرده اند که از سرفه به صورت ناگهانی شروع و به تدریج فروکش شده است . تنگی نفس و سیانوز در ۲۸/۹ بیماران دیده شد که دومین علامت شایع در بیماران بود.

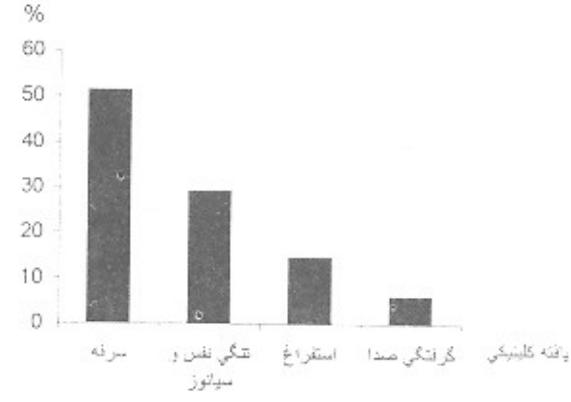


نمودار ۲ـ توزیع ۱۲۱ بیمار مبتلا به آسپیراسیون جسم خارجی در ریه بر حسب یافته های کلینیکی مراجعه کنندگان به بیمارستان متینی کاشان طی سالهای ۷۸ـ۱۳۷۰

نمودار (۳) براساس یافته های بالینی بیماران تنظیم شده است ویز لوکالیزه با فراوانی ۳۶/۳ درصد و کاهش صداهای ریوی با فراوانی ۲۹ درصد شایعترین یافته های بالینی هنگام مراجعه بودند.




نمودار ۳ ـ توزیع ۱۲۱ بیمار مبتلا به آسپیراسیون جسم خارجی در ریه بر حسب علایم بالینی در مراجعه کنندگان به بیمارستان متینی کاشان طی سالهای ۷۸ـ۱۳۷۰

شایع ترین جسم خارجی آسپیره شده تخمه هندوانه با فراوانی ۷۲ درصد بود.

جدول (۱) براساس فراوانی نوع جسم خارجی آسپیره شده تنظیم گردیده است .

جدول ۱ـ توزیع ۱۲۱ بیمار مبتلا به آسپیراسیون جسم خارجی در ریه بر حسب نوع جسم در مراجعه کنندگان به بیمارستان متینی طی سالهای ۷۸ـ۱۳۷۰

| فراوانی / نوع جسم خارجی | تعداد | درصد |
|---|---|---|
| تخمه هندوانه | ۸۸ | ۷۲/۷ |
| سکه | ۱۰ | ۸/۳ |
| پسته | ۶ | ۵ |
| ته خودکار | ۶ | ۵ |
| بادام | ۴ | ۳/۳ |
| نامعلوم | ۴ | ۳/۳ |
| عبره | ۳ | ۲/۴ |
| جمع | ۱۲۱ | ۱۰۰ |

شایع‌ترین محل استقرار جسم خارجی در برونش راست با فراوانی ۴۴ درصد بود. برونش چپ و تراشه مکانهای بعدی برای استقرار جسم خارجی بوده‌اند (نمودار ۴).

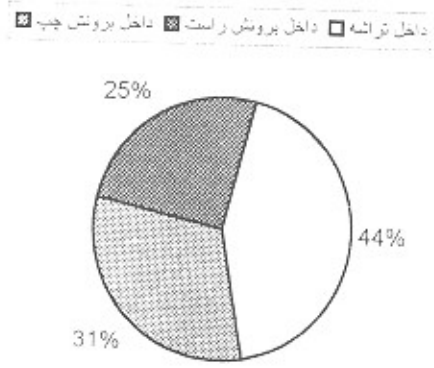


نمودار ۴ـ توزیع ۱۲۱ بیمار مبتلا به آسپیراسیون جسم خارجی بر حسب محل استقرار جسم خارجی در مراجعه کنندگان به بیمارستان مبینی کاشان طی سالهای ۷۸ـ۱۳۷۰

از ۲۷ نفر ازبیماران کلیشه پرتوشناسی در دسترس نبود. جدول (۲) براساس توزیع علایم پرتوشناسی در بیماران ارایه گردیده است و نشان می دهد که در ۳۹/۴ درصد موارد آمفیزم انسدادی دیده شده که شایع‌ترین علامت پرتوشناسی است. در ضمن در ۳۴ درصد موارد گرافی ها طبیعی بوده است .

جدول ۲ ـ توزیع ۱۲۱ بیمار مبتلا به آسپیراسیون جسم خارجی بر حسب علایم پرتوشناسی در بیماران مراجعه کننده به بیمارستان مبینی کاشان طی سالهای ۷۸ـ۱۳۷۰

| فراوانی / علایم پرتوشناسی | تعداد | درصد |
|---|---|---|
| آمفیزم انسدادی | ۳۷ | ۳۹/۴ |
| طبیعی | ۳۲ | ۳۴ |
| آتلکتازی | ۱۶ | ۱۷ |
| خونریزی | ۹ | ۹/۶ |
| جمع | ۹۴ | ۱۰۰ |

از ۹۴ گرافی موجود تنها در ۲۴ مورد (۲۵/۵ درصد) جسم خارجی در گرافی مشهود بود.

جدول (۳) توزیع عوارض ناشی از برونکوسکوپی را نشان می دهد. شایع‌ترین عارضه ایجاد شده ادم راه هوایی است.

جدول ۳ـ توزیع ۱۲۱ بیمار مبتلا به آسپیراسیون جسم خارجی بر حسب عوارض برونکوسکوپی در مراجعه کنندگان به بیمارستان مبینی کاشان طی سالهای ۷۸ـ۱۳۷۰

| فراوانی / عارضه | تعداد | درصد |
|---|---|---|
| بدون عارضه | ۱۱۲ | ۹۲/۶ |
| ادم راه هوایی | ۴ | ۳/۳ |
| خونریزی داخل تراشه | ۲ | ۱/۶ |
| چسبندگی | ۲ | ۱/۶ |
| مرگ | ۱ | ۰/۹ |
| جمع | ۱۲۱ | ۱۰۰ |

در ضمن، یکی از بیماران نیز به خاطر ادم شدید راه هوایی جان سپرد.

## بحث

شایع‌ترین علامت افراد مراجعه کننده سرفه می‌باشد که ۵۱ درصد فراوانی داشت. Baharloo و همکاران در سال ۱۹۹۹ شیوع سرفه به صورت ناگهانی در ۴۹ درصد بیمار را ذکر کردند که شایع‌ترین علامت بوده (۱۰) و در مطالعه‌های دیگر هم نتایج مشابهی به دست آمده است (۱۱،۱۲). علت بروز سرفه می‌تواند تحریک رفلکس سرفه جهت خارج کردن جسم خارجی باشد.

تحقیق نشان داد مهمترین عامل جسم خارجی

تخمه هندوانه با فراوانی ۷۲ درصد است. در مورد نوع جسم خارجی آسپیره شده گزارش‌های گوناگونی وجود دارد (۱۳،۱۴) که وابسته به نوع زندگی و عادتهای غذایی متفاوت است، در این تحقیق به خاطر مصرف زیاد همگانی تخمه که به راحتی در دسترس قرار دارد، شایع‌ترین عامل آسپیره شده بود. در کشورهای دیگر بادام زمینی به خاطر مصرف زیاد و همگانی معمولاً شایعترین جسم خارجی آسپیره شده می‌باشد.

شایعترین محل توقف جسم خارجی در این بیماران برونش راست (۴۴ درصد) و بعد از آن برونش چپ (۳۱درصد) بود. در مطالعه Tariq در سال ۱۹۹۹ شایع‌ترین محل جسم خارجی ریه برونش اصلی راست گزارش گردید (۱). موقعیت آناتومیک برونش راست و زاویه انحراف کمتر نسبت به نای می تواند علت ورود بیشتر اجسام خارجی به آن باشد.

در این مطالعه ۳۴ درصد از گرافی‌ها طبیعی بودند. در بررسی‌های گوناگون گرافی طبیعی در بیماران با آسپیراسیون جسم خارجی از ۱۰ تا ۸۰ درصد گزارش شده است (۱۲،۱۴،۱۵). در این مطالعه شایعترین علامت موجود در گرافی آمفیزم انسدادی بود که در ۳۹ درصد گرافی ها دیده شد . درمطالعه Baharloo و همکاران در سال ۱۹۹۹ آمفیزم انسدادی در ۵۲ درصد موارد ملاحظه گردیده است (۱۰). هم‌چنین در پژوهش‌های دیگر هم آمفیزم انسدادی به عنوان شایع ترین علامت پرتوشناسی گزارش شده است (۱۱).

عوارض خارج کردن جسم خارجی به مهارت پزشک و مدت زمان وجود جسم خارجی وابسته است (۱۰). در این مطالعه ۹ نفر از بیماران (۷/۳درصد)دچار عارضه ناشی از برونکوسکوپی شدند که منجر به یک مورد مرگ در اثر ادم شدید راه هوایی شد . در مطالعات صورت گرفته عوارض برونکوسکوپی برای خارج کردن جسم خارجی ریه زیر ۱۰ درصد ذکر گردیده است (۹،۱۰). در مطالعه انجام شده بوسیله Carluccio و همکاران در سال ۱۹۹۷ ، ۹ نفر از بیماران (۸/۵ درصد) دچار عارضه بعد از برونکوسکوپی شامل خون‌ریزی داخل تراشه‌ای و پنوموتوراکس شده‌اند (۹).

نتایج این مطالعه نشان می دهد که اگر چه آسپیراسیون جسم خارجی در بچه ها بیشتر است ولی می‌تواند در هر سنی و در غیاب عوامل مساعد کننده رخ دهد و نیز گرافی طبیعی وجود جسم خارجی را رد نخواهد کرد . وجود پزشک ماهر جهت خارج کردن جسم خارجی می تواند منجر به کاهش عوارض گردد. هم چنین توصیه می گردد که تحقیقات آینده در گروه‌های سنی مختلف به صورت مجزا صورت پذیرد تا با آگاهی از تفاوت احتمالی در علایم آسپیراسیون جسم خارجی وعوارض ناشی از برونوسکوپی در گروههای سنی مختلف بتوان در مراجعه با بیمار صحیح تر برخورد کرد.

## References:

1. Bordrt E. De- Biderling GD. Gillet JB. Foreign body aspiration in children managment algorithm. Eur J Emerg Med. 1999; 6(2): 21-25.

2. Samad L. Ali M. Ramzi H. Foreign bodies in children: reaching a diagnosis. J Pak Med Assoc. 1998; 48(11): 332-334.

3. Zerella JT. Dimler M. McGill LC. Pippus KG. Foreign body aspiration in chilern: Value of radiography and complication of bronchoscopy. J Pediatr Surg. 1998; 33(11):1651-1658.

5. Fitxatrich PC. Guarisco JL. Pediatric airway foreign bodies. J La State Med Soc. 1998; 150(4): 138-141.

6. Case records of the Massachusetts General Hospital. Weekly Clinico-pathological exercise. N J Med Engl. 1997; 337: 1220-1226.

7. Al-maged SA. AL- Mobeineek AF. Overlooked inhaled foreign body: Late sequelae and the likelihood of recovery. Respir Med. 1997; 91: 293-296.

8. Catacneo AJ. Reibsehcid SM. Ruiz-junior RL. Ferrari GF. Foreign body in the trachebronchial. Chin Pekeatr Phila. 1997; 36(12): 701-706.

9. Carluccio F. Romeo R. Inhalation of foreign body; Epidemilogical data and clinical considerations in the light of a statistical review of 92 (cases). Acta Otorhinolaryngol. 1997; 17(1): 45-51.

10. Baharloo F. Veykemans F. Trachebronhial forgign bodies: Presentation and mangement in children and adults. Chest. 1999; 115: 1357-1362.

11. Tariq P. Foreign body aspiration inchildren-apersistent. J Pak Med Assoc. 1999; 49(2): 33-36.

12. Sissokho B. Conessu C. Petergani K. Rigid endoscopy and laryngo-tracheo-bronchial foreign bodies in children: Observation a propos of 200 endoscopies conducted in a tropical setting. Med Trop. 1999; 59(1): 61-67.

13. Burton EM. Brick WG. Hallg D. Tracheobronchial foreign body aspiration in children. South Med J. 1996; 89: 195-198.

14. Mulhepsun D. Inhalation of foreign bodies in chines children; A review of 400 cases, Laryngoscope. 1991; 101: 657-660.

15. Lan RS. Non-asphyxoating tracheobronchial foreign bodies in adults. Eur Res J. 1994; 7: 510-514.