بررسی میزان حساسیت FNA در تشخیص موارد مثبت ژینکوماستی و پستان نابجا

دکتر طاهره خامه چیان * ، طاهره مازوچی *

خلاصه

سابقه و هدف: ژینکوماستی و پستان نابجا از ناهنجاریهای پستان می‌باشند. با توجه به مشکلات شناخته شده بیوپسی جهت تشخیص و نیز گزارش‌های متفاوت از میزان حساسیت در تشخیص FNA در تشخیص ژینکوماستی و پستان نابجا و به منظور تعیین حساسیت آزمایش جراحی FNA و تعیین موارد مثبت آن در این دو ناهنجاری، این تحقیق از نیمه دوم سال ۱۳۷۵ تا خرداد ماه ۱۳۷۶ در مراجعه کنندگان به درمانگاه بیمارستان شهید دکتر بهشتی کاشان با تشخیص بالینی ژینکوماستی و پستان نابجا انجام گرفت.

مواد و روشها: پژوهش حاضر با روش توصیفی بر روی بیماران با تشخیص بالینی ژینکوماستی و پستان نابجا صورت پذیرفت. ابتدا FNA در هر مورد به عمل آمد و سپس بیماران تحت عمل جراحی خارج کردن توده (بیوپسی) قرار گرفتند. در نهایت، نتایج این دو آزمایش با هم مقایسه و موارد مثبت FNA در ژینکوماستی و پستان نابجا تعیین شد.

یافته‌ها: از ۲۰ بیمار مورد بررسی در این پژوهش، ۹ بیمار با توده اگزیلاری پستان نابجا در سن ۱۱±۱/۲۷ سال و ۱۱ بیمار با تشخیص ژینکوماستی در سن ۹/۵±۲۸/۹ سال بودند. میزان صحت FNA تشخیص پستان نابجا ۳ مورد (۳۳/۳درصد) و در تشخیص ژینکوماستی مورد (۵۴/۵درصد) به دست آمد.

نتیجه گیری: در مواردی که FNA در ژینکوماستی و پستان نابجا مثبت باشد، انجام بیوپسی مورد تردید به نظر می‌رسد. تحقیقات بیشتر در این زمینه توصیه می‌شود.

واژگان کلیدی: ژینکوماستی، پستان نابجا، بیوپسی، FNA

* دانشگاه علوم پزشکی و خدمات بهداشتی ـ درمانی کاشان ، گروه آسیب‌شناسی و بافت‌شناسی

مقدمه

پستان نابجا (ACCESSORY BREAST) یکی از ناهنجاریهای پستان است که ناشی از عدم تحلیل غدد طبیعی اولیه بوده و اغلب بعد از تحریک‌های هورمونی مثل: بلوغ، حاملگی و شیردهی خود را نشان می‌دهد (۱). تقریباً در ۶-۲ درصد زنان بالغ دیده می‌شود(۲) و با توجه به این که دلیل جنینی برای تفاوت شیوع بین زن و مرد وجود ندارد احتمالاً به علت وجود تحریک‌های هورمونی در زنان شایع‌تر از مردان می‌باشد (۱). تشخیص این بیماری براساس معاینه‌های بالینی استوار است و احتمال اشتباه با لنفادنوپاتی- چه اولیه و چه ثانویه- و سایر تومورهای بافت نرم (مثل لیپوما) که به همین شکل توده‌ای تظاهر می‌کند وجود دارد. از آنجا که پستان نابجا از نظر بالینی زمانی اهمیت پیدا می‌کند که دچار بیماری‌های پستان از جمله تومورهای خوش خیم و بدخیم شود تا زمانی که توده به آسانی قابل پی گیری باشد و تغییرات بدخیمی نشان ندهد، نیاز به جراحی نخواهد بود(۳).

ژینکوماستی یا بزرگ شدن خوش خیم بیش از حد پستان مرد یکی دیگر از ناهنجاریهای پستان می‌باشد که معمولاً قابل برگشت است (۲).

تداوم آن برای بیمار مسایلی چون درد، ترشح شیری یاروشن از پستان ومسایلی‌روانی‌به همراه دارد(۴،۵).

شیوع آن حدود ۳ درصد گزارش شده است(۶). در حال حاضر جهت تشخیص چنین مشکلی از روش‌های بررسی کروموزومی، هورمونی، ماموگرافی و سونوگرافی استفاده می‌شود(۵). بیمارانی که با مشکل ژینکوماستی مواجه هستند به دلیل ظاهر زنانه داوطلب عمل جراحی می‌شوند، در حالی که چه بسا بزرگی پستان به اندازه یک توده بافت چربی باشد.

آسپیراسیون سوزنی ظریف (FNA) یک راه جانبی در بررسی‌های بیماری‌های پستانی است که مزایای کاربردی زیادی دارد از جمله حداقل آسیب به بافت، آسان، ارزان و با عوارض کمتر است و همچنین نیاز به بیهوشی هم ندارد.

در مورد دقت تشخیص FNA در ضایعه‌های پستانی اختلاف نظر وجود دارد. میزان منفی کاذب از ۲۷-۳درصد در گزارش‌های مختلف متغیر است .

در یک مطالعه کلی که در سال ۱۹۸۷ توسط Bradly به عمل آمد، میزان حساسیت ۸۲ درصد ، ویژگی ۹۵ درصد و ارزش پیش بینی مثبت و منفی به ترتیب ۱۰۰ و ۹۵ درصد بود (۷).

طبق مطالعه Velanovich از آگوست ۱۹۹۲ تا ژوئن ۱۹۹۴ بر روی ۶ بیمار با توده آگزیلاری مشکوک به پستان نابجا، میزان حساسیت ۱۰۰ درصد می‌باشد(۸).

با توجه به گزارش‌های متفاوت و به منظور تعیین میزان حساسیت در تشخیص موارد مثبت ژینکوماستی و پستان نابجا، این مطالعه بر روی بیماران با تشخیص بالینی این دو بیماری مراجعه کننده به درمانگاه جراحی بیمارستان شهید دکتر بهشتی کاشان از نیمه دوم سال ۱۳۷۵ تا خرداد ماه ۱۳۷۶ انجام گرفت.

مواد و روشها

پژوهش حاضر با روش توصیفی (Descriptive) بر روی کلیه بیماران با شکایت توده یا درد ناحیه زیر بغل که مشکوک به توده پستانی اضافی بوده و هم‌چنین کلیه آقایان با تشخیص بالینی ژینکوماستی مراجعه کننده به درمانگاه جراحی بیمارستان شهید بهشتی کاشان از نیمه دوم سال ۱۳۷۵ تا خردادماه ۱۳۷۶ جهت مطالعه انتخاب شدند.

از توده‌های مذکور با سرنگ ۲۰ سی سی و با سر

سوزن ۱۸/۲۳ با سه بار آسپیراسیون FNA صورت پذیرفت. نمونه آسپیره شده بعد از خشک گردیدن در هوا با استیل الکل ۹۵ درصد ثابت شد و تحت بررسی سیتولوژی قرار گرفت. سپس بیماران تحت عمل جراحی خارج کردن توده قرار گرفتند و نمونه بیوپسی حاصل تحت مطالعه هیستولوژی قرار گرفت. در نهایت، نتایج FNA این بیماران با بیوپسی مقایسه و موارد مثبت FNA نسبت به نتایج بیوپسی در هر مورد تعیین گردید.

یافته‌ها

به طور کلی در این پژوهش، ۲۰ بیمار مورد بررسی قرار گرفتند. ۹ بیمار دارای توده مشکوک در ناحیه آگزیلاری و ۱۱ بیمار با تشخیص بالینی ژینکوماستی بودند. ۹ بیمار با توده آگزیلاری همگی خانم بودند و سن آنها ۱۱ ± ۲۷/۱ سال بود که بیشترین فراوانی در سن زیر ۲۵ سال مشاهده شد. در این تحقیق نتیجه بیوپسی همه توده‌های آگزیلاری، پستان اضافی را نشان داد ولی فقط در ۳ مورد FNA به عمل آمده نیز همین تشخیص را مطرح نمود. بدین ترتیب میزان صحت FNA در تشخیص پستان نابجا ۳۳/۳ درصد به دست آمد. نمودار (۱) توزیع بیماران مبتلا به پستان نابجا را بر حسب حساسیت آزمایش FNA نشان می‌دهد.

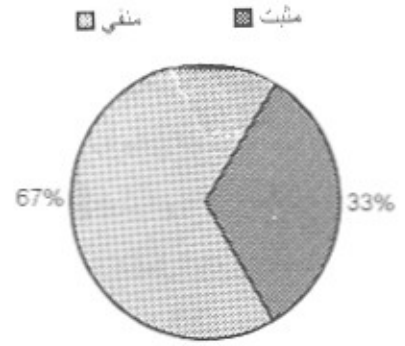

نمودار ۱ـ توزیع ۹ بیمار مبتلا به پستان نابجا بر حسب حساسیت تست FNA در بیمارستان شهید بهشتی کاشان طی سالهای ۷۶ـ۱۳۷۵

شکل‌های (۱) و (۲) نمونه بیوپسی FNA از یک بیمار مبتلا به پستان نابجا را نشان می‌دهند.

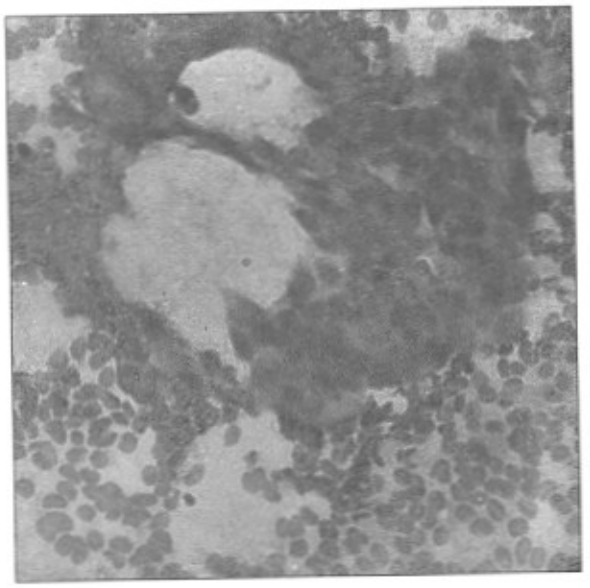

شکل ۱ـ نمونه FNA از توده پستانی بیمار مبتلا به پستان نابجا که سلولهای اپی تلیال مجاری را با بزرگنمایی بالا نشان می‌دهد. رنگ‌آمیزی: H.E

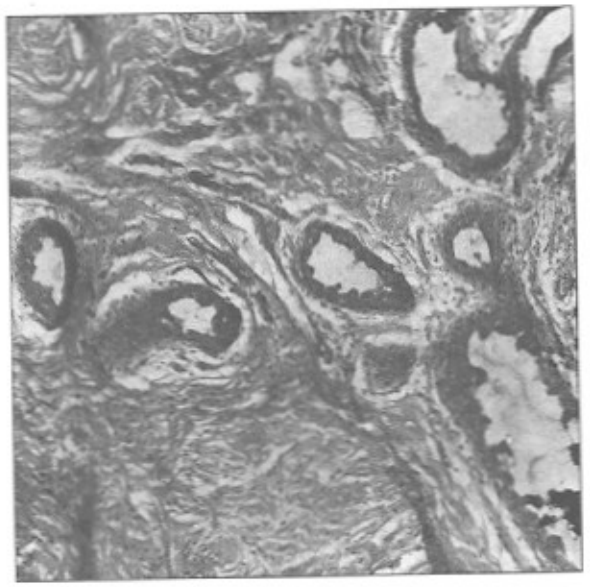

شکل ۲ـ نمونه بیوپسی از توده پستانی همان بیمار که مجاری و استرومای پستان را نشان می‌دهد. رنگ‌آمیزی: H.E

۱۱ بیمارمبتلابه ژنیکوماستی در سن ۹/۵±۲۸/۹ سال و همگی دارای توده پستانی دو طرفی بودند. جواب بیوپسی در تمام این موارد وجود ژینکوماستی را اثبات کرد ولی FNA تنها در ۶ مورد ژینکوماستی را تأیید نمود. بدین ترتیب میزان صحت FNA در تشخیص ژینکوماستی ۵۴/۵ درصد می‌باشد (نمودار ۲).

نمودار ۲ـ توزیع ۱۱ بیمار مبتلا به ژینکوماستی بر حسب حساسیت FNA در بیمارستان شهید بهشتی کاشان طی سالهای ۷۶ـ۱۳۷۵

شکل‌های ۳ و ۴ نمونه بیوپسی و FNA از یک بیمار مبتلا به ژینکوماستی را نشان می‌دهد.

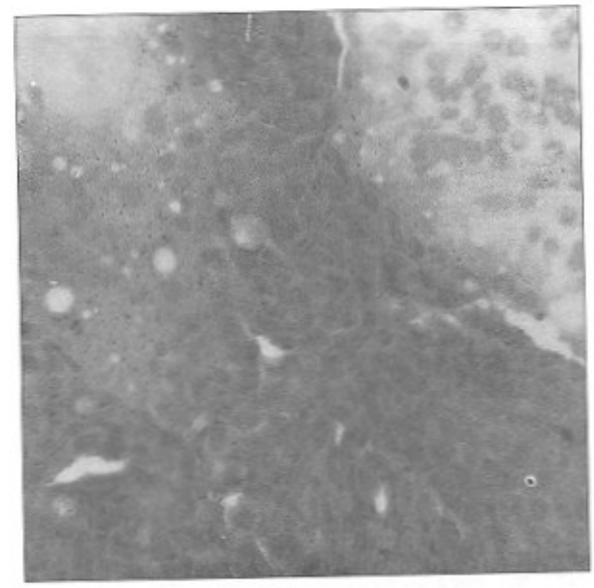

شکل ۳ـ نمونه FNA از یک بیمار مبتلا به ژینکوماستی که محاری پستانی را نشان می‌دهد. رنگ‌آمیزی H.E.

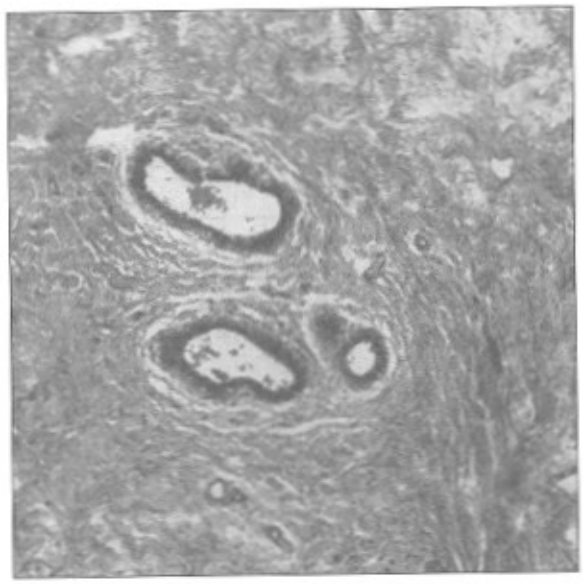

شکل ۴ـ نمونه بیوپسی از همان بیمار را نشان می‌دهد. رنگ‌آمیزی H.E.

بحث

تحقیق نشان داد که FNA در پستان نایجا در ۳۳/۳ درصد مثبت است.در سایر موارد یا نمونه ارسالی کافی نبود، یا اتولیز شده بود و یا این که در سلول‌های اپی‌تلیال ویژگی بافت پستانی دیده نشد و فقط سلول چربی و واکوئول‌های چربی در نمونه مشاهده گردید. از این رو، میزان موارد منفی کاذب در نمونه‌های مورد بررسی $\frac{2}{3}$ موارد یعنی ۶۶ درصد بود.

در سال ۱۹۹۵ Velanovich تحقیقی بر روی ۶ بیمار با ۸ توده آگزیلاری در بیمارستان Armv ایرلند انجام داد (۸). طی این بررسی FNA در $\frac{3}{4}$ موارد تشخیص صحیح داده و $\frac{1}{4}$ موارد منفی کاذب بود. در یک مطالعه کلی که بر روی آسپیراسیون توده‌ای قابل لمس پستانی با پی‌گیری هیستولوژی به عمل آمده (۷) حساسیت ۹۹-۶۵ درصد (به طور متوسط ۸۲ درصد) و میزان ویژگی ۱۰۰-۸۹ درصد و ارزش قابل پیش بینی حدود ۱۰۰ درصد و ارزش قابل پیش بینی منفی حدود ۹۹-۸۷

درصد را نشان داد. علت زیاد بودن موارد منفی کاذب را می‌توان بدین خاطر دانست که در پستان نابجا اکثریت مناطق بافت متشکل از بافت چربی می‌باشند و لوبول‌های پستانی فقط به صورت مناطق بسیار کوچکی دیده می‌شوند که حتی در برش‌های بافتی نیز گاهی اوقات با چندین برش بافتی به مناطق مذکور دست یابی حاصل می‌گردد. بنابراین، پیشنهاد می‌شود در موقع انجام FNA سوزن انجام آسپیراسیون در چندین جهت مختلف نمونه را آسپیره نماید تا احتمال دسترسی به لوبول‌های پستانی بیشتر شود.

نتایج حاصل از این تحقیق در مورد ۱۱ بیمار مبتلا به ژینکوماستی در ۵۴/۵درصد مثبت بود. میزان موارد منفی کاذب در نمونه‌های مورد بررسی ۴۵/۵ درصد بود که می‌تواند تحت تأثیر اندازه توده و روش انجام FNA میزان ناکافی نمونه به دست آمده و یا وجود سلول چربی که از بافتهای مجاور به دست آمده باشد.

مطالعه مشابهی در زمینه مقایسه FNA و بیوپسی در تشخیص ژینکوماستی یافت نشد امّا بر اساس مطالعه Kline در سال ۱۹۹۰ در فیلادلفیا (۹) با این توضیح که نمونه توده‌های بدخیم پستان باید همیشه از بیماری ژینکوماستی افتراق داده شود، FNA را به عنوان اولین روش تشخیصی در تمام توده‌های پستانی توصیه نمود. در سال ۱۹۹۲ Rissanea در انگلیس به کمک اولتراسوند، FNA را در ۱۱ بیمار انجام داد که در تمام موارد تشخیص قطعی داده شد (۱۰).

در تحقیق دیگری Feichter و همکاران در دانشگاه بازل سوئیس در سال ۱۹۹۷ نشان دادند که FNA یک وسیله تشخیصی ضروری در بررسی توده‌های پستانی می‌باشد. نتایج این مطالعه میزان حساسیت FNA را ۸۹/۹ درصد و ویژگی آن را ۹۹/۳ درصد و دقت کلی FNA را ۸۸/۵ درصد نشان داد (۱۱).

در مطالعه Rimm و همکاران که در سال ۱۹۹۷ در دانشگاه علوم پزشکی شهر نیوهاون آمریکا انجام گرفت، در ۸۵-۶۳ درصد بیمارانی که ضایعه‌های قابل لمس پستان داشتند، نتایج FNA مانع انجام جراحی شده بود و از این رو از هزینه گزافی صرفه جویی می‌شد. این نتایج تأکید بر انجام FNA به عنوان روشی مناسب در راستای کاهش عوارض جراحی و هزینه‌ها نسبت به بیوپسی و جراحی دارد (۱۲).

گر چه هیچ یک از پژوهش‌های مذکور مقایسه FNA با بیوپسی در تشخیص ژینکوماستی نمی‌باشد ولی به طور کلی ارزش بالای FNA را در تشخیص ضایعه‌های خوش خیم پستان و حتی ژینکوماستی به اثبات می‌رساند. بدین ترتیب پیشنهاد می‌شود که از FNA به عنوان اولین قدم می‌توان استفاده نمود. گر چه هرگز FNA جایگزین قطعی برای بیوپسی نیست ولی با توجه به محاسن آن می‌توان به عنوان روش ارزشمند مطرح باشد. تلاش برای تکمیل روش انجام FNA می‌تواند از مقدار موارد بیوپسی و جراحی که برای بیمار عوارض زیادی دارد جلوگیری کند.

References:

1. Haghes LE. Mansel RE. Webster DJ. Benign disorder and disease of the breast. Baillierc

Tindall; 1980: 159-160.

2. Narris JR. Hellman S. Henderson LC. Breast disease. 3rd ed. Phialdelphia: J B Lippincott; 1996: 1-3.
3. Barth P. Atlas of breast disease. Congentital anomalies. Tindall; 1990: 40-41.
4. Wilson DJ. Endocrine disorders of the breast. In: Harrion's Principles of internal Medicine; 13th ed. New york: McGraw- Hill; 1994: 2036-2039.
5. Mc Grath HM. Gynecomastia. In: Furkiewicz JM. Kriack JT (Eds). Plastic Surgery Principles and Practice. Vol 2. Philadelphia: Mosby; 1990: 119-136.
6. Eberlein JT. Gynecomastia. In: Harris RJ. Hellman S. Henderson GI. Kinne WD (Eds). Breast Diseab. 2nd ed. Philadelphia: Lippincott; 1998: 36-49.
7. Bradly A. Accessory breast disease. Breast disease. N Am Obstet Gynecol. 1987: 411-443.
8. Velanovich MD. Fine needle aspiration cytology in the diagnosis and management of setopic breast tissue. Am Surg. 1995; 61: 277-278.
9. Bhagat P. Kline TS. The male breast and malignant neoplasms; diagnosis by aspiration biopsy cytology. Cancer. 1991; 65(10): 2338-2341.
10. Rissanea RJ. Makaraimem HP. Kallionn MJ. Radiology of the male breast in gynecomastia. Acta Radiol. 1992; 33(2): 110-114.
11. Feichter FE. Haberthur F. Gobut S. Acta Cytol. 1997; 41(2): 327-332.
12. Rimm DL. Stastny JF. Rimm EB. Comparison of the costs of fine needle aspiration and open surgical biopsy as method for obtaining a pathologic diagnosis. Cancer. 1997; 81(1): 51-56.