معرفی یک مورد متاستاز سرطان پستان به سیستم اووه

دکتر ژاله رجوی[1]، دکتر هاشم معزی قدیم[2]

خلاصه

سابقه و هدف:

متاستاز کارسینوم پستان به چشم دیررس می‌باشد و به ندرت دیده می‌شود. هدف این گزارش معرفی یک مورد متاستاز سرطان پستان،به سیستم اووه ارجاع شده از مراکز پزشکی، درمانی شهدا در سال ۱۳۷۹ می‌باشد.

معرفی مورد:

خانم ٤٥ ساله‌ای به علت تاری دید چشم راست مراجعه کرده است و یک توده کوروییدال همراه دکولمان سروزی وسیع بر روی آن با گرفتاری سیستم اووه قدامی و گلوکوم نئوواسکولار در چشم راست اومشاهده می‌گردد که دال بر متاستاز از سرطان پستان به سیستم اووه قدامی و خلفی می‌باشد.

نتیجه گیری:

گرچه متاستازهای چشمی سرطان پستان دیررس هستند ولی همیشه باید در ضمن پی‌گیری این بیماران، با معاینه کامل چشمی و در صورت کدورت مدیا با سونوگرافی به دنبال ضایعات متاستاتیک گشت، زیرا با تشخیص زودرس و درمان مناسب، دید قابل برگشت می‌باشد.

[1] - دانشیار بخش چشم پزشکی، آموزشی و درمانی امام حسین (ع)

[2] - استادیار بخش چشم پزشکی، آموزشی و درمانی امام حسین (ع)

مقدمه

اولین بار در سال ۱۸۷۲ دکتر Perk متاستاز داخل چشمی سرطان پستان را معرفی کرد(۱). در مطالعه‌های مختلف از ۹ درصد (در بیماران بدون علامت سرطان پستان) تا ۳۷ درصد (در بیماران شناخته شده کارسینوم پستان) ضایعات کوروییدال متاستاتیک گزارش شده است(۱،۲). از طرفی، ۵۰ تا ۷۰ درصد ضایعات کوروییدال متاستاتیک چشم از سرطان پستان می‌باشند(۱). متاستاز به رتین بسیار کمتر و حدود ۱ درصد است (۱،۳) و گاهی همزمان با متاستاز به سیستم مرکزی عصبی صورت می‌گیرد(۳). متاستاز به اوربیت در حدود ۱ به ۸ نسبت به کوروید است(٤).

توده‌های متاستاتیک در کوروید اغلب چند کانونی و دو طرفی (۲) و بیشتر در سیستم اووه خلفی و در زیر ناحیه ماکولا (٤۰ درصد) و در طرف تمپورال کوروید (۱) قرار دارند. گاهی متاستاز اوربیت و کوروید همزمان دیده می‌شوند (٤). علایم متاستاز، در سیستم اووه قدامی اغلب به صورت توده ایریس،قرمزی، درد، فتوفوبی، هایفما، اوئیت و گلوکوم نئوواسکولار (٦۷ درصد) و در اووه خلفی تاری دید (۸۰ درصد)، فلوتر، درد، قرمزی، توده در کوروید و دکولمان سروزی وسیع روی آن (۹۱ درصد) با حدود نامشخص، تجمع پیگمانی، خون ریزی ویتره و گلوکوم (۳ تا ۵ درصد) می‌باشد(۱،۲).

امروزه، روش‌های تشخیصی متاستاز ادیولوژیک (G-MRI-CT. -اکوگرافی)، بیوپسی به خصوص از نوع Fine-needle-aspiration، سرولوژیک (میزان آنتی ژن Carcinoembryonic در پلاسما) و بیولوژی ملکولی است.

بیشترین افتراقی این توده‌ها با ملانوم کوروید به خصوص از نوع آملانوتیک آن- همانژیوم و ARMD دیسکی شکل است.

پیش آگهی متاستاز کوروید اصولا بد است. در مورد سرطان‌های پستان معمولا متاستاز دیررس است (٦ ماه تا ۵ سال بعد) به طوری که در ۷۵ درصد موارد بیماران در موقع تشخیص متاستاز، درمان تومور اولیه را انجام داده‌اند(۱). طول زندگی بعد از متاستاز چشمی ٦ ماه تا ۲ سال تخمین زده می‌شود(۱،۲).

درمان شامل پرتو درمانی، شیمی درمانی، هورمون درمانی، جراحی، انوکولاسیون و پی‌گیری می‌باشد(۱) و بستگی به اندازه،محل متاستاز و پاتولوژی سرطان اولیه، وضعیت جسمانی بیماری، وضع چشم دیگر و میزان دید هر چشم و درمان‌های قبلی دارد (۱،۲،٤). هدف این گزارش معرفی یک مورد نادر متاستاز دیررس به سیستم اووه چشم پس از سرطان پستان می‌باشد.

معرفی بیمار

بیمار خانمی چهل و پنج ساله است که با تاری دید چشم راست در تاریخ بیست و نوم فروردین سال ۱۳۷۹ توسط انکولوژیست ارجاع می‌گردد. این خانم سابقه Infiltrative-ductal-carcinoma پستان چپ در سال ۱۳۷۰ و درمان Modified-Radical-Mastectomy و گرفتاری غدد لنفاوی از ۱۱ غده لنفاوی زیر بغل بدون متاستاز دور دست دارد که تحت پرتودرمانی بستر پستان و غدد لنفاوی و ٦ دوره شیمی درمانی با CMF (سیکلوفسفامیدمتوترکساید- پنج فلوروپیور اسیل) قرار گرفته و کل درمان درسال ۱۳۷۱ تمام شده و تا سال ۱۳۷۵ بیمار ناراحتی خاصی نداشته است.

در آن زمان یک توده ۲ سانتی متری در بافت نرم پروگزیمال بازوی چپ به وجود می‌آید که جراحی می‌شود و متاستاز بافت نرم تشخیص داده می‌شود ولی در بررسی‌های دیگر هنوز متاستازی دیگری نبوده است. یک سال بعد همان توده در محل قبلی عود می‌کند و باز جراحی و پرتودرمانی و همزمان Ovarian-Ablation صورت می‌گیرد. بیمار در آبان سال ۱۳۷۸ دچار سردرد و تاری دید چشم راست می‌شود که عینک دریافت می‌کند ولی توجهی به ته چشم نمی‌شود. دید چشم راست بدتر می‌گردد و در تاریخ مراجعه به ما (۱۳۷۹/۱/۲۲) چشم راست NLP ، دچار قرمزی و درد بود و در معاینه با SL قرنیه شفاف و هایفمای انولار ۳۶۰ درجه به همراه توده‌های کوچک سفید در اطاق قدامی و PS مردمک از ساعت ٤ تا ۷ همراه F+c خفیف داشته و عدسی و ویتره قدامی مختصری کدر بود و در ته چشم با مردمک نسبتا باز یک توده با حدود نامشخص به اندازه چند قطر دیسک و با تجمع پیگمان روی آن در ناحیه تمپورال فوقانی کوروید و دکولمان کامل سروزی دیده می‌شود که در سونوگرافی خود را با دکولمان رتین و کلفت شدگی کوروید نشان می‌دهد (شکل ۱و۲). MRI و CT-Scan جمجمه و اوربیت‌ها هنوز طبیعی است. عیب عینکی خاصی به دلیل نداشتن RR در چشم راست قابل تشخیص نیست. فشار ٤۲ میلی‌متر جیوه و در گونیوسکولی زاویه به علت چسبندگی بسته وجود دارد ولی توده یا Infiltration خاصی دیده نمی‌شود. در ضمن همین چشم حدود ۲۵PD به خارج منحرف شده است. دید چشم چپ ۲۰/۱۵، فشار ۱۱ میلی متر جیوه و قسمت‌های قدامی و ته چشم طبیعی می‌باشد. در CT-Scan ریه در لب فوقانی چپ یک توده مشاهده گردید که دو بار برونسکوپی و Washing انجام شده و ترشح به دست آمده خونی و پر از سلول‌های اپی‌تلیال برنش و رشته‌های قارچ بوده ولی سلول سرطانی تشخیص داده نشد.

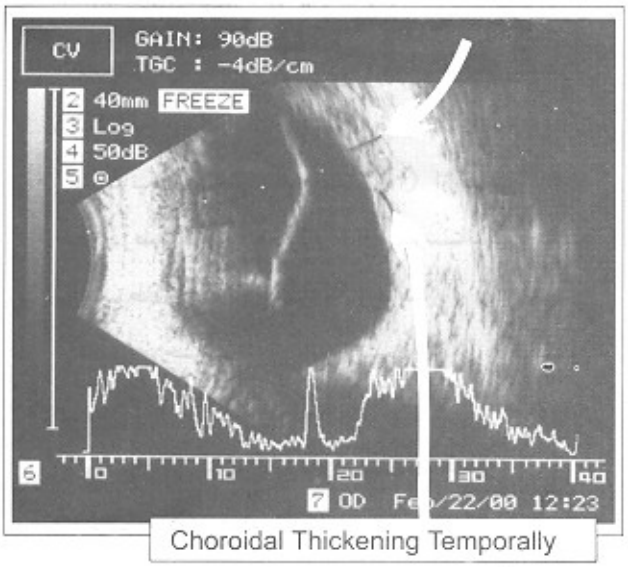

اکوگرافی و MRI چشم راست بیمار که دکولمان کامل را به همراه Thichening کوروید در ناحیه تمپورال نشان می‌دهد.

کشت باسیل سل نیز منفی بود. فعلا بیمار از نظر چشمی قطره آتروپین ۱ درصد (روزی سه بار)، و دگزامتازون ۰/۱ درصد (روزی ٥-٤ بار)، تیمولول ۰/٥ درصد (روزی ۲ بار) در چشم راست دریافت می‌کند. در حال حاضر، چشم آرام می‌باشد و قرمزی و درد آن

برطرف شده است و با مشاوره انکولوژیست تحت ۲۵ جلسه پرتودرمانی قرار گرفته است.

بحث

چنانچه در معرفی بیمار ذکر گردید، مورد ما ۸ سال بعد از کشف تومور اولیه پستان دچار تاری دید چشم راست شده است. البته ضایعه در ناحیه تمپورال فوقانی کوروید بوده و ممکن است دیرتر باعث تاری دید شده باشد ولی دکولمان سروزی وسیع همراه آن، بیمار را در مدت ٦ ماه NLP کرده است.

این نتیجه مطابق با بررسی‌های دیگر می‌باشد که متاستاز کارسینوم پستان را ٦ ماه تا ۵ سال گزارش می‌کنند و متاستاز سرطان پستان برخلاف ریه، کلیه و تیروید دیررس می‌باشد(۱).

توجه و معاینه کامل چشم در چنین بیماری واجب است، زیرا می‌تواند متاستاز چشمی را به طور زودرس کشف کند که به پرتودرمانی و شیمی‌درمانی خیلی خوب جواب می‌دهد. در موقع مراجعه از نظر علایم چشمی، متاسفانه بیمار ما دچار متاستاز همزمان اووه قدامی و خلفی بود(هایفما- گلوکوم نئوواسکولار، اوییت، PS، توده کوروید و دکولمان سروزی) که در گزارش‌های مختلف نیز به گرفتاری توام سیستم اووه قدامی و خلفی اشاره شده است (۱،۲). همچنین در بیمار ما با وجود توده در لب فوقانی ریه، سلول سرطانی در ۲ بار Washing و برونکوسکوپی و نمونه برداری دیده نشده ولی متاستاز چشمی موجود است و حداکثر می‌توان فرض کرد در این بیمار متاستاز همزمان ریه و چشم وجود دارند. در بعضی گزارش‌ها آمده که به علت نامعلومی، اگر چه متاستاز از طریق خون است، قبل از گرفتاری ریه، متاستازهای چشمی و سیستم عصبی آن دیده می‌شود(۲).

در ضمن، در بیمار معرفی شده چشم راست متاستاز داشته است، در حالی که قبلا باور بر گرفتاری بیشتر چشم چپ به علت مسیر خونی سلول‌های متاستاتیک بود ولی بعضی گزارش‌ها آن را رد کرده‌اند(۱).

نتیجه گیری

اگرچه متاستازهای چشمی سرطان پستان دیررس است ولی همیشه باید به فکر آن بود و در ضمن معاینات بیمار با دیدن مکرر ته چشم با مردمک باز و در صورت کدورت مدیا با سونوگرافی و CT-Scan و MRI به دنبال ضایعه‌های متاستاتیک به کوروید و یا اوربیت گشت، زیرا با تشخیص زودرس ضایعه‌های چشمی می‌توان آنها را درمان و دید بیمار را باز گرداند.

تشکر و قدردانی

از بیمار مبتلا به سرطان پستان به خاطر در اختیار قرار دادن اطلاعات بیماریش، آقای دکتر بهبود صدر الحفاظی (انکولوژیست) به جهت پی‌گیری‌های با دقتشان برای ارجاع و درمان این بیمار، از آقای ناصر ولایی به خاطر تنظیم بهتر این گزارش و از خانم حسینی برای تایپ این مقاله تشکر به عمل می‌آید.

References:

1- Grangoudas ES. Smith JA. Dreyer EB. Uveal metastases, Recent advances in ocular oncology. Int Ophthalmology Clin vol. 37. Philadelphia: Lippincott-Raven; 1997: 183-195.
2- Catalano RA. Litoff D. Shield JA. Breast carcinoma Metastatic to Uvea. J Ama Med Assoc.

1990; 265:1032.
3- Leys AM. VanEyck LM. Nuttin BJ. Metastatic carcinoma to the retina. Arch. Ophthalmol. 1990; 108:1448-1453.
4- Char DH. Miller T. Orbital metastasis: diagnosis and course. Br J Ophtalmol. 1997; 81: 386-390.