شیوع گرفتاری لت‌های دریچه میترال در ۵۰ شیرخوار و کودک مبتلا به پرولاپس دریچه میترال در بیمارستان شهید بهشتی کاشان

دکتر الهه ملکان راد[1]، دکتر نادر ممتازمنش[1]

خلاصه

سابقه و هدف: پرولاپس دریچه میترال شایع‌ترین ناهنجاری دریچه‌ای قلبی می‌باشد. درمنابع خارجی لت خلفی دریچه میترال به عنوان شایع‌ترین لت گرفتار در این بیماری بیان شده اما وضعیت گرفتاری لت‌های دریچه میترال در کودکان ایرانی نامشخص است. این پژوهش به منظور تعیین شیوع گرفتاری لت‌ها در پرولاپس دریچه میترال در ۵۰ کودک شیرخوار مراجعه کننده به اکوکاردیو گرافی بیمارستان شهید بهشتی کاشان انجام گرفت.

مواد و روشها: پژوهش حاضر به روش توصیفی بر روی ۵۰ شیرخوار و کودک مبتلا به پرولاپس دریچه میترال که در سمع قلب Non-ejection click با یا بدون سوفل پایان سیستولی داشتند، صورت پذیرفت. اکوکاردیوگرافی کامل M-Mode، دو بعدی و داپلر رنگی برای تمام بیماران به عمل آمد. یافته‌های حاصل مورد بررسی آماری قرار گرفت.

یافته‌ها: از ۵۰ کودک و شیرخوار مورد بررسی، ۲۹ نفر (۵۸ درصد) دختر و ۲۱ نفر(۴۰درصد) پسر بودند(نسبت دختر به پسر ۱/۳۸ به ۱). بیماران بین ۲ ماه تا ۱۳ سال داشتند. در ۴۸ نفر از بیماران (۹۶ درصد) فقط گرفتاری لت قدامی وجود داشت. در یک مورد (۲ درصد) پرولاپس لت خلفی و یک مورد(۲ درصد) نیز پرولاپس هر دو لت دیده شد. نارسایی خفیف میترال در ٤ بیمار (۸ درصد) مشاهده گردید و ٤٦ بیمار دیگر (۹۲ درصد) نارسایی دریچه نداشتند. از ٤ بیمار دچار نارسایی میترال، ۳ نفر پسر و یک نفر دختر بودند.

نتیجه گیری: برخلاف نوشتار منابع خارجی، لت قدامی شایع‌ترین لت گرفتار در نزد کودکان ایرانی مبتلا به پرولاپس دریچه میترال می‌باشد. این تفاوت ممکن است نشانه تفاوت های منطقه‌ای، نژادی یا ژنتیکی در گرفتاری لت‌های دریچه میترال باشد.

واژگان کلیدی: پرولاپس دریچه میترال، لت قدامی دریچه میترال، لت خلفی دریچه میترال

[1] - دانشگاه علوم پزشکی کاشان - گروه کودکان

مقدمه

برآمدگی یک یا دو لت دریچه میترال را به سوی دهلیز چپ در هنگام سیستول، پرولاپس دریچه میترال یا MVP (Mitral valve prolapse) می‌گویند. نخستین بار Barbillon وGuffer در سال ۱۸۷۷ صدای اضافه میان سیستولیک (Bruit de gallop mesosystolaque) را در بیماران گزارش کردند(۱). در سال ۱۸۹۲، Griffith یافته‌های سمعی نارسایی میترال محدود به انتهای سیستول را شرح داد(۲).

در سال ۱۹۶۱، Reid و همکارانش دستگاه میترال (Mitral appratus) را منشا ایجاد کننده صدای اضافی میان سیستولی (Midsystolic click) و سوفل دیررس سیستولی (Late systolic murmur) دانستند(۳) و سپس Barlow و همکارانش ٤ بیمار را که در آنژیوگرافی بطن چپ نارسایی میترال و در صدانگاری قلبی (phonocardiographu) سوفل دیررس سیستولی داشتند، گزارش کردند(٤). در مطالعات بعدی بر روی بیماران مبتلا به نارسایی دریچه و سوفل دیررس سیستولی، Barlow و همکارانش برآمده شدن لت خلفی دریچه میترال را به سوی دهلیز چپ در آنژیوگرافی بطن چپ نشان دادند(۵،٦).

در سال ۱۹۹٦، Criley و همکارانش نام پرولاپس دریچه میترال را بر روی این بیماری گذاشتند(۷).

پرولاپس دریچه میترال شایع‌ترین ناهنجاری دریچه‌ای قلب می‌باشد(۸) که شیوع آن در جمعیت عمومی (General population) بین ۲ تا ۱۰ درصد گزارش شده است (۹،۱۰،۱۱).

بر طبق منابع موجود (۱۲،۱۳)، لت خلفی شایع‌ترین لت گرفتار در پرولاپس دریچه میترال می‌باشد. از نظر این که آیا ممکن است شیوع گرفتاری لت‌ها در کودکان ایرانی متفاوت باشد و برای یافتن پاسخ به این پرسش، پژوهش حاضر با هدف اصلی تعیین شایع ترین لت گرفتار در کودکان ایرانی مبتلا به MVP در سال‌های ۱۳۷۸-۱۳۷۷ در بیمارستان شهید بهشتی کاشان انجام گرفت.

مواد و روشها

این پژوهش به روش توصیفی صورت پذیرفت. از بین ۵۰۰ کودک مراجعه کننده به بخش اکوکاردیوگرافی بیمارستان شهید بهشتی در سال ۱۳۷۷ و نیمه نخست سال ۱۳۷۸، ۵۰ کودک که در اکوکاردیوگرافی پرولاپس دریچه میترال داشتند انتخاب و مورد بررسی قرار گرفتند.

بررسی‌ها با دستگاه اکوکاردیوگرافی Hewlett packard مدل ۱۰۰۰ با کارشگر (prob) ۳/۵ و ۵ مگا هرتز توسط نگارنده به عمل آمد. از تمام بیماران بررسی کامل اکوکاردیوگرافی در نماهای Subcostal و Parasternal long-axis , Forchamber و Suprasternal انجام گرفت. تشخیص پرولاپس دریچه میترال هنگامی داده می‌شد که در دو نمای Parasternal long-axis و Forchamber apical برآمدگی لت دریچه درون دهلیز چپ بیشتر از ۳-۲ میلی متر بالاتر از حلقه میترال بود(۹)(شکل‌های ۱ تا ۳).

اطلاعات بیماران در پرونده سرپایی آنها ثبت گردید. یافته‌های به دست آمده از اکوکاردیوگرافی مورد بررسی آماری قرار گرفت.

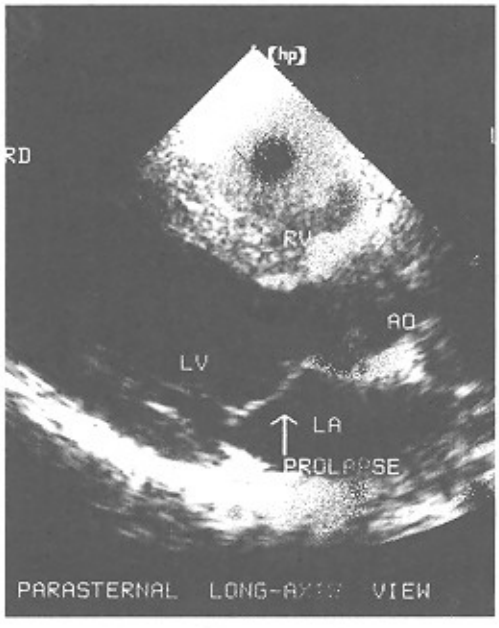

شکل ۲- پرولاپس لت قدامی دریچه میترال در یک پسر ۶ ساله مراجعه کننده به بیمارستان شهید بهشتی

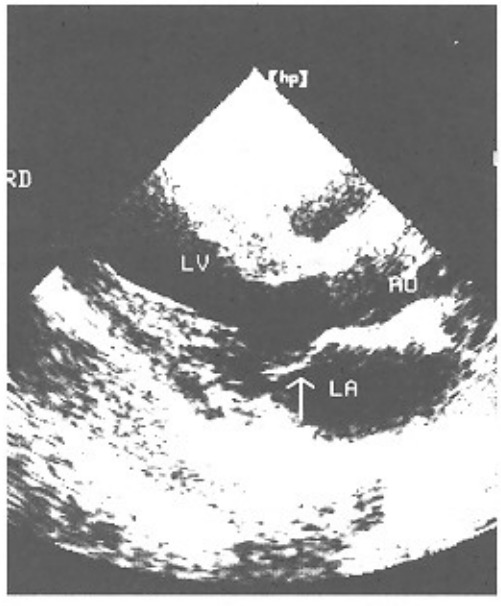

شکل ۱- پرولاپس لت قدامی دریچه میترال در یک دختر ۱۲ ساله مراجعه کننده به بیمارستان شهید بهشتی

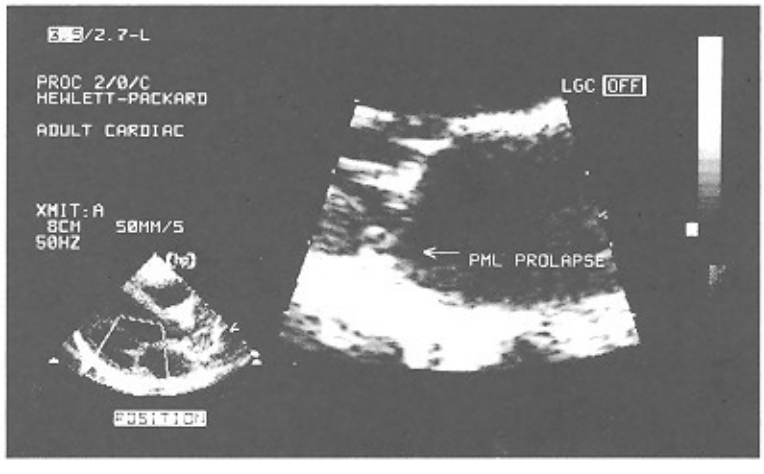

شکل ۳- پرولاپس لت خلفی دریچه میترال در یک پسر ۷ ساله مراجعه کننده به بیمارستان شهید بهشتی

یافته‌ها

۵۰ شیرخوار و کودک ۲ ماهه تا ۱۴ ساله با میانگین سنی ۶/۲۲ سال مورد بررسی کامل اکوکاردیوگرافی قرار گرفتند. ۲۹ نفر از بیماران (۵۸ درصد) دختر و ۲۱ نفر (۴۲ درصد) پسر بودند. نسبت دختر به پسر ۱/۳۸ به ۱ بود. در ۴۸ نفر از بیماران (۹۶ درصد) تنها گرفتاری لت قدامی دریچه میترال وجود داشت. در یک مورد (۲ درصد) پرولاپس هر دو لت دیده شد(نمودار ۱). دو بیماری که پرولاپس لت خلفی دریچه میترال داشتند، عبارت بودند از: یک پسر ۷ ساله بدون شکایت بالینی که از طرف مراقبان بهداشتی مدارس به دلیل وجود صدای اضافه در قلب ارجاع شده بود و یک دختر ۱۰ ساله که با شکایت طپش قلب مراجعه نموده بود. هر دو بیمار اهل کاشان بودند.

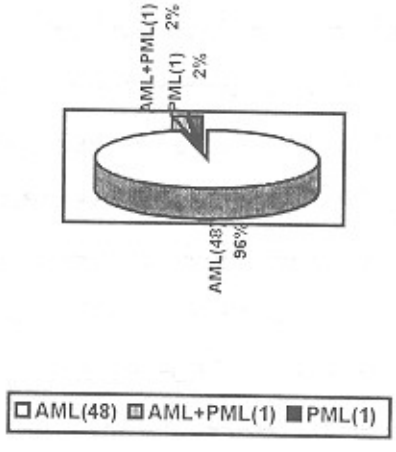

(MVP: پرولاپس دریچه میترال، MR: نارسایی دریچه میترال)

نمودار ۱- همراهی نارسایی دریچه میترال در کودکان مبتلا به MVP مراجعه کننده به بیمارستان شهید بهشتی کاشان در سال ۷۹-۱۳۷۷

نارسایی خفیف میترال (Mild- mitral regurgitation) در ۴ بیمار(۸ درصد)مشاهده گردید و ۴۶ بیمار دیگر (۹۲ درصد) نارسایی دریچه نداشتند.از ۴ بیمار دچارنارسایی میترال،۳ نفرپسر ویک نفر دختر بودند. ۴ نفر ازدختران مبتلا،به صورت دوبه دوخواهر بودند.در۴۸ نفرازبیماران(۹۶ درصد)MVP تنها یافته، در دونفردیگر(۴ درصد) به‌ترتیب‌همراهبا نقص دیواره بین‌دهلیزی ازنوع ثانویه (Secundun type trial septal defect) در یک دختر شش ساله و نقص دیواره بین بطنی (Ventricular septal defect) و افزونگی (Redundancy) وپرولاپس‌لت‌سپتال دریچه سه لتی‌دریک شیرخوار دوماهه بود (نمودار ۲).

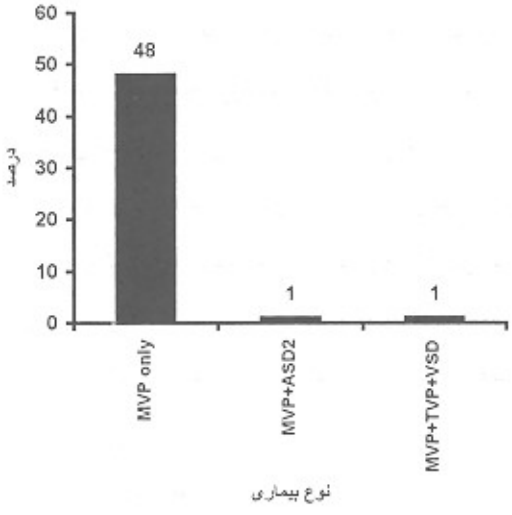

(MVP : پرولاپس دریچه میترال، ASD2 : نقص دیواره بین دهلیزی از نوع ثانویه، TVP: پرولاپس دریچه سه لتی، VSD: نقص دیواره بین بطنی)

نمودار ۲- فراوانی‌بیماری‌های مادرزادی قلبی همراه در کودکان مبتلا به MVP مراجعه کننده به بیمارستان شهید بهشتی کاشان در سال ۷۹-۱۳۷۷

بحث

قابل توجه‌ترین یافته در این بررسی، شیوع بالای درگیری لت قدامی دریچه میترال می‌باشد. با توجه به این که پژوهش حاضر به روش مطالعه داده‌های موجود نبوده و پژوهش توصیفی می‌باشد و با عنایت به این که تمام اکوکاردیوگرافی‌ها توسط یک نفر متخصص قلب کودکان و با دستگاه اکوکاردیوگرافی مناسب برای این منظور انجام گرفته، بنابراین پژوهش از روایی و پایایی قابل قبولی برخوردار است.

اکنون این پرسش مطرح می‌شود که اتیولوژی و تفاوت در شیوع گرفتاری لت‌ها چیست؟

این تفاوت می‌تواند به دلیل تفاوت‌های منطقه‌ای، نژادی، ژنتیکی یا عوامل دیگر باشد و در هر حال، انجام پژوهش‌های دیگر را در جهت یافتن پاسخ به آن می‌طلبد. پرسش دیگر این است که آیا درگیری لت قدامی یا لت خلفی می‌تواند در شکایات و نشانه‌های بالینی، درمان و پیش‌آگهی بیماری تاثیر گذار باشد یا خیر؟ با توجه به این که در پژوهش ما تنها دو نفر گرفتاری لت خلفی داشتند، انجام بررسی از این نظر، نمی‌تواند از نظر آماری معنی‌دار باشد.

در این پژوهش نسبت دختر به پسر ۱/۳۸ به ۱ بود. شیوع MVP در دختر و پسر در منابع مختلف، متفاوت ذکر شده است. در برخی منابع، شیوع MVP در دخترها تا ۲ برابر پسرها و در برخی دیگر شیوع مساوی در ۲ جنس بیان شده است(۱۴،۱۵،۱۶).

در منابع خارجی، لت خلفی دریچه میترال به عنوان شایع‌ترین لت گرفتار ذکر گردیده است (۱۲،۱۳). تفاوت در شیوع درگیری لت‌ها ممکن است ناشی از تفاوت‌های منطقه‌ای و یا نژادی باشد. در پژوهش ما نسبت به دست آمده بین این دو میزان قرار دارد.

۴ خواهر (به صورت دو به دو) در این ۵۰ بیمار به چشم می‌خورند.پیش از این نیز شیوع MVP در بیش از یک عضو خانواده گزارش شده است(۱۷).

۹۲ درصد بیماران در این پژوهش نارسایی میترال نداشتند که مؤید پیش‌آگهی عالی در نزد کودکان مبتلا به MVP است(۹). از ۴ کودکی که نارسایی میترال (MR) داشتند، ۳ نفر پسر و یک نفر دختر بودند که ممکن است نشان دهنده شیوع بیشتر نارسایی میترال در پسرها باشد اما با توجه به تعداد کم بیماران در این مطالعه، بررسی‌های دیگری با تعداد بیشتری از بیماران لازم است.

در ۹۶ درصد بیماران MVP یافته‌ای تنها و در ۴ درصد دیگر همراه با سایر ناهنجاری‌های مادرزادی قلبی بوده است(نمودار ۲).(یک مورد همراه با نقص دیواره بین دهلیزی از نوع ثانویه و مورد دیگر همراه با نقص دیواره بین بطنی و پرولاپس دریچه سه لتی). پیش از این نیز همراهی بیماری‌های مادرزادی قلبی با MVP گزارش شده است، این ناهنجاری‌ها شامل نقص دیواره بین دهلیزی (ASD) ، آنوریسم دیواره بین دهلیزی، پرولاپس دریچه سه لتی (TVP) ، پرولاپس دریچه آئورت، آنومالی اپشتین، آنومالی Uhi ، جابجایی اصلاح شده سرخرگ‌های بزرگ (Corrected transposition of grate arteries)،مسیر فرعی دهلیزی -بطنی (Atrioventricular accessory) نکروز کیستیک مدیای آئورت(cystic pathway Medial necrosis of the aorta) و آنومالی‌های سرخرگ تاجی می‌باشند (۱۸،۱۹،۲۰).

از ۵۰ بیمار مورد بررسی تنها یک مورد شیرخوار ۲ ماهه‌ای بوده که می‌تواند نشان‌دهنده

شیوع کمتر MVP در شیرخواران یا دشواری سمع دقیق قلب از نظر شنیدن صدای اضافی میان سیستولی (Midsystolic click) با توجه به گریه و بی‌قراری در این گروه سنی باشد.

به طور خلاصه مهم‌ترین یافته در این پژوهش تفاوت شیوع درگیری لت‌های قدامی و خلفی در نزد بیماران ایرانی مبتلا به MVP در قیاس با منابع خارجی می‌باشد که می‌تواند ناشی از تفاوت‌های منطقه‌ای، نژادی، ژنتیکی و یا عوامل دیگر باشد. در هر حال، انجام مطالعات بعدی با تعداد بیشتری از بیماران توصیه می‌گردد.

References:

1- Guffer M, Barbillon M. Nouvelles recherches sur les bruit de gallop cardiaque . Arch Gen Med. 1887; 19:12 .

2- Griffith JP. Midsystolic and Late systolic murmurs . Am J Med Sci. 1982; 104: 285 .

3- Reid JV . Mid – systolic clicks . S Af Med. 1961; 35: 353 .

4- Barlow JB. Pocock WA. Marchandp DM . The significance of late systolic murmurs AM Hart J. 1963; 66: 443 – 452 .

5- Barlow JB. Conjoint clinic on the clinical nonejection systolic clickks . J Chronic Dis. 1965; 18: 665 – 673 .

6- Barlow JB. Bosman Ck . Aneurysmal protrusion of the posterior leaflet of the mitral valve . Am Hart J. 1966; 71: 166 – 178 .

7- Criley JM. Lewis KB. Hamphries O. RS ros. Prolapse of the mitral valve: Clinical and cincangiocardiographic findings. Br hart J. 1966; 28: 488 – 496 .

8- Aexander R. Wayne. Schlant R. Hurst's the Hart New York: Mc Graw – Hill; 1998: 1821 – 1831 .

9- Garson AJR. The Science and Practice of Pediatric Cardiology. Stamford: Williams and WilKins; 1998: 1290 – 1298 .

10-Nicholas DG. Critical hart disease in infants and Children. St Lowis: Mosby; 1995: 704 .

11-Moss and Adams, Hrart disease in infants, children and adolescents/.Stamford: Williams and WilKins; 1996: 1063 – 1086 .

12-Valdez – Cruz LM. Ecocardiographic diagnosis of congenital heart disease, Lippincott – Raven; 1999: 259 .

13-Feigenbaum H. Echocardiography, Lea& Febiger; 1994: 262 – 263 .

14-Warth DC. King ME. Cohen JM. Prevalence of mitral valve prolapse in normal children. J Am coll cardiol. 1985; 5: 1173 – 117 .

15-McLaren MJ. Hawkins DM. Lachman AS. Nonejection systolic clicks and mitral systolic murmurs in biack school children of soweto Johannesburg . Br hart J. 1976; 38: 718–724 .

16- Levy D. Savage D. Prevabalence and clinical features of mitral valve prolapse . Am Hart J. 1981; 113: 46 – 49 .

17-Hickey AJ. Wilcken DEL. Age and the clinical profile of idiopathic mitral valve prolapse. Br Hart J. 1986; 55 – 582 – 586 .

18-Victoria BE. Elliott L. Gessner IH. Ostium secundum artial septal deffect associated with balloon mitral valve in children . Am J Cardiol. 1974; 33: 668 – 673 .

19-Betria A. Wigle ED. Felderhof Ch. Mcloughlin MJ . Prolapse of the posterior leaflet of the mitral valve associated with secundum atrial septal deffect. Am J cardiol .1975; 35:363–369.

20-Macloclm AD. Mitral valve prolapse associated with other disorders : Casual coincidence/common link, or fundamental genetic disturbance?Br hart J. 1985; 53353 –362.