

Clinical effects of toxic and non-toxic doses of biological and chemical silver nanoparticles on rats' neonate kidney

Yahyaei B^{1,2*}, Pourali P^{1,2}, Heidari T^{1,2}

1- Department of Medical Sciences, Shahrood Branch, Islamic Azad University, Shahrood, I.R Iran.

2- Department of Medical Sciences, Biological Nanoparticles in Medicine Research center, Shahrood Branch, Islamic Azad University, Shahrood, I.R. Iran.

Received: 2019/05/29 | Accepted: 2020/06/1

Abstract:

Background: Silver has long been known for its antibacterial properties. With the increasing use of silver nanoparticles in various consumer and medical products, it is necessary to check the toxicity of silver nanoparticles for the safety of users.

Materials and Methods: This study was done on the female Wistar rats. These rats were divided to 5 groups such as the control and four treatment groups. Toxic dose was determined based on IC₅₀. For the biological nanoparticles, the non-toxic dose was 3-4 ml and the toxic dose was 6-8 ml. For the chemical nanoparticles, the non-toxic dose was 2.5 ml and the toxic dose was 5 ml. Injections were performed in the last two weeks of gestation and sampling was performed two weeks after birth. Then histological study of renal changes in the cortical and medulla and details of each area were performed by two incisions.

Results: This test was showed that the nonpoisonous of chemical nanoparticles slightly caused the hyperemia and inflammation in renal cells. Injection of poisonous chemical nanoparticles caused serious change renal tissue. In injection of poisonous and nonpoisonous biological didn't changes tubular cells but caused little changes in renal tissue.

Conclusion: The facing with the chemical silver nanoparticles during the pregnancy related to the different dosage of silver nanoparticles induced the poison in the kidney of offspring rats. Biological nanoparticles have the less effect on the renal tissue despite of the chemical ones.

Keywords: Biological silver nanoparticles, Toxic and non-toxic doses, Kidney, Chemical nanoparticles, Neonate

*Corresponding Author:

Email: behroozyahyaiei@yahoo.com

Tel: 0098 233 239 0077

Fax: 0098 233 239 0077

Conflict of Interests: *No*

Feyz, Journal of Kashan University of Medical Sciences, August, 2020; Vol. 24, No 3, Pages 261-269

Please cite this article as: Yahyaei B, Pourali P, Heidari T. Clinical effects of toxic and non-toxic doses of biological and chemical silver nanoparticles on rats' neonate kidney. *Feyz* 2020; 24(3): 261-9.

اثرات بالینی دوزهای سمّی و غیر سمّی نانوذرات نقره بیولوژیک و شیمیایی بر کلیه نوزادان موش صحرایی

بهرروز یحیایی^{۱*}، پرستو پورعلی^۲، تانا حیدری^۳

خلاصه:

سابقه و هدف: نقره از دیرباز به علت خواص ضدباکتریایی خود شهرت داشته است. با افزایش استفاده از نانوذرات نقره در محصولات مختلف مصرفی و پزشکی، بررسی سمّیت نانوذرات نقره برای امنیت استفاده کنندگان ضروری می‌باشد. **مواد و روش‌ها:** این مطالعه تجربی بر روی ۳۰ سر موش صحرایی نژاد ویستار انجام گرفت که به پنج گروه شش‌تایی شامل یک گروه کنترل و چهار گروه تیمار تقسیم شدند. دوز سمّی براساس IC_{50} تعیین و برای نانوذره بیولوژیک دوز غیر سمّی به میزان ۳-۴ ml و دوز سمّی نیز به میزان ۶-۸ ml تزریق شد. برای نانوذره شیمیایی دوز غیر سمّی ۲/۵ ml و دوز سمّی ۵ ml تزریق بود. تزریقات در دو هفته پایانی حاملگی انجام و در زمان دو هفته پس از تولد نمونه‌گیری صورت گرفت. سپس مطالعه بافت‌شناسی تغییرات کلیه نوزادان در ناحیه قشری و مرکزی انجام و به جزئیات هر ناحیه، توسط دو پرش پرداخته شد. **نتایج:** نتایج کیفی براساس داده‌های هیستولوژیک بررسی گردید. در گروه‌های دوز سمّی و غیر سمّی بیولوژیک نسبت به گروه کنترل تغییر مشخصی در گلوامرول‌ها و لوله‌های کلیوی مشاهده نشد، در حالی که در گروه دوز غیر سمّی شیمیایی نسبت به گروه کنترل تغییرات ساختاری در گلوامرول‌ها و لوله‌ها همراه با پرخونی مشاهده شد؛ ولی در دوز سمّی نانوذرات شیمیایی تغییرات متوسط وجود داشت. **نتیجه‌گیری:** مواجهه با نانوذرات نقره شیمیایی در دوران بارداری مربوط به دوزهای متفاوت نانوذرات نقره، باعث بروز سمیت در کلیه فرزندان موش‌های صحرایی می‌شود. نانوذرات بیولوژیکی برخلاف مواد شیمیایی اثر کمتری روی بافت کلیوی داشتند. **واژگان کلیدی:** نانوذرات نقره بیولوژیک، دوز سمّی و غیر سمّی، کلیه، نانوذرات شیمیایی، نوزاد

دو ماهنامه علمی - پژوهشی فیض، دوره بیست و چهارم، شماره ۳، مرداد - شهریور ۱۳۹۹، صفحات ۲۶۹-۲۶۱

مقدمه

بررسی‌های انجام‌گرفته حاکی از آن است که ۵۶ درصد از سهم نانوذرات جهان به نانوذرات نقره اختصاص یافته است [۵]. اطلاعات موجود نشان می‌دهد که برخی از نانوذرات نامحلول می‌توانند از موانع محافظتی عبور کنند و در بدن توزیع شوند و در اندام‌های مختلف تجمع یابند [۶]. روش‌های بسیار وسیعی برای تهیه نانوذرات نقره وجود دارد که مثال‌های قابل توجه آن‌ها شامل لیزر به رادیاسیون گاما، رادیاسیون الکترون، روش شیمیایی، روش فتوشیمیایی، پردازش امواج میکرو و روش‌های تولید بیولوژیکی می‌شوند [۷]. روش شیمیایی شایع‌ترین راه برای سنتز نانوذرات نقره می‌باشد که به احیای شیمیایی توسط عوامل آلی و غیر آلی منجر می‌شود. در روش بیولوژیک، میکروارگانیسم‌هایی مانند باکتری‌ها و قارچ‌ها با سیستم متابولیک خود می‌توانند نانوذرات فلزی را تولید کنند [۸]. سمّیت نانوذرات نقره براساس تغییرات مورفولوژیک ایجادشده در سلول، موجب نفوذپذیری سلول، تغییرات متابولیک و استرس اکسیداتیو زیادی می‌شود. نانوذرات نقره، ATP سلول را احیا می‌کنند و سبب آسیب به میتوکندری و افزایش تولید اکسیژن در روش وابسته به دوز می‌شوند. درمان با نانوذرات باعث می‌شود سلول در فاز متعادل G_2/M متوقف شود که احتمالاً در اثر ترمیم آسیب DNA می‌باشد [۹]. نانوذرات نقره به علت رهایش یون نقره خاصیت ضدباکتری‌های هوازی و

یون‌های نقره و نمک‌های آن به‌علت پتانسیل آنتی‌میکروبیال‌شان به‌خوبی شناخته شده‌اند. نانوذرات در مواد ضدعفونی‌کننده، ابزار پزشکی و تصفیه آب به‌علت خواص نقره در مقیاس نانوذره مورد استفاده قرار می‌گیرند [۱]. نانوذرات از راه‌های مختلفی وارد بدن می‌شوند و می‌توانند از طریق جریان خون به اعضای حیاتی بدن منتقل و باعث آسیب سلولی شوند [۲]. به‌طور کلی اندازه نانوذرات بین ۱-۱۰۰ nm است که این نانوذرات فلزی خواص فیزیکی و شیمیایی متفاوتی نسبت به خود فلز دارند [۳]. نانوذرات در تمام ابعاد زندگی همچون سیستم‌های الکتریکی، مبارزه با میکروب‌ها، تشخیص و درمان بیماری‌ها دارای کاربرد می‌باشند [۴].

۱. گروه پزشکی، واحد شاهرود، دانشگاه آزاد اسلامی، شاهرود، ایران
۲. گروه پزشکی، مرکز تحقیقات نانوذرات بیولوژیک در پزشکی، واحد شاهرود، دانشگاه آزاد اسلامی، شاهرود، ایران

* نشانی نویسنده مسؤله:

دانشگاه آزاد اسلامی واحد شاهرود، دانشکده علوم پزشکی، گروه علوم پایه

دورنویس: ۰۲۳۳۳۳۹۰۰۷۷

تلفن: ۰۹۱۲۳۳۷۳۴۳۲۷

پست الکترونیک: behroozyahyaei@yahoo.com

تاریخ پذیرش نهایی: ۱۳۹۹/۳/۱۲

تاریخ دریافت: ۱۳۹۸/۳/۸

کلکسیون قارچ مذکور UTMC5026 می‌باشد. بیوماس سلولی به‌وسیله سانتریفیوژ در دور ۱۵۰۰rpm به مدت ۱۰ دقیقه از محیط کشت جدا شد و سوپرناتانت به‌دست‌آمده جهت تولید نانوذرات نقره بررسی گردید. جهت تولید نانوذرات نقره، سوپرناتانت حاصل از قارچ مورد آزمایش در ارلن ۱۰۰mL با غلظت نهایی ۱mM از محلول نیترات نقره در حجم نهایی ۱v/v درصد مخلوط شد و نمونه در گرمخانه شیکردار در دمای ۳۰ درجه سانتی‌گراد و دور ۱۵۰rpm به مدت ۲۴ ساعت قرار داده شد. نتیجه این آزمون با تغییررنگ محیط کشت در اثر تجمع خارج سلولی نانوذرات نقره مورد بررسی قرار گرفت. شاهد‌های مورد استفاده شامل انکوباسیون محیط کشت به تنهایی و یون فلز در آب مقطر بود [۱۶].

اسپکتروفتومتری نور معمولی

جذب نوری به‌وسیله اسپکتروفتومتر از ۴۰۰ تا ۶۰۰ نانومتر بررسی شد. بررسی نانوذرات تولیدشده به‌وسیله پراش پرتوی ایکس (XRD) مورد بررسی قرار گرفت. زاویه اسکن ۲θ و محدوده اسکن از ۵ تا ۹۰ درجه بود. نتایج با استفاده از نرم‌افزارهای X'Pert Highscore plus و X'Pert Reflectivity مورد بررسی قرار گرفتند. بررسی تشکیل نانوذرات به‌وسیله میکروسکوپ الکترونی عبوری مشاهده گردید و از نانوذرات تولیدشده، به‌وسیله آن عکس‌برداری انجام شد. سپس با استفاده از تست سمیت سلولی و با توجه به این‌که IC₅₀ برای نانوذره نقره بیولوژیک در چاهک دوم دیده شد، ۱ml نانوذرات نقره ابتدا با ۳ml محیط کشت مخلوط گردید. جذب نوری این نانوذرات در طول موج بین ۴۵۰-۴۰۰nm در چاهک اول ۰/۸ و در چاهک دوم که IC₅₀ است، ۰/۴ بود. از این‌رو جذب نوری زیر ۰/۴ یعنی ۰/۲ که مربوط به چاهک سوم می‌باشد، می‌تواند دوز غیرسمی را نشان دهد که بر این اساس در موش صحرایی که حدود ۲۵۰ گرم وزن دارد و حدود ۱۰ درصد وزن بدنش خون می‌باشد، دوز غیرسمی به میزان ۴-۳ ml و دوز سمی نیز به میزان ۶-۸ml قابل تزریق است. جهت تزریق نانوذرات نقره شیمیایی، پس از حل کردن نانوذرات شیمیایی خریداری‌شده در آب مقطر، جذب نوری در طول موج ۴۵۰-۴۰۰nm به ۰/۸-۰/۷ رسانیده شد و طبق روش بالا تزریق گردید. برای این‌که دوز نانوذرات شیمیایی کمتر شود، ابتدا جذب نوری نانوذرات به حدود ۱/۲ رسانیده شد و سپس چون باید جذب نوری برابر ۰/۲ باشد تا دوز غیرسمی محسوب شود و طبق تناسب برای یک موش صحرایی که ۲۵۰ گرم وزن دارد، دوز غیرسمی ۲/۵ ml و برای دوز سمی ۵ ml نانوذره تزریق شد. جهت بررسی اثر دوزهای سمی و غیرسمی

بی‌هوای را از خود نشان می‌دهند. اتصال این ذرات به پروتئین‌های حاوی گوگرد در سطح باکتری‌ها امکان ورود و تغییر در مورفولوژی و زنجیره تنفسی باکتری را فراهم می‌کند و در نهایت با اثرگذاری بر فرآیند مرگ سلولی منجر به مرگ عامل بیگانه می‌شود [۱۰]. نانومواد که پایه آن‌ها از یون‌های فلزی است، دارای فعالیت سلول‌کشی علیه باکتری‌ها، قارچ و ویروس هستند. نانومواد به‌خصوص نانومواد فلزی به‌علت داشتن بار سطحی و نسبت سطح به حجم خود، آنزیم‌ها و DNA میکروارگانیسم‌ها را با تعادل الکترون‌ها از بین گروه‌های هدف الکترون، غیرفعال می‌نمایند [۱۱]. مطالعه قبلی نشان داد که قرار گرفتن در معرض نانوذرات باعث استقرار نانوذرات در جنین از طریق جفت می‌گردد و استرس اکسیداتیو تولیدشده در جنین غالباً فاکتوری تراژون به‌واسطه نانوذرات می‌باشد [۱۲]. در مطالعه Yeonjinless و همکاران (۲۰۱۲) نشان داده شد که نانوذرات نقره به مقادیر فراوانی در بافت‌های نوزادان تجمع پیدا می‌کنند و همچنین اتصال نانوذرات نقره از مادر آبستن به جنین از طریق جفت امکان‌پذیر است [۱۳]. در مطالعه Sung و همکاران که بر روی اثرات نانوذرات نقره بر موش‌های صحرایی باردار و تکامل جنینی آن‌ها بعد از مواجهه با نانوذرات در روزهای ۶ تا ۱۶ حاملگی انجام گردید، مشاهده شد که این تماس باعث ایجاد استرس اکسیداتیو به‌ویژه در بافت کبدی شد، اما در غلظت‌های کمتر از ۱۰۰ نانومتر اختلال تکاملی ایجاد نگردید [۱۴]. در مطالعات قبلی که بر روی تأثیر حاد نانوذرات نقره بر کبد، کلیه و تغییرات سلول‌های خونی طی درمان خوراکی در جنین‌های نر موش سفید آزمایشگاهی انجام پذیرفت، دیده شد که استفاده از نانوذرات در دوز بالاتر از ۵۰ppm باعث افزایش شدت ضایعات گردید و درمان خوراکی با نانوذرات نقره باعث آسیب به بافت کبد و کلیه شد و تغییر قابل توجهی نیز در گلبول‌های سفید خون ایجاد نمود [۱۵]. با توجه به افزایش مصرف روز افزون نانوذرات محصولات غذایی، آرایشی و ... و نیز لزوم استفاده از خواص التیامی احتمالی برخی نانوذرات از جمله انواع نقره آن‌ها، مسأله موجود و دغدغه تحقیق، در مورد اثرات بالینی موردی در برخی از ارگان‌های بدن بود و با توجه به عدم تحقیقات جامع در مورد اثرات نانوذرات، هدف از مطالعه حاضر مقایسه القای دوزهای سمی و غیرسمی نانوذرات بیولوژیک و شیمیایی بر بافت کلیه نوزادان حاصل از مادران در مواجهه قرار گرفته، می‌باشد.

مواد و روش‌ها

تولید نانوذرات نقره

ابتدا نمونه‌ی قارچ از مرکز پژوهشی فناوری و فرآورده‌های میکروبی دانشگاه تهران خریداری شد. شماره

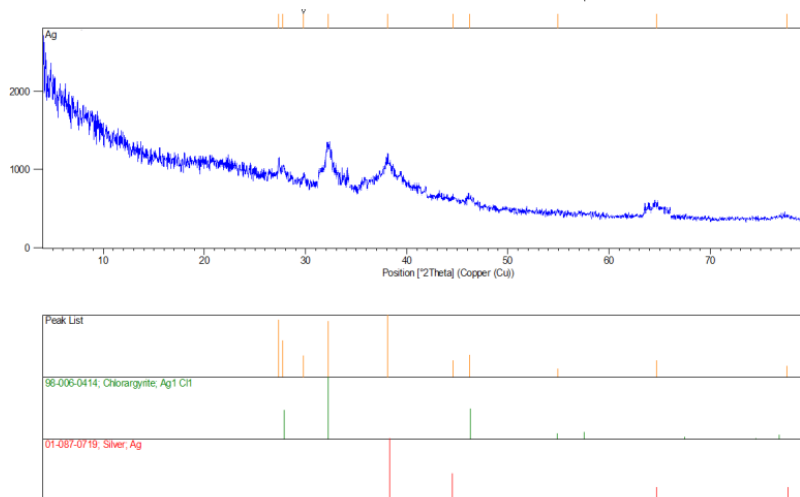
منظور ابتدا موش‌های صحرایی مجدد وزن‌کشی شدند و سپس جهت نمونه‌برداری بیهوش و روی تخته جراحی فیکس شدند. به‌وسیله تیغ جراحی حفره شکمی آن‌ها برش داده شد و سپس ساختار کلیه توسط قیچی و پنس جداسازی و با ترازوی دیجیتال وزن‌کشی گردید. نمونه بلافاصله در داخل ظروف حاوی فرمالین ۱۰ درصد جهت ثبوت بافت قرار داده شد. بعد از ۲۴ ساعت محلول فرمالین تعویض گردید. سپس نمونه‌های اخذشده جهت تهیه مقاطع هیستولوژیک به آزمایشگاه هیستوپاتولوژی ارسال و از هر کلیه ۲ مقطع تهیه شد. پس از آماده‌سازی مقاطع هیستولوژیکی، از لحاظ متغیرهایی که به‌طور معمول و قراردادی جهت بررسی روند تغییرات هیستوپاتولوژیکی بافت کلیه مطالعه می‌شوند، به کمک میکروسکوپ نوری مورد ارزیابی بافت‌شناسی قرار گرفت. تحقیق حاضر توسط دانشکده علوم پزشکی دانشگاه آزاد اسلامی واحد شاهرود با کد اخلاقی IR.IAU.SHAHROOD.REC.1395.20 مورد تأیید قرار گرفته است.

نتایج

اسپکتروفتومتری نور معمولی

حداکثر جذب نوری در محدوده ۴۲۹ نانومتر بوده است. نتایج بررسی پراش پرتوی ایکس (XRD) حضور پیک‌های نانوذرات نقره را در نمونه نشان داد که تأییدی بر تولید نانوذرات می‌باشد. براساس راهنما موقعیت سایر پیک‌ها نیز در شکل شماره ۱ آورده شده است.

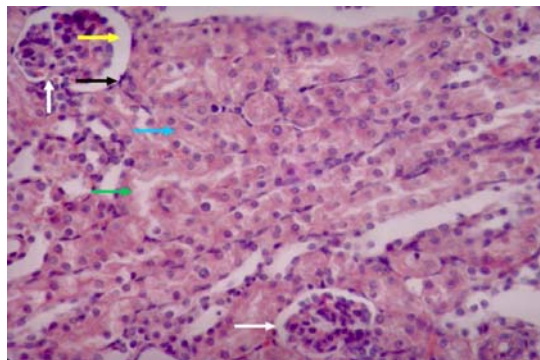
نانوذرات نقره بیولوژیک و شیمیایی بر بافت کلیه، تعداد ۳۰ سر موش صحرایی ماده از نژاد ویستار از مؤسسه رازی خریداری گردیدند و جهت تطبیق با شرایط به مدت یک هفته قرنطینه شدند. سپس موش‌های صحرایی وزن‌کشی شده، به‌صورت تصادفی در ۵ گروه قرار گرفتند. موش‌های صحرایی گروه‌بندی‌شده در قفس‌های استاندارد مخصوص از جنس PVC به‌صورت ۵ تایی با درپوش فلزی در حالی که کف قفسه‌ها با تراشه‌های تمیز چوب پوشانده شده بود، نگهداری شدند. موش‌های صحرایی مورد تحقیق به‌صورت هفتگی وزن‌کشی شدند و غلظت دوزهای موردنیاز نانوذرات شیمیایی و بیولوژیک برای وزن جدید آن‌ها تنظیم گردید. گروه‌بندی موش‌های صحرایی شامل کنترل، دوز غیرسمی نانوذرات بیولوژیک، دوز غیرسمی نانوذرات شیمیایی، دوز سمی نانوذرات بیولوژیک و دوز سمی نانوذرات شیمیایی بود. در هر گروه ۶ موش صحرایی قرار گرفت. تمامی گروه‌ها از ۱۵ روز قبل از بارداری تا پس از زایمان در تمام مراحل، رژیم غذایی نرمال داشتند و دارویی دریافت نکردند و به منظور ایجاد بارداری از دو موش صحرایی نر استفاده شد. همچنین به‌دلیل کاهش تفاوت‌های ژنتیکی از نرهای هم‌کلونی با ماده‌ها استفاده گردید. جهت تأیید بارداری پلاک واژنی مشاهده شد و وزن‌کشی نیز به‌صورت هفتگی انجام گردید. برای افزایش حجم نانوذرات تزریقی، تزریق طی ۴ مرحله (۲ بار در ۲ هفته پیاپی) به روش درون‌صفافی و در ۲ هفته آخر بارداری انجام شد و پس از زایمان، نوزادان حدود ۲ هفته در کنار مادر نگهداری و تغذیه شدند و در پایان از بافت کلیه نوزادان پس از گذشت دو هفته از زایمان، نمونه‌گیری انجام شد که بدین



شکل شماره ۱- نتایج بررسی نانوذرات تولیدشده به‌وسیله پراش پرتوی ایکس (XRD)

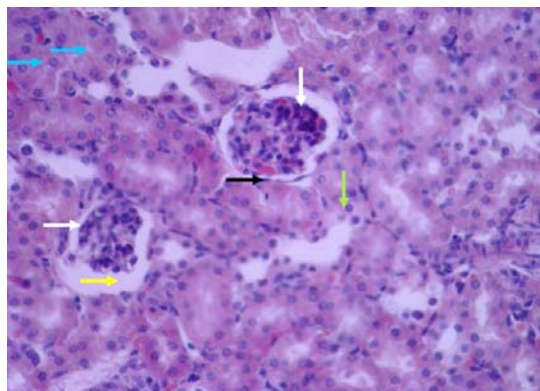
اثرات بالینی دوزهای سمی و غیرسمی نانو ذرات نقره، ...

می‌باشد. لایه جداری کپسول بومن که ساختار پوششی خارجی اطراف گلومرول است، دارای سلول‌های سنگفرشی، کشیده و منظم می‌باشد. فضای ادراری که در اطراف کلافه مویرگی مشاهده می‌شود و محل دفع اولیه ادرار از مویرگ‌ها می‌باشد، در ساختار گلومرولی با اندازه نرمال و فاقد تغییر در سایر گلومرول‌ها نسبت به یکدیگر قابل رؤیت است. لوله‌های پیچیده پروگزیمال و لوله‌های پیچیده دیستال که بیشتر در مقاطع بافتی به صورت عرضی دیده می‌شوند، دارای شکل، اندازه و ویژگی‌های سلولی نرمالی هستند و فضای داخلی آن‌ها مشخص است. در قسمت مرکزی نیز لوله‌های مربوط به قوس هنله و لوله‌های جمع‌کننده ادرار، دارای مشخصات نرمال و سلول‌های طبیعی می‌باشند (شکل شماره ۱).



شکل شماره ۲- مقطع بافت‌شناسی کلیه نوزاد موش صحرایی گروه کنترل (رنگ‌آمیزی هماتوکسیلین و ائوزین $\times 400$). فلش سفید: گلومرول. فلش زرد: فضای ادراری. فلش سیاه: کپسول بومن. فلش آبی: لوله‌های پیچیده پروگزیمال. فلش سبز: لوله‌های پیچیده دیستال.

هستند. فضای ادراری دارای اندکی اتساع می‌باشد و کپسول بومن مشخصات طبیعی دارد. فضای داخلی لوله‌های پیچیده پروگزیمال دارای کاهش اندازه و سلول‌های لوله‌های پیچیده دیستال نیز دچار کاهش رنگ و اندازه می‌باشند (شکل شماره ۲).



شکل شماره ۳- مقطع بافت‌شناسی کلیه نوزاد موش صحرایی گروه دوز غیرسمی نانو ذرات نقره شیمیایی (رنگ‌آمیزی هماتوکسیلین و ائوزین $\times 400$). فلش سفید: گلومرول. فلش زرد: فضای ادراری. فلش سیاه: کپسول بومن. فلش آبی: لوله‌های پیچیده پروگزیمال. فلش سبز: لوله‌های پیچیده دیستال.

نرمال بافتی دارد. اکثر گلومرول‌های کلیوی این گروه دارای اندازه و شکل مورفولوژیک طبیعی هستند و تنها تعداد اندکی از این

بررسی تشکیل نانو ذرات به وسیله میکروسکوپ الکترونی عبوری نشان داد که نانو ذرات نقره به صورت گرد و چندوجهی تولید شده‌اند و اندازه متوسط آن‌ها حدود ۳۵ نانومتر بود.

بررسی اثرات بافت‌شناسی نانو ذرات تزریق شده بر کلیه نوزادان موش‌های صحرایی

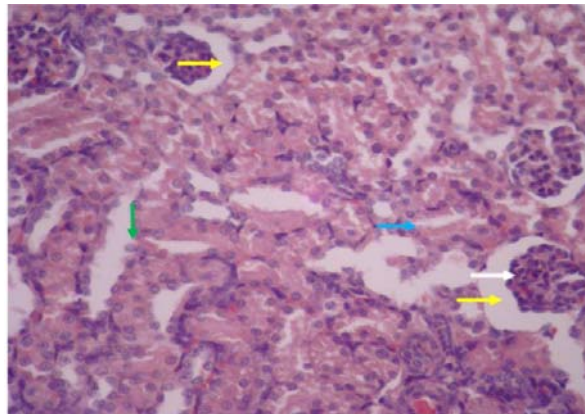
در نمونه‌های گروه کنترل مشخصات بافت کلیه در نواحی قشری و مرکزی کاملاً طبیعی و سالم به نظر می‌رسد و هیچ‌گونه اثری از پرخونی، التهاب یا کیست مشاهده نمی‌شود. در ناحیه قشری کلیه بخشی از ساختمان کربوسل کلیوی که گلومرول می‌باشد، دارای اندازه و قطر طبیعی بود و در مقاطع بافتی تعداد گلومرول‌ها مناسب است و فواصل آن‌ها نسبت به یکدیگر نرمال

در نمونه‌های بافت کلیه گروه دریافت‌کننده دوز غیرسمی نانو ذرات نقره شیمیایی میزانی از بی‌نظمی و از هم‌گسیختگی در مقاطع مختلف قابل رؤیت می‌باشد. گلومرول‌های کلیوی دارای درجاتی از تغییر در اندازه و افزایش رنگ بازوفیلیک در برخی نواحی

در نمونه‌های بافت کلیه گروه دریافت‌کننده دوز غیرسمی نانو ذرات نقره بیولوژیک، ناحیه قشری و مرکزی کلیه، اندازه و مشخصات

پیچیده پروگزیمال و لوله‌های پیچیده دیستال نیز قطر و اندازه فضای داخلی و شکل طبیعی دارند (شکل شماره ۴).

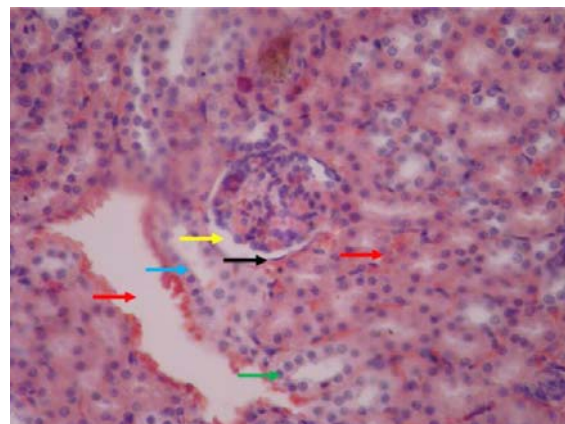
گلوبول‌ها دچار کوچک‌شدگی و تغییرات اندک می‌باشند. در برخی گلوبول‌ها فضای ادراری دارای اتساع می‌باشد. لوله‌های



شکل شماره ۴- مقطع بافت‌شناسی کلیه نوزاد موش صحرایی گروه دوز غیرسمی نانوذرات نقره بیولوژیک (رنگ‌آمیزی هماتوکسیلین و ائوزین $\times 400$). فلش سفید: گلوبول. فلش زرد: فضای ادراری. فلش آبی: لوله‌های پیچیده پروگزیمال. فلش سبز: لوله‌های پیچیده دیستال.

لوله‌های پیچیده پروگزیمال دارای فضای داخلی اندک می‌باشند و لوله‌های پیچیده دیستال تغییرات دژنراتیو دارند. در مناطق مختلف بافت، پرخونی و اتساع عروقی قابل مشاهده می‌باشد. (شکل شماره ۵)

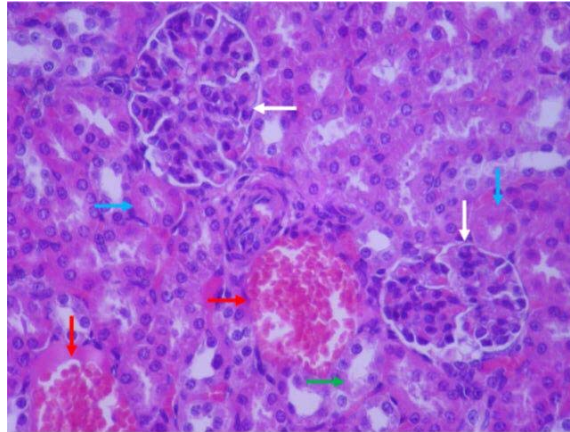
در نمونه‌های بافت کلیه گروه دریافت‌کننده دوز سمی نانوذرات نقره شیمیایی تغییرات شدیدی در نواحی مختلف بافت قابل مشاهده است. گلوبول‌ها دارای کوچک‌شدگی در سایز و افزایش رنگ بازوفیلیک می‌باشند. فضای ادراری در آن‌ها دارای اتساع است، اما کپسول بومن مشخصات و سلول‌های سالم و منظم دارد.



شکل شماره ۵- مقطع بافت‌شناسی کلیه نوزاد موش صحرایی گروه دوز سمی نانوذرات نقره شیمیایی (رنگ‌آمیزی هماتوکسیلین و ائوزین $\times 400$). فلش زرد: فضای ادراری. فلش سیاه: کپسول بومن. فلش آبی: لوله‌های پیچیده پروگزیمال. فلش سبز: لوله‌های پیچیده دیستال. فلش قرمز: عروق خونی.

پیچیده دیستال فاقد تغییر بودند و به لحاظ مورفولوژیک ساختار مناسبی دارند. پرخونی و اتساع عروقی در اغلب نواحی بافت کلیه قابل رؤیت می‌باشد (شکل شماره ۶).

در نمونه‌های بافت کلیه گروه دریافت‌کننده دوز سمی نانوذرات نقره بیولوژیک، برخی از گلوبول‌ها اندازه کوچک‌تر و اغلب مشخصات سالم دارند. لوله‌های پیچیده پروگزیمال و لوله‌های



شکل شماره ۶- مقطع بافت‌شناسی کلیه نوزاد موش صحرایی گروه دوز سمی نانو ذرات نقره بیولوژیک (رنگ آمیزی هماتوکسیلین و ائوزین $\times 400$).
فلش سفید: گلومرول. فلش آبی: لوله‌های پیچیده پروگزیمال. فلش سبز: لوله‌های پیچیده دیستال. فلش قرمز: عروق خونی.

جدول شماره ۱- درجه‌بندی تغییرات موجود در متغیرهای مورد ارزیابی بافت کلیه نوزادان موش‌های صحرایی

گروه	گلومرول	کپسول بومن	لوله پروگزیمال	لوله دیستال	پرخونی و التهاب
کنترل	۰	۰	۰	۰	۰
دوز غیرسمی نانو ذرات نقره شیمیایی	۱	۰	۱	۰	۱
دوز غیرسمی نانو ذرات نقره بیولوژیک	۱	۰	۰	۰	۰
دوز سمی نانو ذرات نقره شیمیایی	۲	۰	۱	۱	۱
دوز سمی نانو ذرات نقره بیولوژیک	۱	۰	۰	۰	۱

به روش شیمیایی می‌باشد و کمتر به نانو ذرات تولیدی به روش زیستی پرداخته شده است، در مطالعه‌ی حاضر بررسی تأثیر تزریق درون‌صفاتی نانو ذرات نقره تولید شده به روش شیمیایی و بیولوژیک در دوزهای سمی و غیرسمی و تغییراتی که بر سلول‌های کلیوی ایجاد می‌کنند، مورد تحقیق قرار گرفت و در این بررسی مشاهده شد، نانو ذرات تولید شده به روش بیولوژیکی در دوز غیرسمی تنها تغییرات خفیفی در گلومرول ایجاد کردند و در دوز سمی بیولوژیکی علاوه بر گلومرول باعث التهاب و پرخونی اندکی شدند. این در حالی است که دوز غیرسمی نانو ذرات نقره تولید شده به روش شیمیایی باعث تغییرات اندک در گلومرول، لوله پروگزیمال و شواهد اندک از پرخونی و التهاب گردید و در دوز سمی تغییرات متوسط در گلومرول و اندکی در لوله پروگزیمال و دیستال و همچنین تغییرات اندک پرخونی و التهاب شد. قابل توجه است که هر دو نوع ذره نقره تولید شده به روش‌های بیولوژیکی و شیمیایی در دوزهای غیرسمی و سمی بر کپسول بومن تأثیری نداشتند. نتایج حاصل از این مطالعه به‌طور واضحی تفاوت تأثیر نانو ذرات تولید شده به روش بیولوژیک و شیمیایی را بدین‌گونه نشان داد که نانو ذرات بیولوژیک در مقایسه با نانو ذرات شیمیایی سمیت ناچیزی بر سلول‌های کلیه دارند و این سمیت در نانو ذرات

تغییرات مشاهده شده از ۰ تا ۳ درجه‌بندی شده است. درجه ۰ بیانگر عدم مشاهده تغییر، درجه ۱ بیانگر تغییرات خفیف، درجه ۲ بیانگر تغییرات متوسط و درجه ۳ بیانگر تغییرات شدید می‌باشد.

بحث

به دلیل استفاده روزافزون از نانو ذرات در زمینه‌های مختلف زندگی انسان، دانشمندان همواره در تلاش جهت یافتن راه‌هایی برای تولید نانو ذرات به روش‌های کم‌خطر و کم‌هزینه بوده‌اند. روش‌های تولید نانو ذرات شامل انواع روش‌های فیزیکی، شیمیایی و زیستی می‌باشد [۱۷]. اگرچه تولید به روش شیمیایی روش ساده‌ای است، ولی احتمال باقی ماندن مواد سمی حاصل از واکنش بر روی نانو ذرات تولید شده وجود دارد. در روش فیزیکی نانو ذرات سمیت کمی دارند، ولی تولید به این روش زمان‌بر می‌باشد. با توجه به این معایب و مشکلات استفاده از روش‌های فیزیکی و شیمیایی امروزه روش تولید زیستی معرفی شده است که روشی آسان و ارزان و دارای سمیت کم می‌باشد و با بدن انسان سازگاری بالا دارد [۱۸]. روش‌های بیولوژیکی می‌تواند برای تولید نانو ذرات با بقای بالاتر و ویژگی‌های بهتر استفاده شود [۱۹]. با توجه به این که اکثر مطالعات موجود بر روی نانو ذرات تولید شده

شیمیایی وابسته به دوز می‌باشد که در دوز سمّی تغییرات واضحی را در بافت‌ها نشان داد. در مطالعه سیدعلیپور و همکاران (۱۳۹۳)، ۳۵ سر موش ماده نژاد NMRI به‌طور تصادفی، به ۵ گروه مساوی شامل یک گروه کنترل و چهار گروه تیمار تقسیم شدند. به موش‌های گروه‌های تیمار، نانوذره نقره با غلظت‌های ۵۰، ۱۰۰، ۲۰۰ و ۴۰۰ میلی‌گرم بر کیلوگرم به‌صورت درون‌صفافی، به‌طور یک روز در میان تزریق شد. در روز ۱۷ بارداری، موش‌ها کالبدشکافی شدند و پس از جداسازی کلیه و جنین‌ها، برای بررسی هیستوپاتولوژی، با روش هماتوکسیلین و ائوزین رنگ‌آمیزی شدند. در بررسی هیستوپاتولوژیک کلیه گروه‌های تیمار پس از تزریق درون‌صفافی نانوذره نقره، علائم پاتولوژی شامل: پرخونی، نکروز، ارتشاح سلول‌های التهابی و دژنراسانس واکوئولی نسبت به گروه کنترل بود. بر طبق یافته‌های این مطالعه، نانوذره نقره بر روند ارگانوژنز، تکمیل ساختار عصبی، لوبولاسیون کبدی و عقب‌ماندگی رشد جنین در طی بارداری تأثیر داشت. میانگین تعداد سمّیت‌ها در گروه‌های دریافت‌کننده دوزهای ۲۰۰ و ۴۰۰ میلی‌گرم بر کیلوگرم نانوذره نقره در مقایسه با گروه کنترل کاهش معنی‌داری را نشان داد. احتمال عبور نانوذره نقره ۲۰ نانومتری از جفت وجود دارد و آسیب‌های ناشی از نانوذرات نقره می‌تواند منجر به ناهنجاری و عقب‌ماندگی رشد و نمو جنین شود [۲۰]. در مطالعه یحیایی و همکاران (۲۰۱۹) نشان داده شد که نانوذرات طلا که با استفاده از باکتری‌های باسیلوس تولید می‌شوند، در کل دارای خواص سمّیت اندکی بر سلول و بافت می‌باشند که این سمّیت وابسته به دوز نانوذرات است. در نتیجه می‌توان از نانوذرات مذکور با دوزهای غیرسمّی در بدن استفاده نمود [۲۱]. در مطالعه حاضر نیز تزریق درون‌صفافی بود و دوز سمّی و غیرسمّی نانوذرات نقره شیمیایی و بیولوژیک بررسی شد. نتایج بدین‌صورت بود که نانوذره تولیدشده به روش بیولوژیک چه در دوز سمّی چه غیرسمّی باعث تغییرات ناچیزی در بافت و سلول‌های کلیوی نسبت به نانوذرات شیمیایی شد و این تغییرات در دوز سمّی نانوذرات شیمیایی به نسبت شدیدتر می‌باشد که تأثیر دوز بر میزان سمّیت سلولی را نشان می‌دهد، اما میزان رشد و نمو مورد ارزیابی قرار نگرفت. در مطالعه حیدرنازاد و همکاران (۱۳۹۴) که به شیوه تجربی بود، درمان خوراکی با نانو نقره روزانه در گروه تیمار ۱ با محلول ۲۰ ppm و برای گروه تیمار ۲ با ۵۰ ppm و ۷ و ۱۴ نمونه‌گیری بافت از کبد و کلیه انجام شد و بررسی‌های بافت‌شناسی نیز با رنگ‌آمیزی هماتوکسیلین و ائوزین صورت گرفت و به این نتیجه رسیدند که آسیب‌های واردشده به کلیه در

موش‌های دریافت‌کننده نانوذرات نقره شامل پرخونی، حضور سلول‌های آماسی، نکروز سلول‌های توبولی و گلو مرونفریت کلیه می‌باشد. این یافته‌ها نشان می‌دهد که استفاده از نانوذرات نقره در دوز بالاتر از ۵۰ ppm باعث افزایش شدت ضایعات در بافت کبد و کلیه می‌شود. در بررسی شمارش گلبول‌های قرمز و اندازه‌گیری هموگلوبین و هماتوکریت تفاوت معنی‌داری میان گروه تیمار کنترل مشاهده نشد، اما تعداد گلبول‌های سفید در گروه تیمار (غلظت ۵۰ ppm) نسبت به گروه کنترل افزایش معنی‌داری نشان داد. این آزمایشات بیانگر این بود که کبد و کلیه، بافت هدف برای نانوذرات نقره می‌باشند و استفاده از نانوذرات نقره به‌صورت خوراکی باعث آسیب بافت کبد و کلیه موش‌ها می‌شود. این مطالعه نشان داد که درمان خوراکی نانوذرات نقره باعث تغییرات قابل توجهی بر تعداد گلبول‌های سفید خون می‌شوند [۱۵]. در مطالعه حاضر که روش مورد مواجهه، تزریق درون‌صفافی بود، نتایج بدین‌صورت بود که هرچه میزان دوز سمّی نانوذرات نقره شیمیایی افزایش پیدا کند، میزان روند بالا رفتن تغییرات در هیستوپاتولوژی کلیه و التهاب و آپوپتوز در سلول‌های کلیوی افزایش می‌یابد؛ ولی نانوذرات تولیدشده به روش بیولوژیک چه در دوز سمّی چه در دوز غیرسمّی تغییرات ناچیزی در سلول‌های کلیوی ایجاد کرد. در مطالعه پریسا یارمحمدی و همکارانش (۱۳۹۴) ۴۰ سر موش سوری نر به‌طور تصادفی به ۴ گروه ۱۰ تایی (گروه نانونقره، کنترل مثبت، کنترل کاذب و کنترل منفی) تقسیم شدند. پس از بیهوشی عمومی و تراشیدن پشت همه حیوانات در نزدیکی ستون فقرات، سطح بانداژ در گروه نانونقره با ۵۰ میکرولیتر محلول نانونقره (۱۰۰ میکروگرم بر میلی‌لیتر)، در گروه کنترل مثبت به همان میزان محلول نیترا نقره (۱۰۰ میکروگرم بر میلی‌لیتر) و در گروه کنترل کاذب به همان میزان آب مقطر تیمار شد، سپس بانداژها در سطح پوست ثابت شدند، اما گروه کنترل منفی بدون تیمار و بانداژ بود. بعد از ۳ و ۷ روز، بانداژها باز و سطح سرمی کراتینین و نیتروژن اوره خون (BUN) اندازه‌گیری شد. در روزهای سوم و هفتم، در گروه نانونقره، کراتینین تغییر معنی‌داری نشان نداد، اما سطح BUN افزایش معنی‌داری در مقایسه با سایر گروه‌ها نشان داد. به‌علاوه تغییر معنی‌داری در پارامترهای عملکردی کلیه در روز هفتم در مقایسه با روز سوم وجود نداشت. در این مطالعه افزایش معنی‌دار BUN در گروه نانونقره می‌تواند نشانگر اختلال در عملکرد کلیه باشد، بنابراین جذب پوستی نانونقره می‌تواند اثرات سمّی بر روی عملکرد کلیه داشته باشد [۲۲].

کاربردهایی از جمله دارورسانی نشان می‌دهد.

تشکر و قدردانی

نویسندگان مقاله بر خود لازم می‌دانند از حمایت‌های معاونت محترم علمی و علوم پزشکی واحد شاهرود سپاسگزاری نمایند. نویسندگان اعلام می‌دارند که هیچ‌گونه تضاد منافعی ندارند.

References:

- [1] Vikas S, Krishan KS, Manjit KS. Nanosilver: Potent antimicrobial agent and its biosynthesis. *African J Biotechnol* 2014; 13(4): 546-54.
- [2] Hansch C, Mc karns SC, Smith C, Dodittle D. Comparative Q SAR evidence for a free-radical mechanism of phenol in duced toxicity. *Chem Psiol* 2000; 127: 61-72.
- [3] Horikoshi S, Serpone N. Introduction to Nanoparticles. En *Microwaves in Nanoparticle Synthesis*. 1st ed. Edited by Satoshi Horikoshi and Nick Serpone. 2013 Wiley-VCH Verlag GmbH & Co. KGaA.
- [4] Zhang L, Jiany Y, Ding Y, Daskalakis N, Jeuken L, Povey M. Mechanistic investigation in to antibacterial behaviour of suspensions of ZnO nanoparticles against E. Coli. *J Nano Particle Res* 2010; 12: 1625-36.
- [5] Salari-Joo H.R, Kalbassi, MR Johari, SA. Effect of water salinity on acute toxicity of colloidal silver nanoparticles in rainbow trout (*Oncorhynchus mykiss*) larvae. *Iran J Health Environ* 2012; 5: 121-132. [in Persian]
- [6] Hansch C, Mc karns SC, Smith C, Dodittle D. Comparative Q SAR evidence for a free-radical mechanism of phenol-induced toxicity. *Chem Psiol* 2000; 127: 61-72.
- [7] Irvani S, Korbekandi H, Mirmohammadi SV, Zolfaghari B. Synthesis of silver nanoparticles: chemical, physical and biological methods. *Res Pharm Sci* 2014; 9(6): 385-406.
- [8] Sadowski Z, Maliszewska IH, Grochowalska B, Polowczyk I, Kozlecki T. Synthesis of silver nanoparticles using microorganisms. *Materials Science-Poland* 2008; 26(2): 419-24.
- [9] AshaRani PV, Low Kah Mun G, Hande MP, Valiyaveetil S. Cytotoxicity and Genotoxicity of Silver Nanoparticles in Human Cells. *ACS Nano* 2009; 3(2): 279-90.
- [10] Yanamala N, Kagan VE, Shvedova AA. Molecular modeling in structural nano-toxicology: interactions of nano-particles with nano-machinery of cells. *Adv Drug Deliv Rev* 2013; 65(15): 2070-7.
- [11] Ruparelia JP, Kumar A, Dutttagupta SP, Dia M, Yaom. Use of zero valent iron nanoponticles in inactivating microbes. *Water Res* 2009; 43: 5243-51.
- [12] Moyano DF, Rotello VM. Nano meets biology: structure and function at the nanoparticle interface. *Langmuir* 2011; 27(17): 10376-85.

نتیجه‌گیری

در مطالعه‌ی حاضر نشان داده شد که تأثیر نانوذره تولیدشده به روش بیولوژیک در دوز سمی و غیرسمی باعث تغییرات حداقلی در بافت و سلول‌های کلیه نسبت به نانوذرات شیمیایی شد که این تغییرات در دوز سمی نانوذرات شیمیایی به نسبت شدیدتر می‌باشد که این نتایج تأثیر دوز بر میزان سمیت سلولی و همچنین ایمن بودن استفاده از نانوذرات بیولوژیک را در

- [13] Lee Ye, Choi J, Kim P, Choi K, Kim S, Shon W, et al. A transfer of silver nanoparticles from pregnant rat to offspring. *Toxicological Res* 2012; 28(3): 139-41.
- [14] Yu WJ, Son JM, Lee J, Kim SH, Lee IC, Baek HS, et al. Effects of silver nanoparticles on pregnant dams and embryo-fetal development in rats. *Nanotoxicology* 2014; 8(1): 85-91.
- [15] Heydarnejad MS, Jafarzadeh R, Kabiri M. A survey of acute histopathological effects of silver nanoparticles on liver, kidney with blood cells during oral administration in male mice (*Mus musculus*). *J Shahrekord Univ Med Sci* 2015; 17(4): 97-107. [in Persian]
- [16] Pourali P, Nouri M, Ameri F, Heidari T, Kheirkhahan N, arabzadeh S, et al. Histopathological study of the maternal exposure to the biologically produced silver nanoparticles on different organs of the offspring. *Naunyn-Schmiedeberg's Arch Pharmacol* 2020; 393(5): 867-878.
- [17] Collins P, Bradley K, Ishigami M. Extreme oxygen sensitivity of electronic properties of carbone nanotubes. *Sciencemag. Res Pharm Sci* 2000; 9(6): 385-406.
- [18] Irvani S, Korbekandi H, Mirmohammadi SV, Zolfaghari B. Synthesis of silver nanoparticles: chemical, physical and biological methods. *Res Pharm Sci* 2014; 9(6): 385-406.
- [19] Kumar S, Abyaneh M, Gosavi S, Kulkarni S, Ahmad A, Khan M. Sulfite reductase-mediated synthesis of gold nanoparticles capped with phytochelatin. *Biotechnol Appl Biochem* 2007; 47: 191-5.
- [20] Seyedalipour B, Arefifar A, Khanababae R, Hoseini SM. Cytotoxic assessment of silver nanoparticles in embryonic development and kidney tissue in pregnant mice. *J Birjand Univ Med Sci* 2015; 22(3): 218-28. [in Persian]
- [21] Yahyaei B, Pourali P, Bakherad S. Study of the possible effects of the biologically produced gold nanoparticles by *Bacillus cereus* on the function and structure of the rat's liver. *J Knowledge Health* 2019; 13(4): 3-10. [in Persian]
- [22] Yarmohammadi-Samani P, Arabi M, Yarmohammadi-Samani P. Evaluation of Dermal Absorption of Nanosilver Particles on the Renal Function Parameters in Male Mice. *Iran South Med J* 2015; 18(2): 260-9. [in Persian]