مطالعه ایمونوهیستوشیمیایی تغییرات توزیع تناسین درمراحل مختلف تکامل پالپ دندان در موش

طیبه کرمانی [۱] ،عبدالرضا وارسته [۲] ،محمدرضانیکروش [۳] طاهره طلایی خوزانی [۴]

خلاصه

سابقه و هدف: شکل گیری و موفولوژی هرارگان تحت تاثیر میان کنش های متعدد بافتی از قبیل میان کنش های بافتهای اپی تلیال – مزانشیمی صورت می گیرد که اساس شیمیایی موجود در آن ،هنوز کاملا شناخته نشده است. یکی از مناسب ترین مدلها دندان پستانداران بویژه پالپ است که پدیده های مهاجرت ،تکثیر و تمایز سلولی از جمله فرآیندهایی هستند که در طی مراحل مختلف تکامل پالپ تحت تاثیر ترکیبات ماتریکس خارج سلولی رخ می دهد و در این راستا گلیکوپروتئین تناسین (Tenascin) یکی از اجزای ماتریکس خارج سلولی است که گفته می شود در مراحل اولیه شکل گیری و رشد و تمایز برخی از بافتهای جنینی از جمله دندان و نیز در آسیب شناسی تومورها نقش دارد.

مواد و روش ها : پژوهش حاضر بر روی ۴۰ موش از نژاد balb-c انجام شد .با استفاده از روش های ایمونوهیستوشیمیایی و بهره گیری ازموتوکلونال آنتی بادی (آنتی تناسین) به حضور تناسین در مراحل مختلف تکامل پالپ دندانی از مرحله تبغه دندان تا مرحله زنگوله ای پیشرفته در روزهای دوازده تا نوزده جنینی (E_{12}-E_{19}) ردیابی شد.

یافته ها: نتایج حاصل از این تحقیق نشان داد که در مرحله جوانه دندانی (Bud Stage) تناسین در بافت اکتومزانشیم و غشا پایه اندام مینایی به میزان بالایی وجود داشت ،اما بروز آن در مرحله کلاهکی (Cap Stage) در ناحیه پالپ کاهش یافت .با پیشرفت تکامل دندان مجددا در مرحله زنگوله ای شکل اولیه (Early Bell Stage) در مرکز پالپ و در مرحله زنگوله ای شکل پیشرفته (Late Bell Stage) در محیط ،میزان تناسین به طور چشمگیری افزایش یافت.

نتیجه گیری : اختلاف بروز تناسین در زمانها و مکانهای مختلف در پالپ می تواند بیانگر اهمیت این مولکول در وقایع مورفوژنیک باشد و احتمالا در میان کنشهای اپی تلیالی – مزانشیمی نقش مهمی ایفا می نماید. لذا پیشنهاد می گردد که پس از ضایعات وارده بر دندان ،میزان ترشح تناسین و ارتباط آن با تمایز دنتوبلاست ها و ترمیم عاج مورد مطالعه و بررسی قرار گیرد.

واژگان کلیدی: پالپ – تکامل جنینی – تناسین – میان کنش

۱–دانشگاه علوم پزشکی بیرجند – گروه علوم تشریح
۲–دانشگاه علوم پزشکی مشهد – گروه ایمونوبیوشیمی
۳–دانشگاه علوم پزشکی مشهد – گروه علوم تشریح
۴–دانشگاه علوم پزشکی شیراز – گروه علوم تشریح

مقدمه:

تکامل دندان ،مدل مناسب و جالبی است که توسط آن می توان مکانیسمهای موثر در ارگانوژنز رامورد بحث و بررسی قرار داد (۳،۲،۱) .مورفوژنز و تمایز سلولی طی تکامل دندان در نتیجه یک سری میان کنش های اپیتلیال – مزانشیمی دو طرفه رخ می دهد (۵،٤) .مکانیسم مولکولی دقیق عمل کننده در این میان کنش ها که به صورت یک مکانیسم موضعی ،تکامل اغلب اعضا را کنترل می کند ،هنوز شناخته شده نیست (۲،۱) . اما آنچه مسلم است این است که اجزای ساختمانی موجود در ماتریکس خارج سلولی (ECM). یکی از مهمترین عوامل دخیل در آن می باشد (۳،۲،۱) . یکی از اجزای موجود در ماتریکس خارج سلولی ،گلیکوپروتئین تناسین (Tenascin) است که در ابتد توسط چندین تیم تحقیقاتی مستقل در فاصله سال های ۱۹۸۳ تا ۱۹۸۵ کشف گردید و با نامهای پروتئین GNEM (Glioma Mesenchymal Exuracellular Matrix) (۱)، آنتی ژن عضلانی – تاندونی (۷،٦) ،پروتئین شش شاخه (Hexabrachion) (۸) ،سیتوتاکتین (cytotacin) (۱۱،۱۰،۹) و گلیکوپروتئین JI (۱۱،۱۰) معرفی شد . اما ،اصطلاح تناسین اولین بار توسط (Ehrissmann–Chiquet) در سال ۱۹۸٦ به کار رفت (۱۳،۱۲) .پس از آن ،مطالعه گسترده محققان جهت مطالعه و بررسی این مولکول جدید شروع شد به طوری که ظهور چشمگیر تناسین در حین تکامل جنین (۱٤،۱۳،۱۲) فرآیند ترمیم زخم و التهاب (۱۳) و در انواع مختلف بیماریها و تومورها (۱۷،۱٦،۱۵) توسط محققان مختلف گزارش شد و خاطرنشان گردید که تناسین در پدیده هایی نظیر مورفوژنز و تمایز سلولی (۳،۲،۱) ،مهاجرت سلولی (۱٤)، برانگیختن رشد و هدایت آکسونی (۱۸)، لانه گزینی جنین در جداره رحم (۱۹) ،تحریک غضروف زایی و تشکیل استخوان (۲۱،۲۰) از طریق میان کنش با سایر مولکولهای ماتریکس و یا گیرنده های سطح سلول می تواند نقش داشته باشد (۲۰). بنابراین ،با توجه به نقش تنظیمی ECM در میان کنش های اپیتلیال – مزانشیمی متعددی که در روند تکامل دندان رخ می دهد (۲۲،۳،۲،۱) .وجود تناسین را با استفاده از منوکلونال آنتی بادی در مراحل مختلف تکامل پالپ دندان که نقش کلیدی و مهمی را در تکامل آن ایفا می کند (۲) ،مورد مطالعه قرار گرفته تا شاید با دست یابی به الگوی توزیع مولکولهای مختلف ازجمله ECM و بررسی و وقوع پیدایش همزمان آنها با وقایع تکاملی خاص بتوان نقش بالقوه و احتمالی آن را در امبیوژنز و پاتوژنز مورد شناسایی قرار داد .

مواد و روشها:

تحقیق به روش تجربی انجام گرفت .تعداد ٤۰ موش کوچک از نژاد Balb-c انتخاب و در شرایط مناسب از نظر تغذیه ،نور (۱۲ ساعت روشنایی – ۱۲ ساعت تاریکی) ،رطوبت و درجه حرارت ۲۲ درجه سانتی گراد نگهداری شدند .پس از جفت گیری ،مشاهده واژینال پلاک به عنوان روز صفر حاملگی در نظر گرفته شد .سپس جنین های حامله بر اساس روز حاملگی از روز دوازده تا نوزده جنینی (E_{12}-E_{19}) تحت بیهوشی عمیق با کلروفرم از لوله های رحمی خارج شده و در سرم فیزیولوژیک شستشو داده شدند .در صورت مشاهده

هرگونه ناهنجاری ظاهری ،نمونه مربوط از مسیر مطالعه حذف گردید .بلافاصله با استفاده از OCT (Cat .Nr.0201-08226) در دستگاه Frozen Section (Reichart-Jung1800) به مدت حدود یک ساعت فریز شد و مقاطع انجمادی ۵-۳ میکرون تهیه و بر روی لام جمع آوری شد .به منظور خنثی نمودن فعالیت پراکسیدازهای داخلی از محلول H_2O_2 3% در بافر تریس (0.01M, pH=7.6) به صورت قطره ای به مدت ۱۰ دقیقه ،در اتاقک تاریک و مرطوب استفاده گردید .لام ها در جار محتوی بافر تریس (0.01M, pH=7.6) به مدت ۵ دقیقه شستشو داده شد .جهت بلوک کردن Non - Specific Antigen ،محلول (Bovin Serum Albumin) ، (pH=7.6,) B.S.A 1%+Tris, M=0.01) به صورت قطره ای به مدت ۱۵ دقیقه به کار رفت .لام ها در جار محتوی بافر تریس (0.01M, pH=7.6) به مدت ۵ دقیقه شستشو داده شد .نمونه ها به مدت ۲ ساعت در مجاورت آنتی تناسین رقیق گردیده (با رقت ۱:۱۰) درمحلول (pH=7.6, M=0.01 B.S.A 1%+Tris,) قرار گرفتند .در این مطالعه جهت رنگ آمیزی ایمونوهیستوشیمیایی ،آنتی بادی منوکلونال آنتی تناسین (Sigma, Cat. Num. T-3413) به کار رفت .قبل از استفاده ،آنتی بادی منوکلونال به روش Nalane & Kawaoi (۱۹۷٤) (۲۲) به آنزیم پراکسیداز H.R.P کونژوگه نمودیم .لام ها در جار محتوی بافرتریس (pH=7.6, M=0.01) به مدت ۵ دقیقه شستشو داده شد .مرحله بعدی ،ریختن سوبسترا بر روی نمونه ها و گذاشتن درمحیط تاریک به مدت ۵ دقیقه بود (سوبسترا شامل محلول Tris Hcl 0.1M +20cc .D.A.B. mg 0.01 بود که بلافاصله قبل از استفاده ۲۰۰ میکرولیتر H_2O_2 1% به آن اضافه شد .توقف واکنش در آب مقطر به مدت ۵ دقیقه و شستشو در آب جاری به مدت ۵ دقیقه صورت پذیرفت .جهت رنگ زمینه از آلسین بلو pH=۲/۵ استفاده شد .مراحل آبگیری و چسباندن لام ها به روش معمول بافت شناسی انجام گرفت .سپس لام ها با استفاده از میکروسکوپ نوری (Lica) بررسی شدند .

یافته‌ها

تحقیق بر روی ٤۰ موش انجام گرفت .در مرحله جوانه دندانی (Bud Stage) در روز سیزدهم و چهاردهم جنینی (E_{13}-E_{14}) ،تناسین به طور گسترده در اکتومزانشیم احاطه کننده جوانه اپیتلیومی دندان به ویژه در سطح قدامی جوانه مشاهده شد .در این مرحله غشای پایه جداکننده اپی تلیوم از اکتومزانشیم نیز کاملا رنگ گردید (شکل ۱).اولین تیغه های استخوانی درماندیبول در حال تشکیل نیز به شدت رنگ شد اما در غضروف مکل هیچ رنگی مشاهده نگردید .در مرحله کلاهکی (Cap Stage) (E_{15}-E_{16}) مزانشیم زیرین به اپیتلیوم جوانه دندانی نفوذ کرده و دنتال پاپیلا تشکیل شده اما در این مرحله واکنش تناسین درناحیه دنتال پاپیلا به صورت چشمگیری کاهش نشان داد و با شدت بسیار اندک رنگ گردید (شکل ۲).ناحیه دنتال فولیکول (کل مزانشیم احاطه کننده دندان) به ویژه در محل دنتال لامینا (که دندان در حال تکامل را به اپیتلیوم دهان منصب می سازد) بیشترین میزان رنگ پذیری را به تناسین نشان داد(شکل ۲).در مرحله زنگوله ای اولیه (Early

Bell Stage (E_{17}-E_{18}): تغییرات مورفولوژیک ادامه یافته و تمایز سلول نهایی شروع می شود .در این مرحله ،واکنش دنتال پالپ نسبت به مرحله قبل به ویژه در مرکز پالپ افزایش فاحشی را نشان داد و ماتریکس خارج سلولی سرشار از تناسین مشاهده گردید (شکل ۳) اما بر خلاف مرحله قبلی در ناحیه دنتا فولیکول هیچ رنگی ملاحظه نشد ولی استخوان آلوئویی احاطه کننده دندان همانند قبل کاملا رنگ گردید (شکل۳).با پیشرفت بیشتر روند تکامل و تمایز ادنتوبلاستها در روز نوزدهم جنینی در مرحله **Late Bell Stage** بر شدت رنگ پذیری تناسین در محیط پالپ افزوده شد اما در ادنتوبلاستهای تمایز یافته هیچ رنگی مشاهده نگردید(شکل ٤). در این مرحله ،در سایر اجزای دندان مانند دنتال فولیکول ،اپی تلیوم مینایی داخلی و خارجی و نیز رتیکولوم ستاره ای هیچ رنگی دیده نشد (شکل ٤).

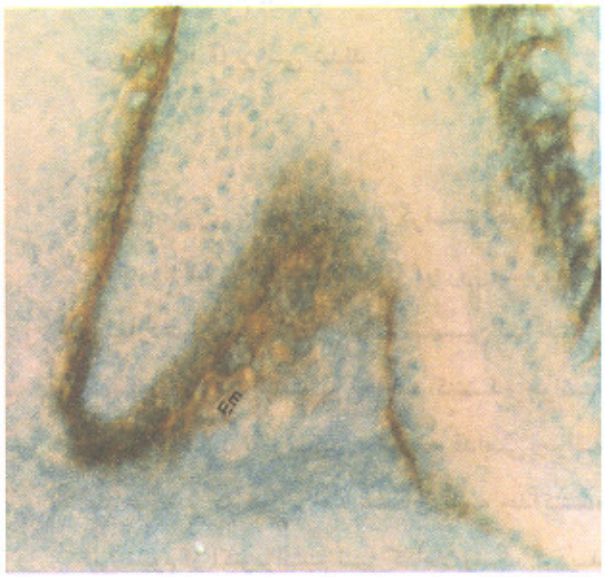

شکل ۱– واکنش به تناسین در مرحله جوانه دندانی نشان داده شده است . غشای پایه تیغه میانی (⇐) و اکتومزانشیم (Em) به ویژه درقسمت قدامی جوانه ,واکنش نشان داده است (200. AT)

شکل ۳– واکنش به تناسین در مرحله زنگوله ای نشان داده شده است . بیان تناسین در ناحیه پالپ (p) به ویژه در مرکز شدید است (200. AT).

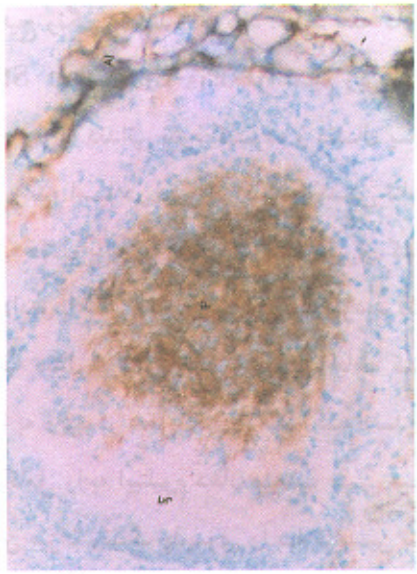

شکل۲– واکنش به تناسین در مرحله کلاهکی نشانگر کاهش در ناحیه پالپ (p) و افزایش آن در ناحیه تیغه (⇐) و دنتال فولیکول (DF) است (100. AT)

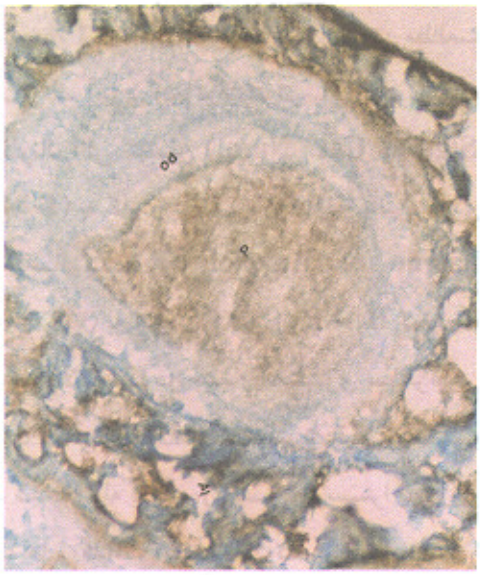

شکل٤– واکنش به تناسین در مرحله زنگوله ای , به هنگام تشکیل ادنتوبلاستها (Od) نشان داده شده است . در ادنتوبلاستها هیچ گونه رنگی مشاهده نمی گردد . به واکنش ماتریکس در استخوان آلوئولی (Al) توجه شود.(200. AT)

بحث

در این مطالعه ،نتایج ما حضور تناسین را در ناحیه پالپ دندان در سراسر مراحل تکاملی دندان نشان داد که می تواند دلیلی بر نقش فعال تناسین هم در مراحل اولیه مورفوژنز هم درمیان کنش های اپی تلیالی – مزانشیمی باشد .به علاوه مشاهده گردید که در زمان تکثیر سلولی در مرکز پالپ شدت واکنش بیشتر است اما در زمان تمایز ادنتوبالستهابر، شدت رنگ در محیط پالپ افزوده می شود که می تواند دلالت بر نقش تناسین در مراحل نهایی تمایز این سلولها باشد .گزارش های **Thesleff** و همکارانش در سال ۱۹۸۷ در جنین **Rat** نیز موید این مطالب است که تناسین درکل مراحل تکامل دندان در پالپ حضور دارد اما آنها تفاوتی را در این مرکز و محیط پالپ گزارش نکردند(۲۳) . **Garbarsch** و همکارانش در سال ۱۹۹٤ نیز رنگ پذیری مشخص پالپ را در مراحل تکاملی دندان در جنین انسان گزارش کردند .آنها همچنین تناسین را در بین ادنتوبلاستها گزارش کرده و اظهار گزارش کرده و اظهار داشتند که ممکن است همراه با فیبرهای **Von Korff** باشد(۲٤) .البته این در مطالعات ما مشاهده نشد و هیچ گونه رنگی در بین ادنتوبالستها وجود نداشت که شاید به خاطر اختلاف در گونه مورد مطالعه باشد .تناسین در ناحیه غشای پایه جدا کننده اپی تلیوم از اکتومزانشیم نیز مشهود بود .اگرچه به صوت یک خط مشخص چنانکه در رنگ آمیزی های هیستوشیمیایی خاص غشای پایه **P.A.S** مشاهده می گردد یک تراکم رنگی منطبق بر سطح تماس اپی تلیوم و اکتومزانشیم ظاهر شد .مطالعه های قبلی **Thesleff** و همکاران ۱۹۸۷ ،نیز وجود تناسین را در این ناحیه گزارش کرده اند (۲۳) . **Slavkin** ۱۹۹۱ نیز عنوان کرد که حضور تناسین به عنوان یک مولکول چسبندگی سویسترا (ماتریکس) به سلول (**GAMs**) در غشای پایه دنتال لامینا – در مراحل اولیه تکامل – امکان شرکت آن را در میان کنشهای اپی تلیالی – مزانشیمی فراهم می سازد (۳) . همچنین **Chiquet Ehissmann** و همکارانش در سال ۱۹۸٦ اظهار داشتند که حضور تناسین در غشای پایه می تواند تعیین کننده **Determinant** برای تشخیص جمعیتهای سلولی اکتومزانشیم (مشتق از سلولهای ستیغ عصبی) قبل از تشکیل پالپ و تمایز ادنتوبلاستها باشد (۲٤،۱۳). در مرحله **Cap** دنتال پاپیلا با شدت بسیار اندک به تناسین پاسخ داد .در این مرحله تغییرات مورفولوژیک سریع رخ می دهد که اگر چه تحت هدایت میان کنشهای اپی تلیالی – مزانشیمی صورت می گیرد و مزانشیم دنتال پاپیلا نقش مهمی را ایفا می کند (۲۵،۲) ،مطالعات مختلف از جمله **Thesleff** و همکاران **Slavkin** بر روی اجزای مختلف ماتریکس سلولی نشان داد که در این مرحله ،تجمع بقیه اجزای ماتریکس از قبیل فیبرونکتین و انواع کلاژن نیز کاهش چشمگیری می یابد (۲۳،۳). در این مرحله ،تنها سین دی کان که نوعی هپاران سولفات سطح سلول است در دنتال پاپیلا مشهود است (۲۲،۸) که این خود می تواند بدین دلیل باشد که تغییرات مورفولوژیک شدید این مرحله باعث فعالیت اندک سلولی جهت رسوب اجزای ماتریکس می گردد (۲۳،۸) .البته در همین مرحله مشاهده گردید که تناسین در مزانشیم اطراف تیغه اپی تلیال دندان که دندان را به اپی تلیوم دهان مرتبط می سازد ،فراوان

است و بنابر اظهارات **Thesleff** و همکاران (۱) به نظر می رسد این موضوع با برانگیخته شدن تکثیر سلولهای اپی تلیالی در این ناحیه مرتبط باشد .در مرحله **Bell** (زنگوله ای) رنگ پذیری پالپ نسبت به تناسین ابتدا در مرکز پالپ و در مرحله پیشرفته تر در محیط پالپ افزایش چشمگیری را نشان داد . **Thesleff** و همکاران (۱) نیز حضور تناتسین را در این مرحله تایید کرده و گزارش کردند که تجمع تناسین در پالپ در دندان نوزادان موش و حتی در دندانهای بیرون آمده در نوزادان **Rat** بیست روزه نیز وجود دارد (۲۳) .بر اساس مطالعات **Chiquet Ehrismann** و همکاران ،تناسین به عنوان یک مولکول میتوژن شناخته شده است (۱۳) . **Faissner** نیز از آن به عنوان یک گلیکوپروتئین چند منظوره یاد کرد و گزارش داد که در روند رشد و ترمیم عصب می تواند نقش داشته باشد (۱۸) .اخیرا ،نیز **Mackie** و **murphy** گزارش کردند که تناسین در فرآیندهایی نظیر کندروژنز و استئوژنز در تمایز رده های سلولی مزانشیمی به سلولهای تشکیل دهنده بافت سخت شرکت دارد (۲۰) . بنابراین ،با توجه به توزیع زمانی – مکانی محدود و اختصاصی تناسین در بافتهای جنین و توموری (۲۵) و نیز در پالپ دندان می توان انتظار داشت که پس از ضایعات و ضربات وارده به دندان در صورت سالم ماندن پالپ ،فراوانی تناسین در آن با حفظ ظرفیت تمایز سلولهای آن به آدنتوبلاستها جهت تشکیل و یا ترمیم عاج مرتبط باشد .از این رو ،پیشنهاد می گردد در مطالعات بعدی جایگاه تناسین در این فرآیند مورد توجه محققان قرار گیرد.

References:

1- Thesleff I, Vaahtokari A, Vainio S, Jowett A. Mulecular mechanisms of cell and tissue interactions during early tooth divelopment. J Anat Rec. 1996;254:151-161.
2- Thesleff I, Partenen A M, Vainios. Epithelial-mesenchymal interactions in tooth morphogenesis :The role of extracellular matrix ,growth factor ,and cell surface receptors. J Craniofac Genet Dev Biol. 1991; 11:229-237.
3- Slavkin H. Mulecular determinants during dental mophogenesis and Cytodifferentitation; A Review. J Craniofac Genet Dev Biol. 1991;229-237.
4- Gilbert SF. Developmental Biology. 5th ed. Sinauer Associates Inc, Inc, PP, 682,683.
5- Casasco., A., (1996); Application of immunocytochmistry for detection of. Proliferating cell 3-Population during tooth developough Anat. Rec. 245:162-173.
6- Chiquet Chick myotendinous antigene, II.A novel extracellular Glycoprotein complex coonsisting of large disulfild – linked subunits. J Cell Biol. 1984;9:1037-1046.
7- Chiquet M, Fambrough M; Chick myotendinous aningen I. A:monoclonal antibady as a marker for tendon and muscle morghogenesia. J Cell Biol. 1984;98:1926-1936.
8- Grumet, M., HP, and I, J, Iglesias (1984);A six – armed oliomer isolated from cell surface fibronctin prepartions, Nature, 311:267-269.
9- Grumet,M., Hoffman, S, mCrossin , K,L, and G, M, Edelman (1985) ;Cytotactin, an extracelluar matrix Protein of neural and nonneural tissuse that mediates glia neruron interaction. Proc, Natl. Acad Sci USA 82:8075-8079(Abs).
10-Chiquet – Ehrissmann, R., (1995); Tenascins, a Growing Familyof extracellular matrix protiens, Experentia, 51:853-862.
11-Chiquet – Ehrismann, R, (1990); What Distinguishes tenascins from filbronectin? FASEB,J,4:2598-2604.
12-Erickson, A, (1989); Tenascin: an extracellular matric protein prominent in sprcialized embryonic tissues and tumors Anna .Rev. Cell. Biol. 5:71-92.

13-Chiquet-Ehrismann, R., Mackie, E,J., Pearson, C.A., and T. Sakaura (1986); Tenasin an extracellular martix Protein involved in tissue interactions during fetal development and oncogenesis. Cell. 47:131-139.

14-Macki, E.J, Tucker, R,P., halfter, W.,Chiquet and H.H.Epperlein (1988)., The distribution of tenascin concin concide With pathways of neural crest cell migration, Dev, 102:237-250.

15-Jankola, I., L,Lovonen, I., Nordling, S., Smitten, K., and I. Virtanen (1998)., Expression of tenascin – C in intraductal carcinma of human breast: relationship to invasion, Eur, J,. Cancer, 541:1686-92.

16-Kusagawa, H. onoda, K,Namikawa, S., Yada, Okada, A., Yoshiba, and aT. Saladura (1998), Expression. 77:98-102.

17-Lukinmaa, P,L., Allemanni., Waltimo, J,l., Zardi (1996)., Immunoreactivity tenascin – cindentin matrix in dentinogenesis imprefent associated With osteogensis I,pperfecta. J. Dent. Res. 75:276-281.

18-Faissner, A., (1997); The tenasin gene family in axon growth and guidance. Cell Tissue Res. 290:311-341.

19-Julian, J., Chiquet – Ehrismann, R. Erickson, H,P, and Carson (1994);Is induced at implantation sties in the mouse and interfres With eprthelial Cell adhesion. Dev. 120:661-671.

20-Mackie, Ej, and Murphy , LI., (1998), The role of tenascin – c and related glycoproteins in early Choondrogenesis. Micrrosc, Res, Lach 45:102-110 Abs.1ssn:1059-910x.

21-Mackie, E,J., Thesleff, I., and R, Chiquet – Ehrismann (1987)., Tenascin is associtate with chondrogenesis and osteoginic diferentiation in vivo and promotes chondrogenesis in viteo. J. Cell. Biol. 105:2569-2576.

22-Tijssin, P., (1986); Practice and Theory of enzyme immunossayas.(Laboratory techniques in biochmistry and mulecular biology; V.15)ed: elsevier chapter 17.

23-Tesleff. I., Mackie, E., Vainio, S. and R. Chiqet Ehrismann (1987)., Change in The Distribution of tenascin during tooth developments , Dev, 101:269-289.

24-Chiquet – E hrismann, R, Hagios , C., K. Matsomoto (1994); The tenascin gene family. Perspectives on developmental Neurbiology,2:3-7.

25-Rosal , J., (1996); Ackerman 's surgical Pathology. 8th ed Mosby,P:44.