بررسی نتایج روش های درمانی در نقص مادرزادی دیواره قدامی شکم در مراجعه کنندگان به مرکز پزشکی درمانی بیمارستان حضرت علی اصغر (ع) تهران ، سال های ۷۸-۱۳۶۹

دکتر محمد جوانمردی [۱]

خلاصه

سابقه و هدف : با توجه به شیوع نقص مادرزادی دیواره قدامی شکم و روند رو به افزایش آن و گزارش های متفاوت از نتایج درمان در این نوزادان و عدم اطلاع نتایج در ایران ، این تحقیق بر روی مراجعه کنندگان به مرکز حضرت علی اصغر (ع) در سالهای ۷۸-۱۳۶۹ انجام گرفت.

مواد و روشها: تحقیق به روش مطالعه داده های موجود انجام و پرونده نوزادان از بایگانی خارج و خصوصیات فردی نوزادان ، نوع بیماری ، بیماری های همراه ، سن و مدت بستری ، نوع روش درمان و نتایج آن ، استخراج و با آمار توصیفی ارایه گردید.

یافته ها: طی مدت مورد بررسی ۳۰ نوزاد (۱۸ نفر پسر و ۱۲ نفر دختر) مورد بررسی قرار گرفتند ، ۲۳ نفر امفالوسل و ۷ نفر گاستروشیزیس بودند. ۶۰ درصد نوازدان مرگ و میر و ۴۰ درصد درمان موفقیت آمیز داشتند و موفقیت درمان در بیماری امفالوسل ۶۹/۶ درصد و در گاستروشیزیس ۲۸/۶ درصد بود ($P<0/06$). ۳ بیمار تحت درمان در شهرستان ها فوت نمودند.

نتیجه گیری و توصیه ها: مرگ و میر ناشی از این بیماری در حد وسط ارقام ارایه شده خارجی است و نتیجه درمان نوزادان امفالوسل از گاستروشیزیس. تحقیق برای درمان انتخابی در هر دو نوع بیماری را توصیه می نماید. با توجه به میزان موفقیت نازل در گاستروشیزیس بررسی تاثیر تغذیه روی نتایج درمان را نیز با تاکید توصیه می نماید.

واژگان کلیدی : نقص مادرزادی دیواره قدامی شکمی ، امفالوسل ، گاستروشیزیس

۱- دانشگاه علوم پزشکی کاشان – گروه جراحی عمومی

مقدمه:

در نقص مادرزادی دیواره قدامی شکم با Congenital Andominal Defeet دو بیماری امفالوسل (Emphalocele) و گاستروشزیس (Gastroshisis) مطرح می شود. امفالوسل (Emphalocele) ۲ مرحله در حین رشد ناف اثر دارد:

۱- مزودرم به طرف خط وسط مهاجرت می کند تا عضلات دیواره شکم را تشکیل دهد که در نهایت جایگزین ساک آمینوتیک می شود.

۲- در زمان رشد ،Mid gut با رشد سریع خود باعث فتقی شدن به داخل ساک آمینوتیک در طناب نافی می شود که بعدا به داخل شکم برگشت می کند. این برگشت تا هفته ۱۳ حاملگی باید کامل شود. نارسایی و شکست مهاجرت مزودرم منجر به نقص با یک قاعده وسیع می گردد و جدار قدامی شکم با یک ساک از احشا و کبد پوشیده می شود.

اگر نقص مزدورم به طرف بالا وسعت یابد (Cranially) نقص دیافراگم و جناق سینه و پریکارد وجود دارد که با بیماری مادرزادی قلب و دیورتیکول بطن چپ همراه است و بیماری کانترل Pentad of Cantrell نامیده می شود. وسعت نقص به طرف پایین Caudalهمراه با درجاتی از Extroversion مثانه و فیسور مثانه و روده می شود. وسعت نقص یا کوچک است که قطر کمتر از پنج سانتی متر دارد که ترمیم به راحتی انجام می گیرد و یا وسیع است که تمام کبد را در برمی گیرد که دراین صورت درمان جراحی با اشکال مواجه است.

بیماری قبل ازتولد قابل تشخیص است. سونوگرافی و بالا بودن آلفافتوپروتئین مادر به تشخیص کمک می کنند. شیوع امفالوسل و گاستروشزیس با هم یک در ۲۰۰۰ نوزاد زنده در آمریکا گزارش شده است. امفالوسل در پسرها بیشتر دیده می شود .

بیماری گاستروشزیس نقصی است که در طرف راست ناف دیده می شود و احشا شکمی از این سوراخ خارج می شوند کبد کمتر از این محل خارج می گردد و به این علت حجم حفره شکمی بزرگتر از حجم شکم در امفالوسل است . گاستروشزیس در مادران با سن کمتر و در نوزادان نارس بیشتر دیده می شود. شیوع این بیماری در هردو جنس به طور مساوی است. درمان نقص مادرزادی شکم به دو شکل جراحی وغیرجراحی (درمان نگهدارنده) که بلافاصله بعد از تولد باید شروع شود. عدم درمان صحیح با عوارض و مرگ و میر بالایی همراه است . درمان جراحی به دو شکل : ۱- ترمیم اولیه بدون استفاده از پروتز ۲- ترمیم مرحله با استفاده از پروتز است.

اولین قدم برای کاهش عوارض ، اطلاع از نتایج درمان این بیماری است ، زیرا نتیجه درمان را از ۹ درصد تا ٦٦ درصد متفاوت گزارش کرده اند و نیز موجود بیماری های همراه متفاوت می باشد و چون در کشور ما گزارشی از نتایج درمان این بیماری وجود ندارد و یا این که لااقل منتشر نشده است بنابراینؤ به منظور تعیین نتایج درمان بیماری، این تحقیق بر روی مراجعه کنندگان به بیمارستان حضرت علی اصغر (ع) در سال های ۷۸-۱۳٦۹ صورت پذیرفت.

مواد و روشها

تحقیق به روش مطالعه داده های موجود (Exiting Data Study) صورت پذیرفت.

پرونده کلیه نوزادانی که با تشخیص نقص مادرزادی دیواره قدامی شکم بستری شده بودندو تحت درمان قرار گرفتند از بایگانی خاج و مورد مطالعه قرار گرفت .

خصوصیات ، سن و جنس مبتلایان ، نوع بیماری (امفالوسل و گاستروشزیس) ، زمان بستری ، مدت بستری ، بیماری های همراه ، نوع درمان و پیش آگاهی روش درمان از پرونده بیماران استخراج و به یک فرم اطلاعاتی ثبت گردید.

داده های فرم اطلاعاتی طبقه بندی ، استخراج و با آمار توصیفی ارایه و نقش نوع بیماری با پیش آگهی درمان با آزمون دقیق فیشر مورد قضاوت آماری قرار گرفت.

یافته ها

طی مدت مورد بررسی،۳۰ نوزاد واجد شرایط وجود داشتند که ۱۸ مرد (۶۰درصد) و ۱۲ زن (۴۰درصد) بودند. در جدول (۱) توزیع بیماران بر حسب نوع بیماری و به تفکیک جنس ارایه گردیده ونشان می دهد که نوع بیماری گاستروشزیس درزنان برابر پسران بود.

جدول۱- توزیع نوزادان مبتلا به نقص مادرزادی دیواره قدامی شکم بر حسب نوع بیماری و به تفکیک جنس

نوع بیماری / جنس	امفالوسل	گاستروشزیس	جمع
پسر	۱۵ (۸۳/۳)	۳ (۱۶/۷)	۱۸
دختر	۸ (۶۶/۷)	۴ (۳۳/۳)	۱۲
جمع	۲۳ (۷۶/۷)	۷ (۲۳/۳)	۳۰

سن زمان بستری از یک ساعت تا ۲۳ روزه بود. ۲ نوزاد مبتلا به امفالوسل نارس با وزن یک کیلوگرم که هر دو نوزاد پسربودند بقیه نوزادان فول ترم بودند. وزن زمان بستری شدن از یک کیلوگرم تا ۴/۴۰۰ کیلوگرم متفاوت بود. مدت بستری از ۶ تا ۳۵ روز طول کشید. این موارد بیماری در طول حاملگی های اول تا چهارم بروز نموده است.

بیماریهای همراه با بیماری نقص مادرزادی جدار شکم به تفکیک نوع بیماری در جدول (۲) ارایه گردید ونشان می دهد دو بیماری سندرم دوره کوتاه و مالروتاسیون در مبتلایان به گاستروشزیس وجود داشته اما در مبتلایان به امفالوسل مشاهده نگردید. در ضمن هیچ کدام از بیماری های همراه امفالوسل در گاستروشزیس وجود نداشت.

جدول۲- توزیع فراوانی بیماریهای همراه بر حسب نوع بیماری و درمان همزمان

نوع بیماری	امفالوسل(n=۲۳)	گاستروشزیس (n=۷)	درمان همزمان
دیورتیکول مکل	۲	۰	-
بیماری قلبی	۲	۰	-
آترزی کولون	۱	۰	+
مکونیوم ایلئوس	۱	۰	+
اسپنا بیفیدا	۱	۰	-
آترزی ایلئوم	۱	۰	+
سندرم روده کوتاه	۰	۰	-
مالروتاسیون	۰	۱	+
نداشتن انگشت شصت دست چپ	۱	۲	-
جمع	۹ (۳۹/۱)	۳ (۴۲)	+

یک نوزادی که مبتلا به دیورتیکول مکل و همراه با آنترزی کولن ونوعی بیماری امفالوسل بود برداشتن یک دیورتیکول مکل و آناستوموز ایلئویک در این نوزاد انجام گرفت که پس از ۱۸ روز بستری فوت نمود. در یک نوزاد مبتلا به ایلئوس مکونیوم که نیاز به جراحی پیدا نمود

برداشتن ایلئوم ترمینال انجام گرفت که پس از ۲۰ روز دچار انسداد روده شد که تحت عمل قرار گرفت (آزاد کردن و چسبندگی) و سپس با حال عمومی خوب مرخص گردید.

رزکسیون ایلئوم و آناستوموز در نوزاد مبتلا به آترزی ایلئوم در زمان اولیه امفالوسل انجام شد. در مورد بیمار مبتلا به مالروتاسیون همراه گاستروشزیس گزارشی از درمان همزمان وجود نداشت.

نتایج درمان : بیماران بر حسب نوع بیماری و روش درمان و نتیجه آن در جدول (۳) ارایه گردیده و نشان می دهد که ۱۸ نوزاد (۶۰درصد) با جراحی و بدون پروتز و۶ نفر (۲۰ درصد) با جراحی با پروتز ، ۶ نفر با جراحی مشخص شهرستان ها ، بدون درمان و یا درمان بدون جراحی ،تحت درمان قرار گرفتند. از ۳ بیمار مبتلا به گاستروشزیس که در شهرستان تحت معالجه قرار گرفتند همگی فوت نمودند

جدول۳- توزیع نوزادان مبتلا به نقص مادرزادی جدار شکم بر حسب نوع بیماری و به تفکیک روش درمان

نوع بیماری / روش درمان / نتیجه درمان		ترخیص سالم	فوت	جمع
امفالوسل	جراحی بدون پروتز	۱۳	۳	۱۶
	جراحی با پروتز	۳	۱	٤
	درمان غیر جراحی	-	۱	۱
	بدون درمان	-	۲	۲
	جمع	۱۶ (۶۹/۶)	۷ (۳۰/٤)	۲۳
گاستروشزیس	جراحی در شهرستان	-	۳	۳
	جراحی باترمیم اولیه باپروتز	-	۲	۲
	جراحی باترمیماولیه بدون پروتز	۲	-	۲
	جمع	۲ (۲۸/۶)	۵ (۷۱/٤)	۷
جمع کل	-	۱۸ (۶۰)	۱۲ (٤۰)	۳۰

در نمودار (۱) توزیع بیماران برحسب نتیجه درمان و به تفکیک نوع بیماری ارایه گردیده و نشان می دهد که در امفالوسل ۳۰/٤ درصد و در گاستروشزیس میزان ۷۱/٤ درصد مرگ و میر وجود داشت. آزمون دقیق فیشر نشان داد که این اختلاف به لحاظ آماری معنی دار است ($P<۰/۰۶$).

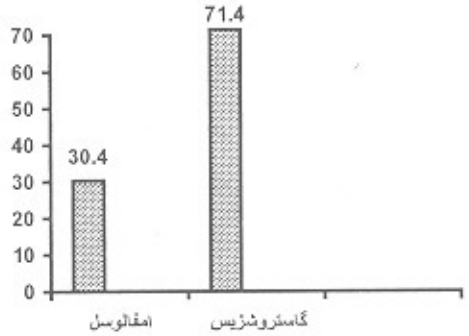

عوارض درمان : عوارض درمان جراحی در جدول (٤) بر حسب نوع بیماری امفالوسل وگاستروشزیس ارایه گردیده و نشان می دهد که حدود ۲۰ درصد عوارض پس از عمل در امفالوسل و ٤۰ درصد عوارض پس از عمل در گاستروشزیس است و مشاهده گردیده که **sepsis** و **DIC** از عوارض درمان هر دو بیماری است. در حالی که بقیه عوارض به طرز مشترک دیده نمی شود. آبسه جدار و فتق شکمی در ترمیم با پروتز مشاهده گردید که هر دو عارضه مذکور بعد از ترمیم امفالوسل پیدا شد.

جدول۴- توزیع فراوانی عوارض بعد از عمل بر حسب نوع بیماری

نوع بیماری / عوارض	امفالوسل	گاستروشزیس
انسداد روده	۱	۰
گانگرن روده	۰	۱
چسبندگی روده	۱	۰
آبسه جدار	۱	۰
عرض و نشتال	۱	۰
سپسیس+DIC	۱	۲

بحث

تحقیق نشان داد که ٦٠ درصد نوزادان مبتلا به نقص مادرزادی جدار قدامی شکم موفقیت درمانی و ٤٠ درصد مرگ و میر و به عبارت دیگر درمان ناموفق داشتند که در بیماران امفالوسل میزان موفقیت ۷۰ درصد و در گاستروشزیس ۲۹ درصد بود. مرگ و میر در گاستروشزیس در این مطالعه ۳۰ درصد و در آمارهای آمریکا از ۹ درصد تا ۳۱ درصد متفاوت است(۱). در نوزادان مورد مطالعه ما بیشترین علت مرگ و میر در نوزادانی دیده شد که عمل جراحی اولیه در مراکزی انجام گرفته بود ک احتمالا شرایط مناسبی برای این عمل نداشتند. علت دیگر می تواند مربوط به عدم تشخیص زودرس در زمان قبل ازتولد باشد که در هیچ کدام از نوازدان ما تشخیص زمان حاملگی داده نشده بود و یا حداقل گزارش در پرونده بیماران حاکی از تشخیص قبل از تولد وجود نداشت. علت دیگر مرگ و میر مربوط نارس بودن و همچنین بیماری های متعدد همراه می باشد که اغلب دستگاه گوارش مبتلا بوده است. عدم وجود بخش مراقبت ویژه نوزادان یا NICU که از نیاز حتمی بعد از عمل جراحی برای این نوزادان است عامل دیگر است. بستن جدار شکم در مواردی که فشار داخل معده بیش از ۲۰ میلی متر جیوه باشد نوزاد را دچار سندرم افزایش فشار داخل شکمی و مشکلات تنفسی و دنبال آن مرگ اتفاق می افتد (۱). عفونت کاندیدیا از مواردی است که به مرگ و میر کمک می کند (۱).

در تحقیق ما ٦٧ درصد نوزدان مبتلا به امفالوسل و ۳۳ درصد مبتلا به گاستروشزیس بودند. بیماری های همراه در امفالوسل ۳۹ درصد و در گاستروشزیس ٤٢ درصد بودکه احتمالا وجود بیماری های همراه خود عامل مهم مرگ و میر نوزادان مورد مطالعه ما می باشد.

ناهنجاریهای کروموزومی در ۳۸-۱۰ درصد موارد با امفالوسل دیده می شود که شایع ترین آنها تری زومی اتوزومال ۱۳، ۱۵، ۱۸ و ۲۱ می باشد(۷) که باید به این نکته نیز توجه داشت که دربیماران ما گزارش نشده بود. به طور کلی، درحال حاضر با توجه به بهبود روشهای تشخیص قبل از تولد مرگ و میز رو به کاهش است(۲،۱۵).

روشهای درمانی غیر جراحی یا نگهدارنده در حال حاضر جایگاهی ندارند و در مواردی نادر که نوزاد به دلیل بیماری قلبی تنفسی نتواند تحت بیهوشی قرار گیرد به کار می رود. در مطالعه ما فقط یک نوزاد درمان غیر جراحی شد که فوت نمود.

در سال ۱۹۹۸ روش DECRO یا (Delyed (External Compression Omphalocele Of an در امفالوسل های بزرگ به کار گرفته شد که یک روش غیر جراحی در مراحل اولیه است و سپس عمل جراحی نیاز می باشد ولی تعداد (٦نفر) بیماران برای قضاوت کم هستند (۳،۱۲). روشهای دیگر در امفالوسل بزرگ گذاشتن Silon-Chimmy روی ساک سالم و به تدریج جا رفتن احشا است (٤،۱۰،۱۲).

مطالعات دیگری برای درمان امفالوسل های بزرگ در حال حاضر به عمل آمده است که به جای استفاده از پروتز به علت شانس عفونت و مرگ و میر و عوارض ، درمان نگهدارنده با مرکورکروم و بتادین را به کار گرفته اند و نتایج خوبی گزارش نموده اند (۸،۵).

تحقیق نشان داد که میزان موفقیت در درمان گاستروشزیس حدود ۲۹ درصد بود و تا به حال گزارش وجود ندارد که در این کشور بعد از

ترمیم گاستروشزیس آیا نوزاد از شیر مـادر تغذیـه شده یا خیر؟. احتمالا تغذیه با شـیر مـادر ممکـن است نتیجه درمان را بهتر کند (٦،١٣،١٤).

پیشنهاد می شود که در تحقیقـات بعـدی بررسـی تغذیه شیر مادر بعـد از عمـل جراحـی در نقـص مادرزادی دیواره قدامی شکم انجام گیرد.

References:

1. Defect of the Abdomanal wall Donal R. Cooney. Text book of Pediatric Surgery. James A. o, Neill ,1998:1042-1069.
2. Changing Profile of Abdominal wall Defects in Japan. Sachiyo Suita. Tokyo. Journal of pediatric Surgery, 2000; 35.(1):66-72.
3. Delayed External Comprssion Reduxtion of an omphalocete: Mark F. Brown and Lnan Wright shreveport. Lovisiana.
4. Nonoperative Initial Management Vetsus Silon Chimeny for Treatment of Giant Omphalocele. Jed G. Nuchtern. Richard Bayter and Edwin Seattle Washgton. Journal of Pediatric Surgery, 1995;30(6):771-776.
5. The Management of Exmphalos Ashish Wakhlu and Wakhlu. Luchnow, India and Liverpool, England Journal of Pediatric, 2000; 35:73-76.
6. Necrotizing Enterocolitis After Gastroshisis Reoaer: Aperventable Compgication. S. Jayanthi, P.Seymour, J.W.L. Puntis, and M.D. Stringer Ledds. England. Journal of Pediatric Surgery, 1998;33 (5):705-707.
7. Omphalocele and Gastroschisis:william P. Tunell, M.D. Pediatric Surgery second Edition. Ashcraf and Holder, 1993.
8. Verlende P, Zoltioe NL A. new surryicul approuch to exomphalos Br. J. Plast surg, 1990;43:241-243.
9. Adam As, Cobadly MT, Filzgeral RJ: Evaluation of consercative therapy for exomphalos. Surg Gymaecol obstet,1991; 72: 394-396.
10. Molemaar JC, Tibboel D: Gastroschisis and omphulocele world surg, 1993;17: 337-341.
11. Delorimier AA, Adzeck, Harrison MR: Ammiom imversion in the Treatment of giant omphalucele. JG. Ped. Surg,1991;26:804-807.
12. Nuchtern JG. Baxter R. Hatch EI: Nomoperutive initial management version silom Chimmey for treatment of giant omphulcele. J. Ped. Surg,1995;30: 771-776.
13. Williams AF: Human milk and the pretern baby. Br. Med. J,1993;306:1658-1659.
14. Lucas A, Cole TJ: Breust milk and neomutul nectotisiny entericilitis, Lancet,1990;336: 1519-1523.
15. Chitty L. Iskaros J: Congenital anterior abdominul wall defects. BMJ,1996; 313:891-892.