بررسی رابطه ضخامت غضروف مفصلی سرفمورانسان با آستئوآرتریت

دکتر حسن حسنی [۱] ، دکتر ناصر سلسبیلی [۲]، دکتر احمد حسینی [۳]
دکتر حسین حسنی [۴]، دکترشمس شریعت تربقان [۵]

خلاصه

سابقه و هدف : با توجه به شیوع استئوآرتریت و عوارض شناخته شده آن و اهمیت شناخت اتیولوژی بیماری ونقش غضروف مفصلی با بروز بیماری و عدم مطالعه هیستوپاتولوژی غضروف مفصلی بر اساس درجه بندی پرتوشناسی ،این تحقیق به منظور تعیین رابطه ضخامت غضروف مفصلی با استئوآرتریت و درجه های آن بر روی مراجعه کنندگان به بیمارستان شهید مفتری وپزشکی قانونی تهران درسال ۱۳۷۸ انجام گرفت.

مواد و روشها: تحقیق به روش مورد – شاهدی در ۳۰ بیمار که به علت شکستگی گردن فمور و **Total hip arthroplsty** جراحی شده اند و ۵ نمونه از افراد سالم صورت پذیرفت. نمونه سر استخوان فمور انسان با فرمالین ۱۰ درصد ثابت شد. سپس نمونه ها موازی با فمور گردن فمور از بالا به پایین برش زده و به ٦ قطعه تقسیم گردید. از قطعات تهیه شده پرتونگاری به عمل آمد و بر اساس روش های **Jeffery** و **Meachim** به گروه طبیعی و درجه های ۱ تا ٤ پرتونگاری تقسیم بندی شد. پس از دکلسیفیکاسیون نمونه ها بر روی هر قطعه دو برش **Midcoronal** زده ، و پس از طی مراحل آب گیری ، بلوک گیری پارافینه مقطع زده شده مقاطع با روش **H&E** رنگ آمیزی ، و اندازه گیری ضخامت غضروف مفصلی با گراتیکول چشمی (شماره ۱۸) انجام پذیرفت و با **t-test** مورد قضاوت آماری قرار گرفت.

یافته ها: تحقیق روی نمونه سالم از جسد انسان و در گروه سنی ۲/۷± ۳٦/٤ و بر روی ۳۰ بیمار ، شامل ۲۰ بیمار که به علت شکستگی گردن فمور و ۱۰ بیمار که به علت استئوآرتریت تحت درمان جراحی قرار گرفته اند انجام شد. میزان ضخامت قسمتهای سر فمور مبتلایان به آستئوآرتریت کمتر از گروه شاهد بود. در قسمت جلو سر فمور بین گروه شاهد و گروههای مورد اختلاف معنی دار نبود. ضخامت غضروف مفصلی در قسمت میانی در گروه شاهد ۰/۵۵± ۲/۱۲ ولی در درجه سه ۰/۸۳± ۱/۵۲ بود ($P<0/05$). ضخامت غضروف در قسمت عقبی در گروه شاهد ۰/٤۲± ۱/٤۷ و برای درجه ۳ برابر ۰/۸۱± ۰/٦٦ بود ($P<0/01$).

نتیجه گیری و توصیه ها: ضخامت غضروف مفصلی در مبتلایان به آستئوآرتریت کمتر از افراد سالم می باشد به ویژه در بخشهای بالایی و عقبی سرفمور. تحقیق برای تعیین قدرت یافته های پرتوشناسی در تشخیص تغییرات ضخامت غضروف مفصلی بر اساس هیستولوژی و نیز استفاده از وسایل کمکی برای کاهش فشار در قسمت های بالایی و عقبی سرفمورتوصیه می گردد.

واژگان کلیدی : استئوآرتریت ، ضخامت غضروف مفصلی ، سرفمور ، رادیوگرافی مفصل

۱–دانشگاه علوم پزشکی کاشان – گروه آناتومی
۲– دانشگاه علوم پزشکی تهران – دانشکده علوم توانبخشی
۳– دانشگاه علوم پزشکی شهید بهشتی – گروه آناتومی
٤– دانشگاه علوم پزشکی ایران – گروه قلب و عروق
۵– دانشگاه علوم پزشکی تهران – گروه پاتولوژی

مقدمه:

استئوآرتریت بیماری دژنراتیو مفصلی و پیشرونده به طورنسبی شایعی است که بر خلاف نام آن، بیماری التهابی نیست و در حقیقت به علت انهدام تدریجی مفصل در اثر عوامل مختلف به وجود می آید. مفاصلی که فشار زیادتری را تحمل می کنند (مانند مفصل HIP) بیشتر در معرض ابتلا به این بیماری هستند (۱). عللی که باعث پیدایش این بیماری می شوند عبارتند از : استئوکندریت متلاشی شونده ، خون ریزیهای مکرر درون مفصل، بیماریهای التهابی مثل آرتریت روماتوئید ، و بیماری سوخت و سازی مثل نقرس و غیره ، که مهمترین علل در پیدایش اختلال در غضروف مفصلی می باشد. همچنین بیماریهایی که باعث تخریب استخوان زیر غضروف شده نیز می توانند در انهدام تدریجی غضرف مفصلی نقش داشته باشند. مثل نکروز استخوان دربیماری Ciasson ، کم خونی با سلول داسی شکل و تجویز داروهای کورتیکواستروید متعاقب پیوند کلیه و قلب . علاوه بر این موارد، عوامل دیگر نیز در ایجاد این بیماری نقش داشته که شناخته نشده و به آنها عوامل Idiopathic می گویند(۲،۳).

این بیماری باعث ایجادتغییرات در مفصل می شود که این تغییرات از درجه خفیف تا شدید آن به صورت کاهش فضای مفصلی ، ایجاد استئوفیت ، تشکیل Cyst ، اسکلروزه شدن استخوان زیر غضروف و تخریب کامل عضروف مفصلی می باشد (۴،۵،۶).

در ابتدای ابتلا به استئوآرتریت تغییرات خفیفی در غضروف مفصلی به وجود می آید در صورتی که بیمار هیچ گونه علایم بالینی ندارد (۷،۸). با پیشرفت این بیماری از ضخامت غضروف مفصلی نیز کاسته شده به حدی که در موارد پیشرفته آن ، غضروف مفصلی به طورکلی ناپدید شود (۹).

با توجه به مطالعات به عمل آمده مشخص می گردد که استئوآرتریت باعث کاهش ضخامت غضروف مفصلی می شود ولی مقایسه این بین این تغییرات و آنچه در تصاویر پرتوشناسی در کلینیک دیده می شود انجام نگرفته است.

در همین رابطه مطالعه حاضر به گونه ای طرح گردید که تغییرات ضخامت غضروف مفصلی در قسمتهای مختلف سرفمور را به روش هسیتوپاتولوژی و با درجه بندی پرتوشناسی مقایسه نموده تا درجه معنی داری آنها را از نظر آماری بررسی نماید. از این رو، به منظور تعیین رابطه ضخامت غضروف مفصلی با استئوآرتریت، این تحقیق بر روی مراجعه کنندگان به بیمارستان شهید معیری و پزشکی قانونی در سال ۱۳۷۸ انجام شد.

مواد و روشها

تحقیق به روش موردی – شاهدی انجام گرفت. در گروه مورد ۳۰ بیمار که به علت شکستگی گردن فمور و استئوآرتریت مفصل HIP با روش Total hip arthrophsty THA جراحی شدند و در گروه شاهد ۵ نمونه از جسد انسان مورد بررسی قرار گرفت .

نمونه های جمع آوری شده بلافاصله در فرمالین ۱۰ درصد قرار داده شد و پس از ۱۰ روز با اره عمودبر از بالا به پایین موازی با محور گردن فمور به قطعاتی به ضخات ۷ میلی متر برش زده شد. بدین ترتیب سراستخوان فمور به ٦ قطعه تقسیم گردید. این قطعات را بر روی Cassette پرتونگاری قرار داده و تصاویر Transsection

تهیه شد و بر اساس درجه بندی پرتوشناسی در مفصل HIP (٤،٥) به گروههای طبیعی و درجه های ۱ تا ٤ پرتوشناسی تقسیم شد.

این تغیرات از درجه ۱ تا ٤ به صورت کاهش فضای مفصلی ، ایجاد استئوفیت ،تشکیل Cyst و اسکلروزه شدن استخوان زیر غضروف می باشد.

برای مطالعه میکروسکوپی ، نمونه را با EDTA (Ethylen Diamin Tetraacetic Acid) دکلسیفیه نموده و پس از اندازه گیری محیط هر قطعه با فاصله مساوی بر روی هر قطعه دو برش Midcoronal زده شد. بنابراین ، هر قطعه به سه بخش جلویی، وسطی و عقبی تقسیم شده است. پس از Processing برشهایی به ضخامت ٥ میکرون تهیه و به ازای هر ۲۰۰ میکرومتر یک برش جهت مطالعه انتخاب و بر روی لام ثابت گردید و با روش H&E رنگ آمیزی شد. ضخامت غضروف مفصلی با استفاده از روشهای میکرومتری و گراتیکول چشمی و صفحات مدرج اندازه گیری شد. ضخامت غضروف مفصلی در ۳۰ ناحیه از هر سرفمور اندازه گیری و سپس میانگین در سه قسمت جلوی ، میانی و عقبی خلاصه گردید، و از t-test جهت بررسی آماری استفاده گردید. میانگین ضخامت غضروف مفصلی این قسمتهای جلویی ، میانی و عقبی در هر گروه و همچنین بین هر بخش از سر فمور در درجات مختلف پرتوشناسی باگروه طبیعی مقایسه شد.

یافته ها

تحقیق بر روی ۳۰ نمونه در گروه مورد و ٥ نمونه درگروه شاهد انجام گرفت .سن نمونه های گروه شاهد و مورد در جدول (۱) ارایه گردیده است.

جدول ۱- خصوصیات سن وجنس مبتلایان به استئوآرتریت و گروه شاهد آنها

خصوصیات / گروه	جنس		سن
	مرد	زن	
شاهد (n=٥)	٥	۰	٢٦/٤± ٢/٧
درجه ۱ (n=٢٠)	۱۱	۹	٦٧/٢± ۱۰/٥
درجه ۲ (n=٤)	۲	۲	٧٢± ٣/٥
درجه ۳ (n=٤)	۲	۲	٤٤/٣± ۱۳/۱
درجه ٤ (n=٢)	۱	۱	٥٤± ۱۱/٣

۳۰ بیمار گروه مورد شامل ۲۰ بیمار (٦٦/٧ درصد) که حدود دو سوم آنها را تشکیل می دهد به علت شکستگی گردن فمور و تعداد ۱۰ بیمار فقط با تشخیص بیماری استئوآرتریت مفصل HIP با روش THA جراحی شده اند. سر استخوان فمور بیمارانی که در درجه ٤ پرتوشناسی قرار گرفته اند، غضروف مفصلی آنها کاملا تخریب شده و به جای غضروف بافت همبند فیبرو سر استخوان فمور را پوشانده است. به همین دلیل عدد صفر برای این گروه در نظر گرفته شده است (شکل ۱).

شکل ۱- سر استخوان فمور انسان با درجه ۴ استئوآرتریت پس از بافت برداری و ثابت کردن در فرمالین ۱۰درصد

ضخامت غضروف مفصلی در گروههای مورد و شاهد به تفکیک قسمتهای مختلف سرفمور در جدول (۲) ارایه گردیده و نشان می دهد که در تمام موارد ضخامت غضروف مفصلی در گروه مورد کمتر از گروه شاهد بود.

ضخامت قسمت جلویی سرفمور در گروه طبیعی با درجه های ۱ و ۲ و ۳ پرتوشناسی تفاوتی نداشته ولی با درجه ٤ پرتوشناسی کاهش معنی داری نشان می دهد (P<۰/۰۵).

میانگین ضخامت غضروف مفصلی در قسمت میانی سرفمور در گروه طبیعی با درجه های ۱ و ۲ پرتوشناسی مشابه بوده ولی با درجه های ۳ و ٤ پرتوشناسی اختلاف معنی داری را نشان می دهد (P<۰/۰۵). ضخامت قسمت عقبی غضروف مفصلی سرفمور در گروه طبیعی با قسمت مشابه از درجات ۲ و پرتوشناسی تقریبا یکسان بوده ولی در درجات ۳ و ٤ پرتوشناسی کاهش یافته است که این اختلاف باارزش P<۰/۰۵معنی دارمی باشد.

مقادیر ضخامت غضروف مفصلی در قسمتهای جلویی ، میانی و عقبی سرفمور در مبتلایان به استئوآرتریت و گروه شاهد آنها

گروهها سرفمور	شاهد (n=٥)	مورد				
		درجه۱ (n=۲۰)	درجه۲ (n=٤)	درجه۳ (n=٤)	درجه٤ (n=۲)	جمع (n=۳۰)
قسمت جلویی	۱/٤۱± ۰/۳۹	۱/۳٥± ۰/۲۷	۱/۱۷± ۰/۳٥	۰/۸۲± ۰/۷۹	۰	۱/۱٦± ۰/۳۸
قسمت میانی	۲/۱۲± ۰/٥٥	۲/۰۳± ۰/٥۹	۱/۷٤± ۰/٤٦	۰/٥۲± ۰/۸۳	۰	۱/٦٥± ۰/٦۹
قسمت عقبی	۱/٤۷± ۰/٤۲	۱/٤٦± ۰/۳۰	۱/۱۷± ۰/۱۷	۰/٦٦± ۰/۸۱	۰	۱/۲۲± ۰/٤۲

میزان کاهش ضخامت غضروف مفصلی به تفکیک قسمتهای سرفمور و درجه های یماری استئوآرتریت در نمودار (۱) ارایه گردیده است ، و نشان می دهد که بیشترین درصدکاهش مربوز به قسمت بالایی عقبی سرفمور بوده است.

نمودار۱- توزیع ۳۰ بیمار مبتلا به استئوآرتریت و درجات ابتلا بر حسب درصد کاهش ضخامت غضروف مفصلی سرفمور

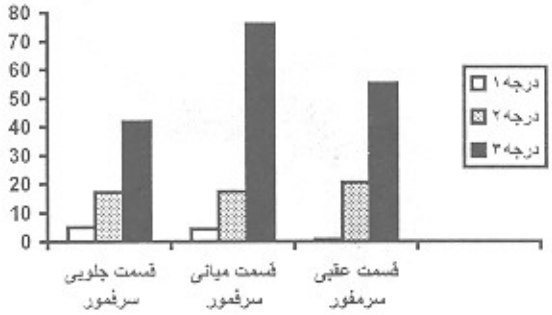

بحث

مطالعه حاضر نشان می دهد که میانگین ضخامت غضروف مفصلی سرفمور در مبتلایان به استئوآرتریت کمتر از گروه شاهد بوده که تاکیدی برنتایج **Stock well** در سال ۱۹۹۱ می باشد(۱).

در قسمت جلو سرفمور بین گروه شاهد و گروههای مورد ضخامت غضروف مفصلی کاهش یافته ولی این اختلاف معنی دار نیست. میزان ضخامت در قسمت میانی گروه شاهد ۰/٥٥± ۲/۱۲ ولی در درجه سه ۰/۸۳± ۰/٥۲ می باشد که این اختلاف با P<۰/۰٥ معنی دار می باشد. ضخامت عضروف مفصلی در قسمت عقبی در گروه شاهد ۰/٤۲± ۱/٤۷ و در درجه ۳ استئوآرتریت برابر ۰/۸۱± ۰/٦٦ بود که این اختلاف با معنی دار می باشد(p<۰/۰۱).

در وضعیت ایستاده طبیعی، ناحیه بزرگی از سطح مفصلی سرفمور از طرف جلو نمایان شده، و سطح مؤثر در انتقال وزن به ناحیه کوچکی از نمای عقبی بالایی سرفمور محدود می شود. در

سطح مؤثر در انتقال وزن به ناحیه کوچکی از نمای عقبی بالایی سرفمور محدود می شود. در طی راه رفتن بین استابولم و قسمت بالای سرفمور تماس بیشتری وجود دارد از این رو، استرسهای ناشی از تحمل وزن به ناحیه کوچکی از غضروف سرفمور اعمال شده ، و این عامل ممکن است زمینه ساز تغییرات دژنراتیو درمفصل HIP انسان باشد. اگر فرد به لحاظ شغل یا بقیه فعالیتهای بدنی مجبور باشد که غیر از وزنش ، وزن زیاد دیگری را بر مفاصل HIP اعمال می کند ، در این صورت سطح تماس در مفاصل HIP فقط به بخش بالایی سرفمور محدود نشده و تقریبا تمام نواحی سرفمور در انتقال نیرو مؤثر است (۱). تخریب غضروف مفصلی در ناحیه سطحی به صورت فیبریلاسیون و ایجاد شکافهای متعدد بوده و در ناحیه عمقی با از بین رفتن Tidemark غضروف مفصلی کلسیفیه می شود (۱۰).

همچنین با توجه به این مطالعه می توان گفت که افزایش وزن تاثیر مستقیمی بر روی غضروف مفصلی دارد که در ناحیه عقبی بالایی سرفمور بیشتر بوده و در واقع محل شروع تغییرات در بیماری استئوآرتریت می باشد (۱). بنابراین ، می توان برای جلوگیری یا به تعویق انداختن بیماریهای دژنراتیو این مفصل تغییر وزن را از این ناحیه به نواحی دیگر از سرفمور منتقل نمود یا از وسایل کمکی در جلوگیری از فشار نقطه ای استفاده کرد تا انتقال مستقیم وزن را به ناحیه عقبی و بالایی کاهش بدهد.

همچنین از بین ۲۰ بیمار گروه مورد فقط ۱۰ بیمار با تشخیص بیماری استئوآرتریت ، و بقیه که حدود دو سوم کل بیماران را تشکیل می دهد به علت شکستگی گردن فمور با روش THA جراحی شده اند. در این بیماران که به علت شکستگی گردن فمور جراحی شدند پس از بررسی تصاویر پرتونگاری AP قبل از عمل جراحی و همچنین تصاویر Ts پس از عمل جراحی مشخص شد که تغییرات مربوط به درجه۱ آستئوآرتریت را نشان داده اند. بنابراین شروع تغییرات دژنراتیو غضروف مفصلی در بیماری استئوآرتریت بدون تظاهرات بالینی می باشد. از این رو، در افراد مسن بهتر است تا علاوه بر بررسی مفصل HIP با تصاویر پرتونگاری AP از وسایل دقیقتر نظیر سی تی اسکن و یا MRI نیز استفاده شود تا در صورت شروع تغییرات دژنراتیو اقداماتی در جهت کاهش وزن یا استفاده از وسایل کمکی در جلوگیری از اعمال فشار بر روی ناحیه مبتلا استفاده شود.

تشکر و قدردانی

از زحمات پرسنل بخش جراحی بیمارستان شهید معیری و آزمایشگاه پاتولوژی جهاد دانشگاهی علوم پزشکی ایران تشکر و قدردانی می شود.

References

1- Srockwell RA. Cartilage Failure. in osteoartheitis: Relevance of normal structure and function. A Review. Clin Anat. 1991; 4: 161-191.
2- Collines DH. The pathology of ghe articular and spinal diseases. N Engl J Med 1949; 9:1335-1340.
3- Kar Vonen RL, Negedank WG, Teintge RA, Reed AH, Miller PR, factors affecting articular cartilage thickness in osteoarthritis and aging. J Rheum. 1994; 21 : 1310-1318.
4- Jefety AK. Osteophytes and the osteoarthritic femoral head. J Bone Joint Surg. 1975; S5B (2): 262-272.
5- Meachim G. whitehou SGH, pedley RB, Nichol FE, owen R. An Investigation of radiological, clinical and pathological correlations in osteoparthrosis of the hip. Clin Rad. 1980; 31:565-574.
6- Meachim G, Roberts C. Repair of the joint surface from subarticular tissue in the ravvit knee. J Anat. 1971;109:317-327.
7- Meachim G, Ghadiallg FN. Regressive changes in the superficial layer of human articular cartilage. Ann Rhium Dis. 1965; 24: 23-30.
8- Hein J. The development of joints. J Anat. 1947; 39:33-35.
9- Fox KM, Hochberg MC Severity of radiograph findings in hip ostioarthritis associaited with total hip arthroplasty. J Rheumatol. 1996; 23: 693-697.
10- Meachim G, Harkinge K, Williams DR. Methods for carrelating pathological and radiological findings in osteoarthrosis of the hip. J Rad. 1927; 45: 670-676.