گزارش دو مورد لنفوم هاچکین در یک خانواده به طور همزمان

دکتر عبدالحسین داود آبادی[۱] ، دکتر طاهره خامه چیان[۲] ، دکتر نادر ممتاز منش[۳] ، دکتر امیر حسین امامی[٤]

خلاصه:
بیماری هاچکین اختلالی است که به طور اساسی بافت های لنفوید بدن را مبتلا می کند. واز شایع ترین بد خیمی ها در بزرگسالان جوان می باشد. از آنجا که عامل عفونت در آن مطرح است و در برخورد یک مورد بررسی سایر اعضای خانواده ممکن است ضرورت داشته باشد. دو مورد بیمار مبتلا به هاچکین لنفوم در یک خواهر و برادر به طور همزمان در ماه های مهر وآبان سال ۱۳۷۸ در بیمارستان شهید بهشتی کاشان گزارش می گردد.
بیمار اول آقای ۱۸ ساله که به علت یک برآمدگی و درد جناغ سینه ، تنگی نفس وضعف و بی حالی و کاهش وزن وتعریق شبانه مراجعه نموده است در اقدامات تشخیصی هاچکین لنفوم گزارش شد. مورد دوم خانم ۱۲ ساله، خواهر نامبرده با ضعف وبیحالی ، کاهش وزن و تنگی نفس مراجعه کرده و در بیوپسی به عمل آمده تشخیص هاچکین لنفوما مسجل شد.
نتیجه گیری ها وتوصیه ها : احتمال منشا عفونی در لنفوم هاچکین مطرح بوده است و شواهد مستدلی در ارتباط با عوامل ارثی ، ژنتیکی و همچنین EBV (EPSTEIN BARRVIRUS) وجود دارد به علت همزمانی بیماری در خواهر وبرادری که در یک خانه زندگی می کردند، احتمال منشا عفونی بودن این بیماری بیشتر مورد توجه می باشد ، اقدامات مناسب در جهت به حداقل رساندن تماس ها وجلو گیری از سرایت صورت بگیرد.

واژگان کلیدی : لنفوم هاچکین تودولی اسکلروز ، درد جناغ سینه ، تنگی نفس ، کاهش وزن.

۱- دانشگاه علوم پزشکی کاشان گروه جراحی
۲- دانشگاه علوم پزشکی کاشان گروه پاتولوژی
۳- دانشگاه علوم پزشکی کاشان گروه اطفال
٤- دانشگاه علوم پزشکی کاشان گروه داخلی

مقدمه

بیماری هاچکین یکی از تومورهای بدخیم بافت لنفاوی است که از یک غده لنفاوی شروع شده وبه غدد لنفاوی آناتومیک مجاور گسترش می یابد. این بیماری مسئول ۰/۷ درصد تمام سرطانهای جدید در ایالات متحده است وسالیانه حدود ۷٤۰۰ مورد جدید را شامل می شود. بیماری هاچکین یکی از شایع ترین بد خیمی های بزرگسالان جوان است ومیانگین سن در هنگام تشخیص ۳۲سال است (۱).

به طور کلی در سه دوره سنی، ۱- کودکی زیر ۱٤ سال، ۲- بزرگسالان جوان بین ۱۵-۳٤ ، سال و ۳- بزرگسالان سن بین ۵۵-۷٤سال دیده می شود (۲)

در کشور های صنعتی مانند آمریکا اوج اول بیماری در اواسط تا اواخر دهه دوم زندگی واوج دوم آن بعد از ۵۰ سالگی رخ می دهد. در کشور های در حال توسعه اوج اول قبل از نوجوانی دیده می شود در این وضعیت که از ۵۰ سال پیش در مورد فلج اطفال نیز مشاهده می گردد، احتمال دخیل بودن یک عامل عفونی را برای هاچکین مطرح می کند.(۳) از آنجایی که احتمال دخالت عامل عفونی مطرح است ودر برخورد با یک مرد لنفوم هاچکین بررسی ابتلا سایر اعضا خانواده ممکن است ضروری باشد از این رو، اقدام به معرفی دو مورد خواهر وبرادر ۱۲و۱۸ ساله که دربخش جراحی بیمارستان بهشتی کاشان مورد عمل جراحی قرار گرفتند می شود.

معرفی بیمار اول :آقای ج ب ۱۸ ساله اهل یکی از توابع شهرستان کاشان شغل کشاورز که در مهر ۱۳۷۸به علت درد جناغ سینه، تنگی نفس، ضعف و بی حالی ، کاهش وزن از حدود چهار ماه قبل از بستری شدن مراجعه کرده، در معاینه حال عمومی بیمار خوب و علایم حیاتی در حد طبیعی بوده است. در معاینه سر وگردن وشکم طبیعی بودند ولی در معاینه قفسه صدری برآمدگی استرنوم به ابعاد ٤×۵ سانتی متر در یک سوم فوقانی در جناغ سینه قابل لمس و مشاهده بود، آدنوپاتی گردن و زیر بغل نداشت در آزمایشهای پاراکلینیک، هموگلوبین ۱۱/۱g/dl هماتوکریت ۳۳/۷ درصد، سرعت رسوب گلبولهای قرمز در ساعت اول ۲۲ mm/h، گلبولهای سفید خون = ٦٤۰۰ در میلی متر مکعب که ۷٦ درصد پلی ۲۰درصد، لنفوسیت ۹ درصد ائوزینوفیل، قند ناشتا ٦٦ میلی گرم در دسی لیتر و در عکس قفسه صدری و سی تی اسکن درگیری استخوان جناغ و توده مدیاستن وجود داشت که احتمال لنفوم برای بیمار محتمل بود از بیمار بیوپسی عمیق با رزکسیون استخوان استرنوم به عمل آمد و sclrosing nodular Hodgkin lymphoma مسجل شد و جهت ادامه درمان به انکولوژیست معرفی گردید . در بررسی سایر اعضای خانواده که به عمل آمد مشاهده گردید که خواهر کوچکش نیز مبتلا به همان علایم بالینی شده است که معرفی می شود .

معرفی بیمار دوم : خانم م ب ۱۲ ساله محصل از یک ماه قبل بیمار با ضعف و بیحالی، کاهش وزن ، تنگی نفس مراجعه نموده است و در معاینه دچار بر آمدگی خفیف جناغ سینه و لنف آدنوپاتی ناحیه قاعده گردن بود، بیوپسی از گره لنفاوی قاعده گردن ، هاچکین لنفوم نوع ندولی اسکلروز مشابه برادر خود را نشان داد و به انکولوژیست معرفی شد

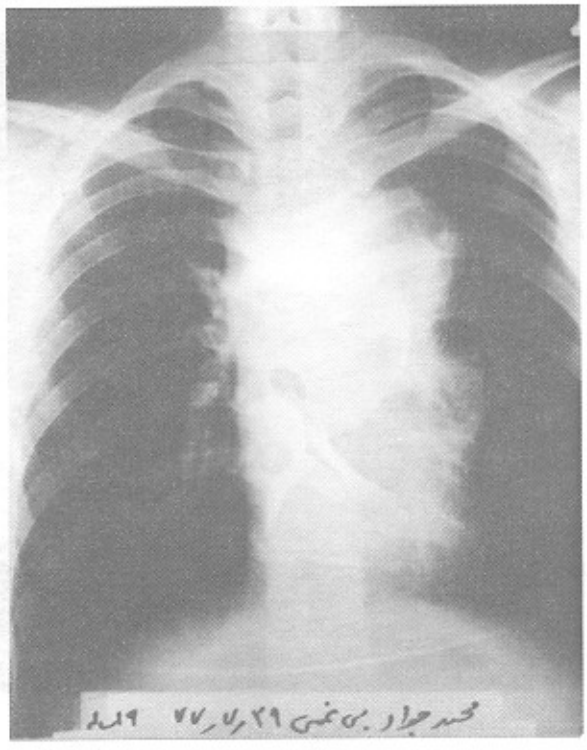

تصویر ۱- در عکس lat درناحیه خلف، استرنوم مشاهده می گردد توجه کنید که استخوان جناغ به نظر دفرمه می آید.

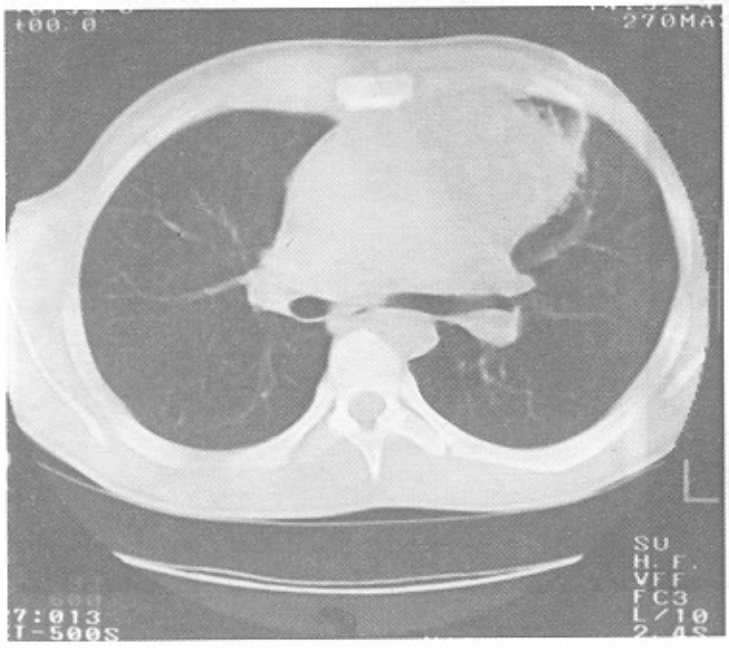

تصویر ۳- CT اسکن بیمار را در مقطع تراشه نشان می دهد.پارانشیم ریه سالم است.

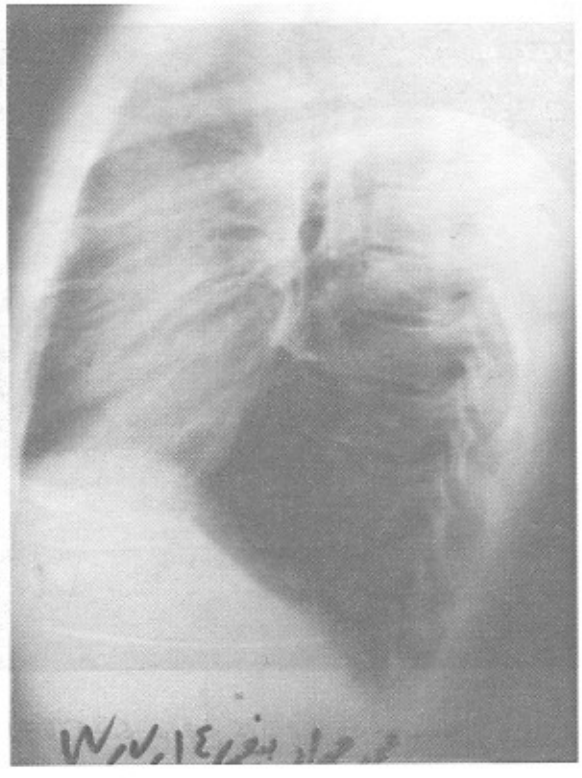

تصویر ۲- در عکس pa قفسه صدری، وجود توده مدیاستن قدامی با شیفت با سمت چپ را نشان می دهد.

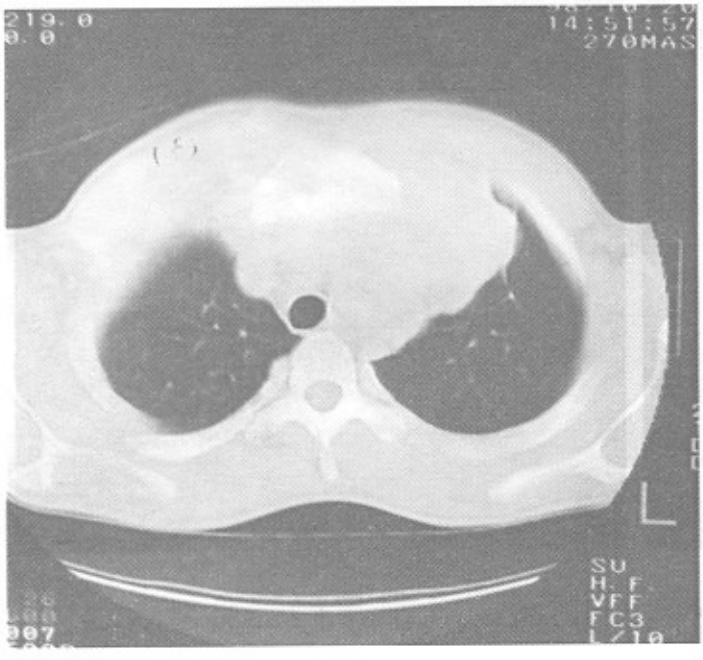

تصویر ٤- CT اسکن در قسمت فوقانی استرنوم وجود توده مدیاستن که خوردگی استخوان استرنوم در آن مشخص است.

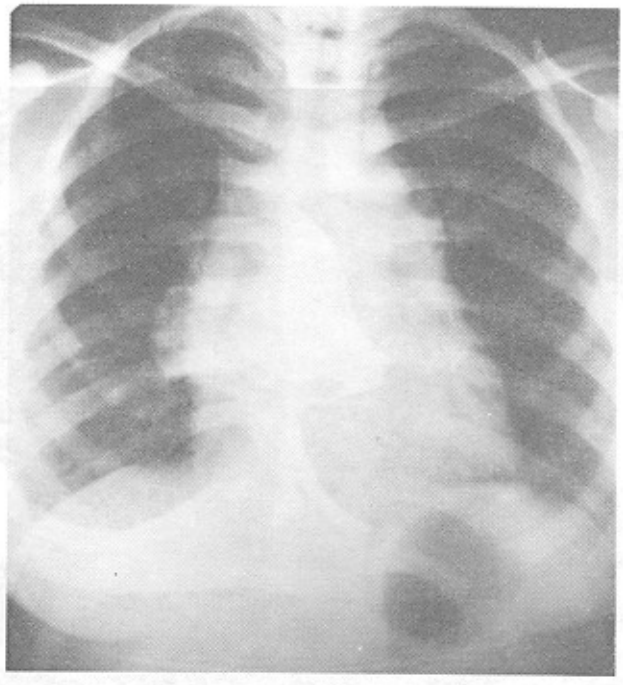

تصویر ۵- عکس pa بزرگی مدیاستن قدامی را نشان می دهد.

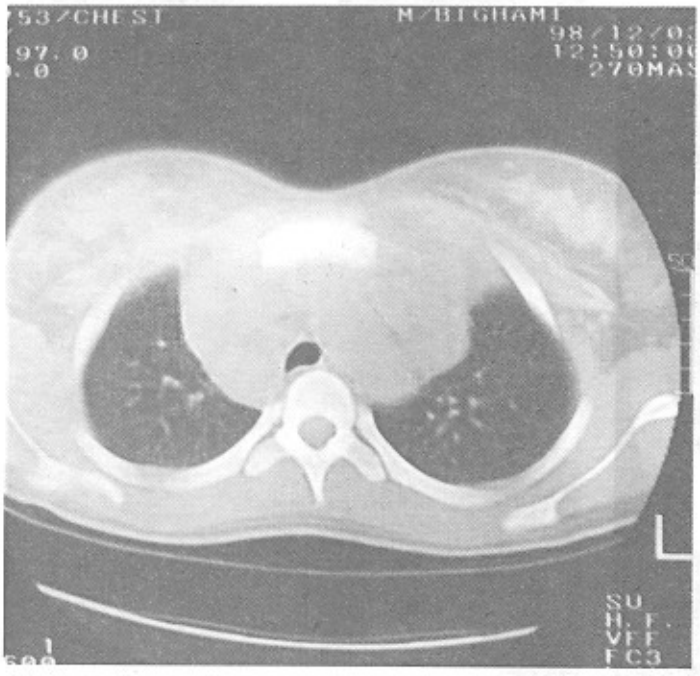

تصویر ۷- CT اسکن که توده مدیاستن را در قسمت فوقانی سینه نشان می دهد.

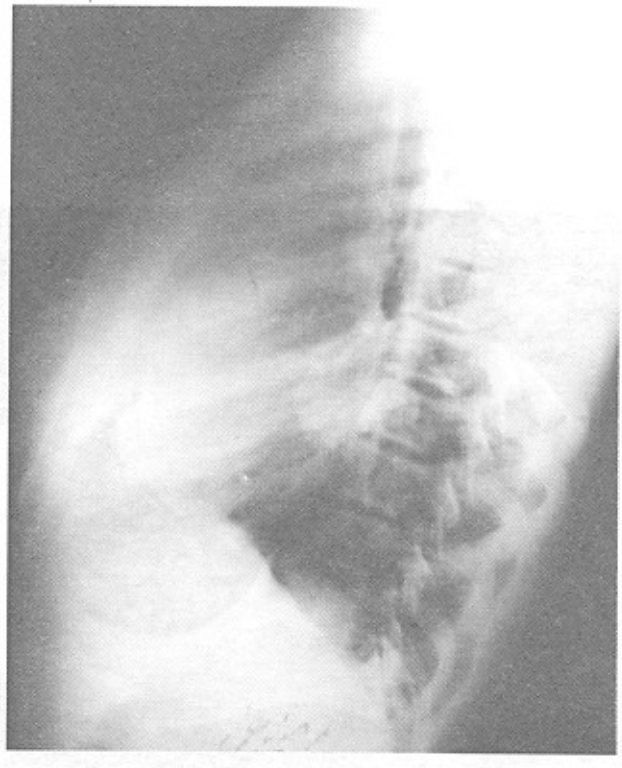

تصویر ٦- در وضعیت لترال توده ای را در خلف استرنوم نشان می دهد.

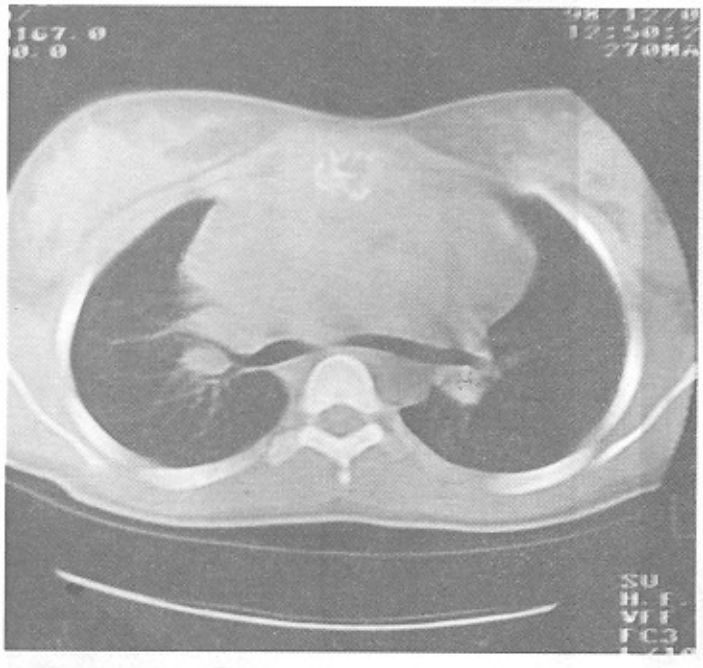

تصویر ۸- CT اسکن درمقطع کارینا توده با ارجحیت سمت چپ نشان می دهد.

در آزمایش های پارا کلینیک نامبرده سرعت رسوب گلبولهای قرمز ۱۵ سانتی متر در ساعت اول، تعداد پلاکتها ۳۳۹۰۰۰ ، تعداد گلبولهای سفید ۶۷۰۰ که در آن پولی ۷۰ درصد ، لنفوسیت ۲۴ درصد ، منوسیت ۱ درصد و ائوزینوفیلها ۵ درصد بوده اند و هموگلوبین بیمار ۱۳/۶mg/dl .

بحث و نتیجه گیری :

با توجه به این که این دو بیمار ساکن یک خانواه بودند ، احتمال یک عامل ارثی یا برخورد با یک عامل اتیولوژیک عفونی مطرح می شود .

مطالعه بر روی خانواده های مبتلا به لنفوم هاچکین حاکی از افزایش احتمال همراهی این بیماری با آنتی ژن های سازگاری نسجی (HLA)خاص می باشد(۳). گزارش های متوالی مبنی بر بروز بیماری در دو یا چند فرد درجه اول خانواده (شامل برادر و خواهر وجود دارد) (۲).

در خانواده هایی که هر دوی، دو قلوها مبتلا هستند احتمال ابتلا بیماری در سایر برادر و خواهرهای هفت برابر و در سایر بستگان درجه یک سه برابر افزایش می یابد(٤). بروز بیماری در هر دو زن و شوهر و یا انتقال از طریق جفت فوق العاده نادرست است. بیماری در افرادی که دچار اختلال سیستم ایمنی می باشند، شیوع بیشتری دارد. این یافته می تواند قسمتی از افزایش رخداد خانوادگی را توجیه نماید، عللی که باعث نقص ایمنی می شوند شامل علل ارثی (مانند آتاکسی، تلانژکتازی)، عفونتی (مانند ایدز) وایاتروژنیک می باشند(۵).

مطالعات اپیدمیولوژیک متعددی نیز احتمال داشتن ویروسهایی مانند هرپس ها ، سیتومگال ، و اپشتین بار در انتقال بیماری هوچکین را مطرح کرده است در مورد EBV مطالعات سرولوژیک نیز به نفع این احتمال می باشد (۷). میزان بالای آنتی بادی علیه EBV در تعداد زیادی از بیماران هاچکین احتمال افزایش فعالیت قبل از ایجاد بیماری هاچکین را تقویت می نماید . این فرضیه با یافتن ژنوم EBV در لولهای Sternbuberg REED حمایت می شود (٦) مطالعات متعددی از Clustering بیماری هوچکین در زمان تشخیص احتمال انتقال عفونی را مطرح کرده است (۷) مطالعات متعددی روابط بین ابتلا به EBV و افزایش خطر ابتلا به هوچکین را مطرح کرده است بنابراین در بعضی مطالعات نتایج متفاوتی نیز بوده است به طوری که نوع اسکلروز ندولی بیش از سایر انواع از نظر اپیدمیولوژیک باEBV در ارتباط است اما بیشترین میزان مثبت بودن ژنومEBV در بافت مربوط به نوع سلولاریتی مخلوط است (٦).

اگر چه بررسی از لحاظ وجود آنتی بادی ویروس Epsteinbarr در این دو مورد انجام نشد، مثبت بودن آن تاییدی بر دخالت عامل عفونت و مسری بودن داشت . این حقیقت که فاصله زمانی بین تشخیص در بین خواهر و برادری کوتاهتر از اختلاف سنی آن ها باشد ممکن است حاکی از یک عامل محیطی در خانواده ای مستعد به هوچکین باشد. افزایش میزان بروزدر بین فرزندان هم جنس (۹ برابر) در مقابل فرزندان غیر هم جنس (٦ برابر) نیز حاکی از یک عامل محیطی است، بنابراین ابتلای زوجین نادر است (۸).

این گزارش تاکیدی بر احتمال مسری بودن لنفوم هاچکین در خانواده دارد. دخالت عوامل ارثی یا برخورد مشترک با یک عامل اتیولوژیک و عفونی بودن را مطرح می نماید و توصیه می شود که در مواجه با این بیماری به سابقه خانوادگی توجه کرد و با بستگان درجه یک بیمار را نیز مورد بررسی

قرار داد و بررسی از لحاظ وجود ویروس اپشتاین بار(EBV) نیز انجام شود، نکته حایز اهمیت درگیری استخوان استرنوم و تظاهرات به صورت تومور جداره سینه نادر است و یک مورد نیز که توسط آقای stolk-S گزارش شده نوع آن مشابه بیمار ما می باشد، به نظر می رسد که نوع ندولی اسکلروز تمایل به درگیری و تخریب جناغ سینه داشته باشد

Reference:

1. Portlock , C.S : Hodgkin-s disease . Med Clin . N Am .1984; 64: 724.
2. Grufferman S. Delzeel E . Epidemilogy of Hodgkin disease. Epidemiol Rev.1984; 6: 76
3. Robertson SJ. Lowan JT. Grufferman S. Familial Hodgkin disease : a clinical and Laboratory. Investigation. cancer 1987 , 59 : 13-14
4. Meck TM. Cozen W. Shibata DK. Concordannce for Hodgkin diseaese in identical Twins Suggesing Gonetic Suseptibility to yaung a dalt Form of the disease N Engl Jmed 1995 : 332 : 4-3
5. Riggs S. Hagemeister FB. Immunodefeciene states: a Pre disposition to Lymphoma Fuller LM. Hodgkin s disease and non Hodgkins Lymphoma in adalt and Children . New york : Raven 1988 : 45.
6. Weiss L. Movahed LA. Warnke RA detection of Epstein - Barr Viral Genomes in Reed - sternberg cell , of Hodgkin Diseaase . N Engly Med 1989 : 320 : 502
7. Klinger RJ. Mintog JP. Case Clastering of Hodgkins Disease in Small rural Community W.T associaticns among cases . Lancet.1973; 1: 188.
8. Vianna NJ. Davies JN , Polon AK. Wafgung D . Familial Hodgkin ss disease : An Environmental and Genetic disorder. Lancet. 1972; 2: 854.
9. Stolk MF.A Neth Hodgking disease Presonting as . Parastrernal Chese Wall Mass . J. Med Sci1999; 6: 239.