

The effect of alcoholic extract of *Stachys lavandulifolia* Vahl leave on alpha motoneuron regeneration of anterior horn in a rat model of sciatic nerve compression

Tehranipour M*, Attarian F

Department of Biology, Mashhad Branch, Islamic Azad University, Mashhad, I. R. Iran.

Received July 29, 2015; Accepted June 2, 2016

Abstract:

Background: Peripheral nerve injury during accidents causes the degeneration of the cell body in anterior horn of the spinal cord. Sometimes the use of plant extracts may be effective in regenerative process of these injuries. *Stachys lavandulifolia* of the Lamiaceae family has antioxidant and anti-apoptotic effects. The aim of this study was to investigate the regenerative effect of alcoholic extract of *Stachys lavandulifolia* leave on spinal cord alpha motoneuron in a rat model of sciatic nerve compression.

Materials and Methods: In this experimental study male Wistar rats (n=36) were divided randomly into six groups: Control, Compression, and Compression + Treatment (25, 50, 75, 100 mg/kg of extract). In order to induce compression, sciatic nerve of right leg was exposed to compression for 60 seconds using the locker pincers. Extract injection was done intraperitoneally in the first and second weeks after the compression. Then, 28 days after the compression and under perfusion method, the samples were taken from lumbar spinal cord. The density of motoneurons was measured and compared using the dissector and stereological methods.

Results: According to the present results, the density of neurons in Compression group was decreased significantly compared to the Control ($P<0.001$) one. Moreover, Neuronal density was increased significantly in all Treatment groups (25, 50, 75, and 100 mg/kg doses) compared to the Compression group ($P<0.01$).

Conclusion: The alcoholic extract of *Stachys lavandulifolia* leave has neuro-protective effect on anterior horn neurons of the spinal cord after injury. Probably, this effect is related to the existence of antioxidant and anti-inflammatory factors in alcoholic extract that induces the neuronal regeneration.

Keywords: Alpha motoneuron, Compression, Regeneration, Sciatic nerve, *Stachys Lavandulifolia*

* Corresponding Author.

Email: maryam_tehranipour@mshdiau.ac.ir

Tel: 0098 513 843 5050

Fax: 0098 513 843 5050

Conflict of Interests: *No*

Feyz, Journal of Kashan University of Medical Sciences, December, 2016; Vol. 20, No 5, Pages 413-419

Please cite this article as: Tehranipour M, Attarian F. The effect of alcoholic extract of *Stachys lavandulifolia* Vahl leave on alpha motoneuron regeneration of anterior horn in a rat model of sciatic nerve compression. *Feyz* 2016; 20(5): 413-9.

بررسی اثر عصاره الکی برگ چای کوهی (*Stachys lavandulifolia* Vahl) بر ترمیم نورون‌های آلفای شاخ قدامی نخاع پس از ایجاد آسیب فشاری در عصب سیاتیک موش صحرایی

مریم طهرانی پور^{۱*}، فاطمه عطاریان^۲

خلاصه:

سابقه و هدف: ضایعات اعصاب محیطی ایجاد شده در اثر حوادث، باعث تخریب جسم سلولی نورون‌های شاخ قدامی نخاع می‌شوند. گاهی عصاره‌های گیاهی می‌توانند در ترمیم این ضایعات موثر باشند. گیاه چای کوهی از خانواده نعنائیان دارای اثرات آنتی‌اکسیدانی و ضد آپوپتوزی است. هدف از این مطالعه بررسی اثرات ترمیمی عصاره الکی برگ چای کوهی بر نورون‌های آلفای شاخ قدامی نخاع پس از ایجاد آسیب فشاری در عصب سیاتیک موش‌های صحرایی نر می‌باشد.

مواد و روش‌ها: در این تحقیق تجربی ۳۶ سر موش صحرایی نر نژاد ویستار به‌طور تصادفی به شش گروه کنترل، آسیب فشاری و گروه‌های آسیب فشاری و تیمار با دوزهای ۲۵، ۵۰، ۷۵ و ۱۰۰ mg/Kg (n=۶) تقسیم شدند. به‌منظور ایجاد آسیب فشاری، عصب سیاتیک با استفاده از چپچی قفل دار به مدت ۶۰ ثانیه در معرض فشرده شدن قرار گرفت. عصاره الکی چای کوهی به‌صورت تزریق درون صفاقی طی هفته‌های اول و دوم پس از آسیب صورت گرفت، پس از ۲۸ روز از زمان آسیب فشاری حیوانات تحت پرفیوژن شده و پس از نمونه‌برداری از نخاع ناحیه کمری، تراکم نورون‌ها با روش‌های دایسکتور و استریولوژی محاسبه شد.

نتایج: بر اساس یافته‌ها تراکم نورونی در گروه آسیب فشاری نسبت به کنترل کاهش معنی‌داری داشت ($P < 0/001$). هم‌چنین، تراکم نورونی گروه‌های تیمار در مقایسه با گروه آسیب فشاری افزایش معنی‌داری نشان داد ($P < 0/01$).

نتیجه‌گیری: عصاره الکی برگ چای کوهی دارای اثرات ترمیمی روی نورون‌های شاخ قدامی نخاع پس از ایجاد ضایعه است که احتمالاً از طریق فعالیت آنتی‌اکسیدانی و ضد التهابی عمل می‌نماید.

واژگان کلیدی: نورون حرکتی آلفا، آسیب فشاری، ترمیم، عصب سیاتیک، چای کوهی

دو ماه‌نامه علمی- پژوهشی فیض، دوره بیستم، شماره ۵، آذر و دی ۱۳۹۵، صفحات ۴۱۹-۴۱۳

مقدمه

تکثیر سلول شوان در قطعه انتهایی عصب ممکن است به‌دلیل پاسخ به سیگنال‌هایی از میلین فاسد شده و یا هجوم ماکروفاژها جهت هضم آن‌ها باشد [۲]. به‌دنبال بریده شدن و یا له شدن فیبر عصبی دژنراسیون والرین انجام می‌شود، سپس میلین به قطعات بیضی شکل منقسم می‌شود. سرانجام ماکروفاژها و سلول‌های شوان به داخل غلاف نورلما (شوان) هجوم آورده، ذرات آکسون و میلین را می‌بلعند [۴،۳]. چگونگی تخریب آکسون‌های صدمه دیده با فرایند والرین متفاوت می‌باشد، زیرا تخریب و فاگوسیتوز کردن قطعات در سیستم عصبی مرکزی با سرعت بسیار کمتری انجام می‌شود [۵]. در این موارد قطعات تخریب شده آکسون‌ها بعد از گذشت ماه‌ها هنوز در ناحیه آسیب قابل مشاهده هستند و سلول‌های فاگوسیتی (میکروگلی واکنشی) حاوی قطعات متلاشی شده می‌باشد و تا چند سال در ناحیه باقی مانده و محل رشته‌های تخریب شده را نشان می‌دهند [۶]. به‌دنبال آسیب آکسونی در جسم سلولی نورون‌ها کروماتولیز نیز ایجاد می‌شود؛ در این زمان واکنش‌های جسم سلولی لازمه ترمیم بقایای هسته می‌باشد [۷]. بعضی نورون‌ها می‌توانند آکسون خود را کاملاً خوب و بدون تغییرات قابل توجه در متابولیسم جسم سلولی ترمیم کنند. به‌علاوه، بعضی از نورون‌ها ترمیم آکسون خود را بعد از بهبودی از کروماتولیز دنبال می‌کنند

نورون‌ها پس از تولد فاقد قدرت تکثیر می‌باشند، اما می‌توانند در مقابل درجات معینی از ضایعات مقاومت کرده و بهبود یابند. اگر یک فیبر عصبی قطع گردد، هم در اعصاب محیطی و هم در اعصاب مرکزی تغییراتی ایجاد می‌شود که در صورت شدید بودن این تغییرات منجر به مرگ سلولی می‌شود [۱]. ظرفیت ترمیم آکسون بعد از ضایعات در سیستم عصبی مرکزی متفاوت است. بعد از آسیب عصب محیطی، قطعه انتهایی آکسون فاسد شده و لوله‌های خالی که از غشای پایه و سلول شوان ساخته شده‌اند، باقی می‌مانند. سلول‌های شوان تکثیر شده و آکسون‌های ترمیم شده پس از ورود به این لوله‌ها به بافت هدف هدایت می‌شوند.

^۱ دانشیار، گروه زیست شناسی، واحد مشهد، دانشگاه آزاد اسلامی، مشهد، ایران

^۲ کارشناس ارشد زیست شناسی سلولی تکوینی جانوری، گروه زیست شناسی، واحد مشهد، دانشگاه آزاد اسلامی، مشهد، ایران

* نشانی نویسنده مسئول:

مشهد، دانشگاه آزاد اسلامی واحد مشهد، گروه زیست شناسی

تلفن: ۰۵۱۳۸۴۳۵۰۵۰ | دورنویس: ۰۵۱۳۸۴۳۵۰۵۰

پست الکترونیک: maryam_tehranipour@mshdiau.ac.ir

تاریخ دریافت: ۹۴/۵/۷ | تاریخ پذیرش نهایی: ۹۵/۳/۱۳

عصبی و یا بهبود روند ترمیم استفاده نمود. بر این اساس این تحقیق با هدف بررسی اثرات ترمیمی عصاره الکلی گیاه چای کوهی بر نورون‌های آلفای شاخ قدامی نخاع پس از ایجاد آسیب فشاری در عصب سیاتیک موش‌های صحرایی نر انجام شده است.

مواد و روش‌ها

در این مطالعه تجربی پس از جمع‌آوری گیاه چای کوهی از کوهپایه‌های اطراف روستای دهبار نزدیک مشهد، توسط مرکز هرباریوم دانشکده علوم پایه دانشگاه آزاد اسلامی واحد مشهد با کد هرباریومی ۹۴۲۰ شناسایی شد. برگ گیاه در سایه خشک شده و سپس کاملاً آسیاب گردید. از پودر برگ به روش سوکسله عصاره الکلی تهیه گردید [۱۹]. در این روش ۵۰ گرم گیاه پودر شده در کاغذ کارتوش دستگاه عصاره‌گیری ریخته شد و از الکل با دمای معمولی به‌عنوان استفاده شد. در نهایت عصاره الکلی با بازده ۴/۱۵ درصد تهیه شد. در این تحقیق از موش‌های صحرایی نر نژاد ویستار خریداری شده از موسسه سرم سازی رازی استفاده شد. در ابتدا ۳۶ سر موش نر ۳ ماهه با وزن ۲۵۰-۲۰۰ گرم به‌طور تصادفی در ۶ گروه مساوی (کنترل، آسیب فشاری و ۴ تیمار: آسیب فشاری عصب سیاتیک به همراه تیمار با عصاره الکلی برگ با دوز ۲۵، ۵۰، ۷۵ و ۱۰۰ mg/Kg) تقسیم شدند. در تمام مراحل تحقیق نظیر بیهوش نمودن و تشریح حیوانات، اصول اخلاقی پژوهش رعایت گردید. موش‌های هر گروه با تزریق داخل صفاقی ماده بیهوشی رامپون ۶ mg/Kg و کتامین ۶۰ mg/Kg بیهوش شدند. سپس، عصب سیاتیک پای راست در ناحیه سر استخوان ران توسط پنس قفل‌دار (قفل دوم برای ۶۰ ثانیه) تحت فشار قرار گرفت [۲۰]. پس از ایجاد آسیب فشاری، محل ضایعه ضد عفونی شده و توسط گیره فلزی بخیه زده شد. در گروه‌های تیمار اولین مرحله تزریق عصاره با دوز ۲۵، ۵۰، ۷۵، ۱۰۰ میلی‌گرم بر کیلوگرم وزن بدن به‌صورت داخل صفاقی پس از ایجاد آسیب فشاری انجام شد [۲۱]. بعد از اینکه موش‌ها هوشیاری اولیه خود را به‌دست آوردند، به قفس‌های جداگانه منتقل شده و در شرایط استاندارد حیوانخانه از نظر نور، دما و رطوبت نگهداری شدند. دومین مرحله تزریق درون صفاقی در گروه‌های تیمار ۷ روز پس از اولین تزریق انجام شد [۲۲]. از آنجا که فرایند ترمیم طی ۲۸ روز کامل می‌گردد، ۲۸ روز پس از ایجاد آسیب فشاری از قطعات نخاعی مربوط به عصب سیاتیک (L4-L6) نمونه برداری انجام شد. بافت عصبی حساس است و به‌سرعت دچار فرآیندهای اتولیز می‌شود و علاوه بر این تثبیت‌کننده به‌علت وجود پرده‌های سخت دور نخاع نیز به خوبی در آن نفوذ نمی‌کند. در نتیجه برای تثبیت از

[۷]. استفاده از ماده‌ای که در این مرحله بتواند شدت ضایعات را کاهش دهد و یا به روندهای التیامی شدت بخشد، می‌تواند راه-گشای بسیاری از مشکلات عصبی باشد. در این زمینه بهره‌جویی از عصاره‌های گیاهی به‌علت طبیعی بودن و داشتن اثرات جانبی کم بر عملکرد سایر دستگاه‌های بدن مورد توجه اکثر محققان می‌باشد. مطالعه انجام شده توسط طهرانی‌پور و موسوی در سال ۲۰۱۱، نشان داد عصاره الکلی برگ گیاه شاهدانه (*Cannabis sativa*) دارای اثرات نوروپروتکتیو روی آلفاموتونورون‌های شاخ قدامی نخاع پس از ایجاد ضایعه است که احتمالاً این اثرات ناشی از حضور فاکتورهای رشد و ترمیم در عصاره الکلی برگ گیاه بوده است [۸]. تحقیقات جلالی و همکاران در سال ۲۰۱۴ نیز نشان داد عصاره الکلی گیاه سیاه دانه (*Nigella sativa*) باعث افزایش تراکم نورون‌های حرکتی آلفا شاخ قدامی نخاع موش صحرایی پس از ایجاد آسیب فشاری در عصب سیاتیک می‌شود [۹]. با بررسی اثر متانولی غلاف گیاه جفجغه (*Prosopis Farcta*) نیز در یک مطالعه دیگر مشخص شد که این عصاره باعث افزایش تراکم نورونی شاخ قدامی نخاع پس از قطع عصب نخاعی در موش صحرایی می‌گردد [۱۰]. بیان شده است که عصاره آبی مریم گلی دارای اثرات نوروپروتکتیو بر آلفا موتونورون‌های نخاع موش صحرایی پس از آسیب می‌باشد [۱۱]. علیخانداده و همکارانش نشان دادند عصاره آبی برگ گونه‌ای از گیاه بومادران (*Achillea biebersteinii*) احتمالاً به‌دلیل فاکتورهای رشد و ترمیمی بر آلفا موتونورون‌های نخاع پس از ایجاد آسیب فشاری در عصب سیاتیک موش صحرایی نر موثر است [۱۲]. یکی از گیاهانی که در باور مردم دارای اثرات آرامبخشی است، گیاه چای کوهی است. چای کوهی با نام علمی *Stachys lavandulifolia* Vahl گیاهی پایا، کوتاه، کرک‌دار با ساقه‌های متعدد و به رنگ سبز یا کم‌وبیش متمایل به خاکستری می‌باشد. فعالیت بیولوژیکی این گیاه مربوط به وجود ترکیبات خاصی از جمله آلفا پی‌نن (۸/۵ درصد)، میرسن (۲۸ درصد)، بتا فلاندرو (۱۳ درصد) و بتا کاروفیلین (۱۷ درصد) است؛ علاوه بر این دارای فلاونوئید، فینیل اتانوئید و تربینوئید نیز می‌باشد [۱۳]. در طب سنتی از عصاره بخش‌های هوایی این گیاه در درمان عفونت، آسم و بیماری‌های التهابی به‌خصوص روماتیسم استفاده می‌شود [۱۴]. این گیاه دارای اثرات مثبتی بر معده و کاهش اضطراب است [۱۵]. عصاره این گیاه دارای اثرات ضد میکروبی و ضد انگلی بوده [۱۶] و در دوزهای بالا اثرات سقط زائی و تراژوئی آن گزارش شده است [۱۸، ۱۷]. با توجه به اثرات ضد التهابی و ضد استرسی عصاره این گیاه احتمال می‌رود که بتوان از آن جهت کاهش شدت ضایعات

قدامی نخاع در گروه‌های مختلف نشان داد که ایجاد آسیب فشاری باعث کاهش معنی‌داری در تراکم نورونی نورون‌های شاخ قدامی نخاع پس از ایجاد آسیب نسبت به گروه کنترل شده است ($P=0/001$) (نمودار شماره ۱). مقایسه گروه‌های تیمار با گروه آسیب فشاری نشان می‌دهد تراکم نورونی در تمام گروه‌های تیمار افزایش یافته است ($P<0/01$). مقدار P نشان می‌دهد که بین گروه آسیب فشاری و گروه‌های تیمار الکلی تفاوت معنی‌داری در تراکم تعداد نورون‌ها وجود دارد (نمودار شماره ۲)؛ این معنی‌داری به صورت افزایش تراکم تعداد نورون‌ها در گروه‌های تیمار می‌باشد؛ به طوری که میانگین تراکم تعداد در گروه‌های تیمار الکلی با دوزهای ۲۵ و ۵۰ و ۷۵ و ۱۰۰ میلی‌گرم بر کیلوگرم به ترتیب 1179 ± 22 ، 1060 ± 20 ، 1100 ± 15 و 1020 ± 10 می‌باشد که نسبت به گروه آسیب فشاری (611 ± 34) افزایش بارزی داشته است (جدول شماره ۱).

جدول شماره ۱- مقایسه تراکم نورونی در گروه‌های مطالعه

گروه	تراکم نورونی
کنترل	1658 ± 30
آسیب فشاری	611 ± 34
تیمار الکلی ۲۵ mg/kg	1179 ± 22
تیمار الکلی ۵۰ mg/kg	1060 ± 20
تیمار الکلی ۷۵ mg/kg	1100 ± 15
تیمار الکلی ۱۰۰ mg/kg	1020 ± 10

در بین این گروه‌های تیمار با دوز ۲۵ میلی‌گرم بر کیلوگرم دارای بالاترین تراکم نورونی است. هرچند در تمام گروه‌های تیمار افزایش تراکم نورونی مشاهده می‌شود، ولی هیچ‌یک از آنها به میزان تراکم گروه کنترل (1658 ± 30) نرسیده‌اند. بررسی تصاویر میکروسکوپی از منطقه شاخ قدامی نیمه راست نشان می‌دهد که شکل سلول‌ها و وضعیت هسته در گروه تیمار با عصاره الکلی دوز ۲۵ بسیار شبیه به گروه کنترل می‌باشد (شکل شماره ۱).

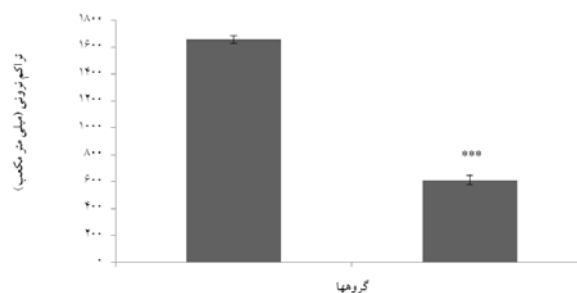
روش پرفیوژن استفاده شد. در این روش در حیوان بیهوش، تثبیت کننده (فرمالین ۱۰ درصد نمکی) در بسترهای عروقی جریان می‌یابد [۲۳]. پس از اتمام پرفیوژن، نمونه برداری از نخاع انجام شد. ابتدا با قیچی ناحیه قفسه سینه باز شده تمام محتویات قفسه سینه و شکم خارج می‌شود، سپس در ناحیه مهره‌ای قفسه سینه با اسکارپل ستون مهره‌ها به طور عرضی برش خورده و به آرامی با قیچی باریک سطح شکمی مهره‌ها تا انتهای ستون مهره‌ها برداشته شده و نخاع به طور کامل خارج می‌شود. برای یکسان بودن نمونه برداری در همه نمونه‌ها، نخاع به طور کامل تا انتهای دم اسب جدا گردید و از انتهای دم اسب به اندازه ۱۸ میلی‌متر بالا رفته و نمونه‌هایی به طول ۸ میلی‌متر تهیه شد. بعد از نمونه برداری، نمونه‌ها وارد مرحله پاساژ شدند. نمونه‌ها پس از طی مراحل پاساژ وارد مرحله برش شده و برش‌های سریال ۷ میکرونی تهیه شده با آبی تولوئیدین و اتوزین رنگ آمیزی شدند. با استفاده از دستگاه فتومیکروسکوپ از منطقه شاخ قدامی نخاع نیمه راست عکس گرفته شد. برای شمارش نورونی از روش نمونه برداری سیستماتیک تصادفی استفاده شد و برای شمارش ذرات یعنی نورون‌های حرکتی آلفا از روش دایسکتور استفاده گردید [۲۲]. برای بررسی داده‌ها به پارامتر تراکم نورون‌ها (ND) نیاز بود که از طریق فرمول زیر محاسبه شد [۲۴]:

$$ND = \frac{\sum Q}{\sum \text{Frame}} \times V \text{ disector}$$

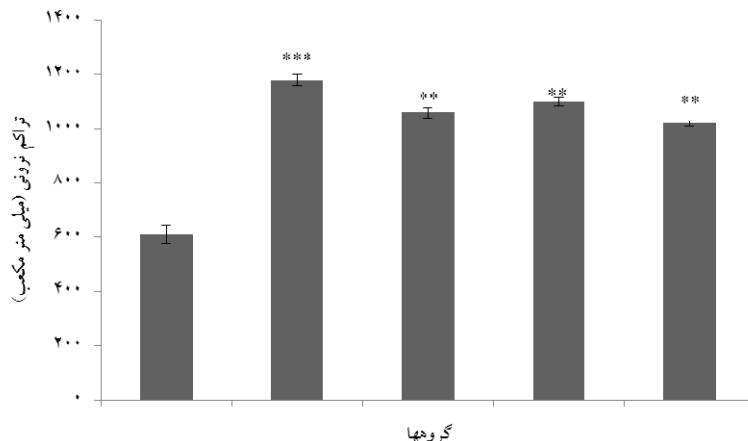
$\sum Q$: مجموع نورون‌های شمارش شده در یک نمونه؛ $\sum \text{Frame}$: مجموع دفعات نمونه برداری؛ $V \text{ disector}$: حجم چهارچوب نمونه برداری که برابر با $H \times A \text{ Frame}$ می‌باشد؛ $A \text{ Frame}$: مساحت چهارچوب نمونه برداری؛ و H : فاصله بین دو برش یا ضخامت هر برش. برای آنالیز آماری داده‌ها از نرم‌افزار Minitab 13 و آزمون‌های آنالیز واریانس یک طرفه، آزمون تعقیبی Tukey و t تست با سطح معنی‌داری $P < 0/05$ استفاده شد.

نتایج

شمارش نورون‌های حرکتی آلفا و تراکم نورونی در شاخ



نمودار شماره ۱- مقایسه تراکم نورون‌های حرکتی آلفای شاخ قدامی نخاع در گروه‌های کنترل و آسیب فشاری ($n=6$) در هر گروه اعداد نشان دهنده میانگین تراکم نورونی \pm خطای استاندارد می‌باشد؛ t -test: مقایسه گروه کنترل با آسیب فشاری، $P < 0/001$ ***

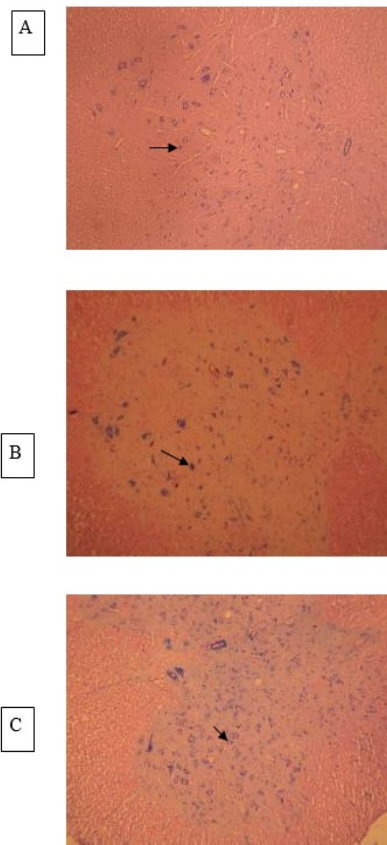


نمودار شماره ۲- مقایسه تراکم تعداد نورون‌های حرکتی آلفای شاخ قدامی نخاع در گروه آسیب فشاری و تیمارهای الکلی (n=۶) گروه A: آسیب فشاری + تیمار الکلی دوز ۲۵ mg/Kg؛ گروه B: آسیب فشاری + تیمار الکلی دوز ۵۰ mg/Kg؛ گروه C: آسیب فشاری + تیمار الکلی دوز ۷۵ mg/Kg؛ گروه D: آسیب فشاری + تیمار الکلی دوز ۱۰۰ mg/Kg. در هر گروه اعداد نشان دهنده: میانگین تراکم نورونی ± خطای استاندارد می‌باشد؛ $P < 0.01$ **، $P < 0.001$ ***

تیمار داشته است ($P=0.001$). همچنین، بین گروه‌های تیمار نیز اختلاف معنی‌دار ($P=0.001$) مشاهده گردید.

بحث

در این تحقیق تاثیر عصاره الکلی برگ چای کوهی در دوزهای ۲۵، ۵۰، ۷۵ و ۱۰۰ mg/Kg بر ترمیم نورون‌های آلفای شاخ قدامی نخاع پس از ایجاد آسیب فشاری در عصب سیاتیک موش‌های صحرایی نر مورد بررسی قرار گرفت. نتایج این تحقیق مشخص کرد که ایجاد آسیب فشاری در عصب سیاتیک سبب کاهش معنی‌داری ($P < 0.001$) در تعداد نورون‌های حرکتی آلفای شاخ قدامی نخاع موش صحرایی می‌گردد؛ بدین معنی که آسیب فشاری عصب سیاتیک جانور سبب پدید آمدن اثرات دژنراسیون مرکزی به صورت رتروگراد به سمت جسم سلولی نورون‌های حرکتی در شاخ قدامی نخاع شده و در نهایت تراکم نورونی در گروه آسیب فشاری در مقایسه با گروه کنترل کاهش معنی‌داری یافته است. مطالعات نشان می‌دهد آسیب‌های نخاعی منجر به بروز آپوپتوزیس و راه اندازی مسیرهای مرگ داخل سلولی می‌شوند [۲۵]. بیان شده است که آکسوتومی و له شدگی عصب باعث القا شدن آپوپتوز در نورون‌ها می‌شود [۲۶]. بهنام و همکاران دریافتند ایجاد آسیب فشاری در عصب سیاتیک در موش صحرایی سبب القای آپوپتوزیس در نورون‌های حرکتی آلفا می‌شود [۲۰]. بررسی اثر حفاظتی عصاره الکلی سیاه دانه و غلاف گیاه جفجفه روی نورون‌های حرکتی آلفا شاخ قدامی نخاع موش صحرایی نشان داده است تراکم نورونی در گروه آسیب فشاری نسبت به کنترل کاهش معنی‌دار داشته و تراکم نورونی گروه‌های تیمار در مقایسه با گروه آسیب فشاری افزایش معنی‌دار یافته است [۱۰، ۹]. مطالعه حاضر نیز با نتایج پژوهش این دانشمندان هم‌سو می‌باشد. در زمان آسیب



شکل شماره ۱- تصویر میکروسکوپی حاصل از برش عرضی قطعات نخاعی عصب سیاتیک (L1-L4) در گروه‌های مطالعه

A: گروه کنترل، B: گروه آسیب فشاری، C: گروه تیمار با دوز ۲۵ mg/Kg؛ در گروه تیمار به علت مواد حفاظتی موجود در عصاره تغییرات اندک بوده و شکل سلول‌ها به حالت نرمال نزدیک تر است؛ رنگ آمیزی آبی تولوئیدین (درشت نمایی ۴۰۰×). فلش نورون‌های آلفا را نشان می‌دهند.

شمارش نورون‌های حرکتی آلفا و تراکم نورونی در شاخ قدامی نخاع نیز نشان داد که گروه آسیب فشاری کاهش معنی‌داری در تراکم نورونی نورون‌های شاخ قدامی نخاع نسبت به گروه‌های

عصاره چای کوهی، دو گلیکوزید ایریدوئیدی و یک گلیکوزید فلاونوئیدی و یک گلیکوزید فنیل اتانوئیدی شناسایی شده است. همچنین، بررسی‌های کیفی مربوط به فلاونوئیدها، آلکالوئیدها و ساپونین‌ها روی عصاره گیاه مثبت بوده است. وجود ترکیبات فلاونوئیدی و ایریدوئیدی در عصاره این گیاه مسئول اثرات آنتی-اکسیدانی، ضد التهابی و ضد دردی بوده و باعث استفاده‌های سنتی این گیاه می‌باشد. همچنین، فعالیت آنتی اکسیدانی قابل توجه عصاره این گیاه مؤید وجود ترکیب‌های گلیکوزیده فنولی در آن می‌باشد. اثرات مهاری فلاونوئیدها بر التهاب حاد و مزمن به دلیل اثر بر مسیرهای سیگنال کننده مثل فعالیت فاکتور هسته‌ای کاپا ب و فسفریلاسیون MAP کیناز می‌باشد. به علاوه، فلاونوئیدها تجمع لپیدهای شناور را که برای سیگنال کردن پدیده درد ضروری هستند، کم می‌کنند. بنابراین فلاونوئیدها با مهار تجمع گیرنده‌ها و آبشار سیگنالی، التهاب مزمن و حاد را کم می‌کنند [۶]. کاهش مسیرهای التهابی که روندی آبشاری دارند می‌تواند سرعت پدیده‌های ترمیمی را افزایش دهد. بنابراین، احتمالاً اثرات مثبتی که برای عصاره الکلی این گیاه در روند ترمیم در این تحقیق مشاهده شده است به دلیل وجود این مواد می‌باشد.

نتیجه‌گیری

عصاره الکلی گیاه چای کوهی می‌تواند به پدیده ترمیم در جسم سلولی نورن‌های آلفا در نخاع پس از ایجاد ضایعه محیطی در عصب سیاتیک کمک نماید. نتایج این تحقیق نشان می‌دهد که این عصاره در دوز پائین ۲۵ mg/Kg دارای بیشترین اثرات ترمیمی می‌باشد.

تشکر و قدردانی

این تحقیق در گروه زیست شناسی دانشگاه آزاد اسلامی واحد مشهد در سال ۱۳۹۳ انجام شده است و بدین وسیله از مدیریت گروه سرکار خانم دکتر شاهرخ آبادی و معاونت محترم پژوهشی دانشگاه جناب آقای دکتر خلیل زاده تشکر و قدردانی می‌شود.

References:

- [1] Ferrer I, Planas AM. Signaling of cell death and cell survival following focal cerebral ischemia: life and death struggle in the penumbra. *J Neuropathol Experimental Neurol* 2003; 62(4): 329-39.
- [2] Vargas ME, Barres BA. Why Is Wallerian Degeneration in the CNS So Slow? *Ann Rev Neurosci* 2007; 30: 153-79.

نورون‌ها واکنش‌های استرس اکسیداتیو آغاز می‌شود؛ رادیکال‌های آزاد پیش‌برنده‌های این واکنش‌ها می‌باشند و تجمع این رادیکال‌ها سبب آسیب‌های ثانویه بافت آسیب دیده شده و در نهایت می‌تواند منجر به مرگ نورون‌ها شود. اثبات شده است که برخی از عصاره‌های گیاهی می‌توانند به کمک یکی از راه‌های زیر پدیده ترمیم را سرعت بخشند: جلوگیری از مسمومیت نوروئی با استفاده از جلوگیری از آزاد سازی گلوتامات؛ کاهش نفوذ کلسیم؛ فعالیت آنتی اکسیدانی؛ افزایش بیان فاکتورهای نروتروفیک؛ کاهش التهاب و افزایش خون رسانی به محل آسیب دیده [۲۸،۲۷]. بنابراین آنتی اکسیدان‌ها نقش ارزنده‌ای در حفاظت نوروئی بر عهده دارند. گیاه چای کوهی دارای اثرات آنتی اکسیدانی و ضد استرسی است [۳۰،۲۹]، بنابراین می‌تواند در جهت کاهش اثرات مضر حاصل از آزادسازی رادیکال‌های آزاد که به دنبال آسیب سیستم عصبی ایجاد می‌شود مفید باشد. در روند ایجاد آسیب فشاری در عصب، بعد از مدتی فرآیندهای التهابی نیز فعال می‌شوند. ورود سلول‌های التهابی به منطقه آسیب دیده و مواد حاصل از فعالیت آنها باعث ایجاد محیط شیمیایی زیان آور و آسیب بیشتر به بافت‌های عصبی می‌گردد؛ بنابراین سرکوب واکنش‌های التهابی می‌تواند در ترمیم عصب مؤثر باشد؛ علاوه بر این اثبات شده است که عصاره گیاه چای کوهی با داشتن اثرات ضد التهابی باعث کاهش روند‌های مرگ سلولی می‌شود [۱۴]؛ لذا می‌تواند پس از آسیب آکسونی، از افزایش نفوذ کلسیم به درون آکسون ممانعت کرده و از مرگ سلول‌های عصبی جلوگیری کرده و باعث ترمیم و بقای نورون‌ها شود. چنانچه مقایسه نتایج تراکم نوروئی در گروه آسیب فشاری با گروه‌های تیمار شده با عصاره الکلی چای کوهی با دوزهای ۲۵ و ۵۰ و ۷۵ و ۱۰۰ نشان می‌دهد که در تمام گروه‌های تیمار افزایشی در تراکم نوروئی نسبت به گروه آسیب فشاری دیده می‌شود، ولی با افزایش دوز مصرفی عصاره تراکم تعداد نوروئی کاهش می‌یابد. همان‌طور که قبلاً به اثرات سقط‌زایی این گیاه اشاره شده است، احتمالاً مواد محلول در الکل در دوزهای بالا دارای اثرات سمی می‌باشد [۱۷]. در مطالعه حاضر پایین‌ترین دوز عصاره دارای بیشترین اثر ترمیمی بود. در بررسی فیتوشیمیایی

- [3] Li SX, Cui N, Zhang C, Zhao X, Yu SF, Xie KQ. Effect of subchronic exposure to acrylamide induced on the expression of bcl-2, bax and caspase-3 in the rat nervous system. *Toxicology* 2006; 217(1): 46-53.

- [4] McPhail LT, Stirling DP, Tetzlaff W, Kwiecien JM, Ramer MS. The contribution of activated phagocytes and myelin degeneration to axonal

- retraction/dieback following spinal cord injury. *Eur J Neurosci* 2004; 20(8): 1984-94.
- [5] Yiu G, He Z. Glial inhibition of CNS axon regeneration. *Nat Rev Neurosci* 2006; 7(8): 617-27.
- [6] Liu D, Bao F, Ling X. Reactive species and apoptotic cell death in spinal cord injury. *Neurochemistry* 2003; 87(144).
- [7] Hayashi T, Sakurai M, Abe K, Sadahiro M, Tabayashi K, Itoyama Y. Apoptosis of motor neurons with induction of caspases in the spinal cord after ischemia. *Stroke* 1998; 29(5): 1007-13.
- [8] Tehranipour M, Javadmoosavi B. The neuroprotective effect of alcoholic extract of Cannabis sativa on neuronal density of spinal cord alpha motoneurons after sciatic nerve injury in rats. *J Shahid Sadoughi Univ Med Sci* 2011; 19(3): 339-49.
- [9] Jalali M, Tehranipour M, Mahdavi Shahri N. Effect of alcoholic extract of Nigella sativa seed on alpha motor neurons density of spinal cord following sciatic nerve compression in rats. *J Gorgan Univ Medical Sci* 2014; 15(4): 29-34. [in Persian]
- [10] Tehranipour M, Mollashahi M, Javadmoosavi B. Effect of ethanolic extract of pod Prosopis farcta plant on neuronal density of anterior horn following sciatic nerve compression in Rats. *J Gorgan Univ Med Sci* 2013; 14(4): 39-43.
- [11] Razavi M, Tehranipour M, Khayat-zadeh J. Effects of aqueous extract of Salvia chloroleuca leaves on degeneration of alpha motoneurons in spinal cord after sciatic nerve compression in rat. *J Shahrekord Univ Med Sci* 2014; 16(2): 22-30. [in Persian]
- [12] Alikhanzadeh M, Tehranipour M, Khayat-zadeh J. The study of effect of aquatic extracts of achillea biebersteinii leave on repair alpha motoneurons after sciatic nerve injury in rat. *J Shahrekord Univ Med Sci* 2013; 15(4): 16-25. [in Persian]
- [13] Babakhanlo P, Mirzai M, Sefidkon F, Ahmadi L, Barazaneh M, Asgari F. Medical and aromatic plant research in state of forests and rangelands. 1st ed. Ministry of Jihad-e-Agriculture; 1998. p. 64-82.
- [14] Maleki N, Garjani A, Nazemiyeh H, Nilfouroushan N, Eftekhari Sadat AT, Allameh Z, et al. Potent anti-inflammatory activities of hydroalcoholic extract from aerial parts of Stachys inflata on rats. *J Ethnopharmacol* 2001; 75(2-3): 213-8.
- [15] Rabbani M, Sajjadi SE, Jalali A. Hydroalcoholic extract and fractions of Stachys lavandulifolia vahl: effects on spontaneous motor activity and elevated plus-maze behaviour. *Phytotherapy Res* 2005; 19(10): 854-8.
- [16] Sereshti M, Yousofi DH, Zebardast N, Rafean M, Manouchehri NK, Yousefi H. Effect of ethanolic and watery extract of aerial parts of stachys lavandulifolia on trichomonas vaginalis, in vitro. *J Med Plants* 2012; 11(8): 159-65. [in Persian]
- [17] Jafarzadeh L, Rafeian-Kopaei M, Ansari Samani R, Asgari A. The effect of hydroalcoholic extract of Stachys lavandulifolia vahl on pregnant mice. *Excli J* 2012; 11: 357-62.
- [18] Jafarzadeh L, Asgari A, Golshan-Iranpoor F, Kheiri S, Parvin N, Rafeian M, et al. Abortifacient effects of Stachys lavandulifolia Vahl in mice. *J Shahrekord Univ Med Sci* 2010; 11(4): 26-31. [in Persian]
- [19] Cicchetti E, Chaintreau A. Comparison of extraction techniques and modeling of accelerated solvent extraction for the authentication of natural vanilla flavors. *J Separation Sci* 2009; 32(11): 1957-64.
- [20] Behnam-Rasouli M, Nikravesh MR, Mahdavi Shahri N, Tehranipour M. Post-operative time effects after sciatic nerve crush on the number of alpha motoneurons, using a stereological counting method (Disector). *Iran Biomedical J* 2000; 4(1): 45-9.
- [21] Tehranipour M, Ghadamyari T. The effects of root aquatic extract of Salvia staminea on neuronal density of alpha motoneurons in spinal cord anterior horn after sciatic nerve compression in rats. *J Biol Sci* 2010; 10(1): 48-52.
- [22] Khayatzade J. The protective effects of curcuma longa total extract on spinal cord neuroglia cell degeneration after the sciatic nerve compression in rats. *Arak Med Univ J* 2010; 13(1): 83-9. [in Persian]
- [23] Tehranipour M, Kabiri M. The effect of exogenous testosterone administration on peripheral nerves regeneration after sciatic nerve compression in rat. *J Biol Sci* 2009; 9(7): 692-706.
- [24] Sterio DC. The unbiased estimation of number and sizes of arbitrary particles using the disector. *J Microsc* 1984; 134(2): 127-36.
- [25] Guertin AD, Zhang DP, Mak KS, Alberta JA, Kim HA. Microanatomy of Axon/Glia Signaling during Wallerian Degeneration. *J Neurosci* 2005; 25(13): 3478-87.
- [26] Kinugasa T, Ozaki S, Hamanaka S, Kudo N. The effects of sciatic nerve axotomy on spinal motoneurons in neonatal Bax-deficient mice. *Neurosci Res* 2002; 44(4): 439-46.
- [27] Van der Stelt M, Di Marzo V. Cannabinoid receptors and their role in neuroprotection. *Neuromol Med* 2005; 7(1-2): 37-50.
- [28] Sagredo O, García-Arencibia M, de Lago E, Finetti S, Decio A, Fernández-Ruiz J. Cannabinoids and Neuroprotection in Basal Ganglia Disorders. *Mol Neurobiol* 2007; 36(1): 82-91.
- [29] Sarris J, McIntyre E, Camfield DA. Plant-Based Medicines for Anxiety Disorders, Part 2: A Review of Clinical Studies with Supporting Preclinical Evidence. *CNS Drugs* 2013; 27(4): 301-19.
- [30] Rahzani K, Malekirad A, Zeraatpishe A, Hosseini N, Seify S, Abdollahi M. Anti-oxidative stress activity of stachys lavandulifolia aqueous extract in human. *Cell J* 2013; 14(4): 314-7.