

گزارش یک مورد بیمار مبتلا به آندوکاردیت پنوموکوکی و سل ریوی

دکتر محمود خان‌بانپور^۱، دکتر علیرضا شریف^۱، دکتر سید احمد خلیفه سلطانی^۱، دکتر حسن اف‌ضلی^۱
دکتر منصوره مومن هرندی^۱

چکیده

سابقه و هدف: آندوکاردیت ناشی از استرپتوکوک پنومونیه در سال‌های اخیر به ندرت مشاهده می‌شود و باید این بیماری را در هر بیمار مبتلا به باکتریی پنوموکوکی در نظر داشت. سیر بیماری بدخیم است و در ۱/۳ موارد می‌تواند همراه با عوارضی باشد که حتی منجر به جراحی خواهد شد. این نوشتار اقدام به معرفی یک مورد بیمار مبتلا به آندوکاردیت پنوموکوکی و سل ریوی هم‌زمان می‌نماید که در فروردین و اردیبهشت ماه ۱۳۸۰ در بیمارستان شهید بهشتی کاشان بستری بوده است.

یافته‌ها: بیمار یک مرد ۲۷ ساله افغانی می‌باشد که با شکایت اصلی تب، تعویج و استراخ مراجعه کرده است و همچنین سابقه یک ساله سرفه و خلط نیز داشته است که در چند روز قبل از بستری تشدید شده است. در معاینه بالینی بیمار کاهش صداهای تنفسی و رال‌های خشن در سمع نیمه تحتانی ریه راست داشته است. با توجه به شرح حال و معاینه بیمار با تشخیص پنومونی بستری شد. در سیر بیماری، بیمار دچار سرفه قلبی گردید که تحت درمان آندوکاردیت قرار گرفت، ولی علی‌رغم حساس بودن پنوموکوک کشت خون به آنتی بیوتیک تجویزی تب بیمار همچنان ادامه پیدا کرد، تا این که پس از مثبت شدن نمونه خلط بیمار از نظر باسیل کخ و شروع درمان ضد سل تب بیمار قطع شد.

نتیجه‌گیری: آندوکاردیت پنوموکوکی یک بیماری نادر و با سیر بدخیم است که در آن درجه‌های قلب به خصوص آنورت به سرعت درگیر شده و احتمال عوارضی مثل نارسایی آنورت و نارسایی قلب زیاد است. به همین دلیل، در پیگیری بیمار، از درمان زودرس جراحی نباید غافل بود. درمان اصلی آن پنی‌سایلین یا یک سفالوسپورین نسل سوم است، هرچند که پنوموکوک‌های مقاوم به پنی‌سایلین را به عنوان یک اورژانس عفونی نباید از خاطر برد.

واژگان کلیدی: آندوکاردیت، پنوموکوک، سل ریوی

مقدمه

اندوکاردیت بیماری است که باعث ایجاد وژتاسیون بر روی اندوکارد می‌شود. اندوکاردیت را به سه دسته اندوکاردیت دریچه‌های طبیعی، اندوکاردیت استفاده‌کنندگان از مواد تزریقی و اندوکاردیت بیماران با دریچه‌های مصنوعی تقسیم می‌کنند. تقریباً تمام باکتری‌ها می‌توانند دریچه‌های طبیعی را مبتلا کنند اما در میان آنها استرپتوکوک‌ها، انتروکوک و استافیلوکوک‌ها شایع‌ترین علل هستند (۱). تا قبل از سال ۱۹۴۵ استرپتوکوک پنومونیه عامل ۱۰ درصد از موارد اندوکاردیت بود ولی در حال حاضر این رقم به ۳-۱ درصد کاهش یافته است (۲) و همانطور که ذکر شد این بیماری در حال حاضر شایع نمی‌باشد.

از دهه ۱۸۸۰ استرپتوکوک پنومونیه یا پنوموکوک به عنوان یک عامل مهم ایجاد پنومونی شناخته شد. این ارگانیسم در نازوفارنکس کلونیزه می‌شود و آن را می‌توان از ۱۰-۵ درصد بالغین سالم و ۴۰-۲۰ درصد کودکان سالم جدا کرد. به دنبال تماس‌های نزدیک و مداوم، پنوموکوک از یک فرد بالغ به فرد بالغ دیگر انتقال می‌یابد و در واقع وقوع اپیدمی‌های پنوموکوکی در بین بالغین رابطه مستقیمی با شلوغی و تراکم در محل زندگی دارد. احتمال ایجاد باکتری پنوموکوکی در بین کودکان تا ۲ سالگی نسبتاً زیاد و در بین نوجوانان و بالغین جوان پایین است. این خطر در حوالی سن ۵۵ سالگی مجدداً افزایش می‌یابد. مطالعات نشان داده است که شیوع باکتری در شیرخواران، بالغین جوان و افراد بالای ۷۰ سال به ترتیب ۵، ۱۶ و ۷۰ نفر در هر صد هزار نفر جمعیت است. شیوع این عامل در بالغین جوان در اواسط زمستان به اوج خود می‌رسد (۱).

اکثر موارد باکتری‌های پنوموکوکی بالغین به دنبال پنومونی اتفاق می‌افتد و می‌توان گفت که به ازای هر مورد پنومونی همراه با باکتری ۳-۴ مورد پنومونی بدون باکتری وجود دارد. عفونت سیستم اعصاب مرکزی، قلب، استخوان‌ها، مفاصل و حفره صفاق معمولاً از راه انتشار خون است. اندوکاردیت ایجاد شده به وسیله پنوموکوک اخیراً بسیار نادر است و در بیمارستان‌های فوق تخصصی بزرگ هرچند سال یک بار یک مورد اندوکاردیت پنوموکوکی دیده می‌شود (۱).

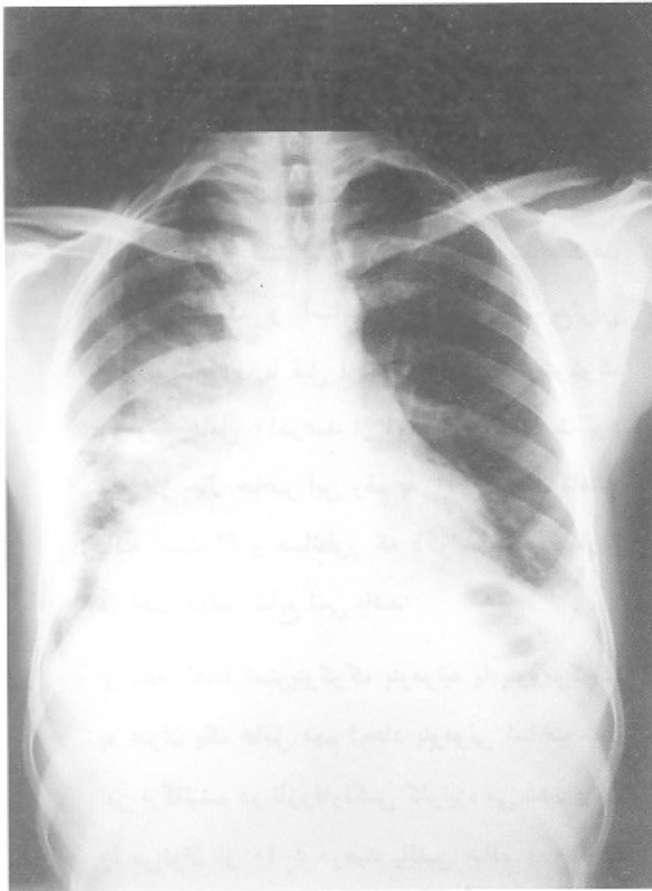
درگیری دریچه‌های مصنوعی با این باکتری بسیار نادرتر است و تاکنون فقط ۹ مورد از آن گزارش شده است (۳). باتوجه به نادر بودن آن، این مقاله به گزارش یک مورد بیمار مبتلا به اندوکاردیت پنوموکوکی مراجعه‌کننده به بیمارستان شهید بهشتی کاشان در بهار سال ۱۳۸۰ اقدام شد.

یافته‌ها

بیمار یک مرد ۲۷ ساله کشاورز افغانی می‌باشد که در تاریخ ۸۰/۱/۱۹ در بیمارستان شهید بهشتی کاشان بستری شده است. بیمار سه ماه قبل از بستری به ایران مهاجرت کرده است. بیمار با شکایات اصلی تب مراجعه کرده است که تب بیمار از یک هفته قبل شروع شده، مداوم بوده و در ۲ روز اخیر همراه با تهوع و استفراغ غیرجهنده حاوی مواد غذایی بوده است که با غذا خوردن تشدید می‌شده است. بیمار همچنین از سرفه و خلط نیز شاکی بوده که از یک سال قبل شروع شده و در چندروز اخیر تشدید یافته است و همراه با درد قفسه سینه بوده است و گاهی دچار هموپتیزی می‌شده است. بیمار از چند روز قبل از مهاجرت

راست بود. همچنین افیوژن در شیار مینور و مایع

در سمت راست گزارش شد (تصویر ۴-۱).



تصویر ۱- CXR بیمار در روز اول بستری

علی‌رغم شروع درمان آنتی‌بیوتیکی، تب بیمار همچنان ادامه داشت. ۲ روز بعد از پذیرش در طی ویزیت‌های روزانه در معاینه قلب، سوفل II/VI سیستولیک با حداکثر شدت در نوک قلب با انتشار به حاشیه چپ جناغ (LSB) شنیده شد. در اکوکاردیوگرافی به عمل آمده در همان تاریخ نارسایی خفیف میترا ل بدون وجود وژتاسیون گزارش شد. در همان تاریخ بعد از ۴۸ ساعت از کشت خون، رشد استرپتوکوک پنومونه حساس به پنی‌سیلین G، اریترومايسين، کلیندامایسین، سفالکسین، سفتریاکسون و مقاوم به به سفتریاکسون ۲gr دوبار در روز صورت گرفت و آمیکاسین قطع شد.

به ایران دچار تشدید علائم تنگی نفس خفیف بوده است.

بیمار سابقه ضعف و خستگی، کاهش وزن و تعریق شبانه را از یک سال قبل ذکر می‌کند. سیگاری نبوده و سابقه مصرف الکل نداشته است. بیمار سابقه فوت پدر خود را علت سرفه و خلط شدید ذکر می‌کند.

در بدو ورود بیمار هوشیار بوده و دیسترس تنفسی واضح نداشته است. علایم حیاتی بیمار به صورت زیر بوده است:

BP : ۱۲۰/۶۰mmHg PR : ۲۰/min RR : ۴۰/min

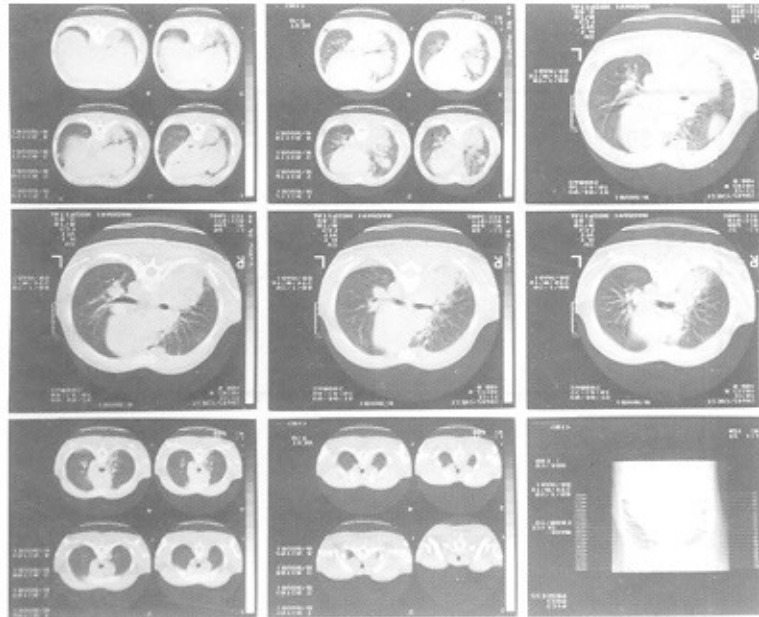
T : ۳۹/۵°C

در معاینه، بیمار سیانوزه نبوده و لنفادنوپاتی نداشته است. در معاینه ریه کاهش اتساع ریه راست، کاهش صداهای تنفسی و رال‌های خشن در سمع نیمه تحتانی ریه راست داشته است. در معاینه قلب، سوفل یا صداهای اضافی نداشته است. سایر معاینات بیمار طبیعی بوده است.

بیمار با تشخیص اولیه پنومونی بستری و پس از ارسال آزمایشات لازم و تهیه عکس قفسه سینه (CXR) تحت درمان با سفتریاکسون به میزان ۱gr دوبار در روز و آمیکاسین به میزان ۵۰۰mg دردوز اولیه سپس ۴۰۰mg دوبار در روز قرار گرفت. در CXR بیمار کدورت آلوئولر در نیمه تحتانی همی توراکس راست مشاهده شد که مطرح کننده پنومونی لوب‌های میانی و تحتانی ریه کوتریموکسازول گزارش شد که باتوجه به مجموعه شرایط فوق برای بیمار درمان اندوکاردیت با

ریه‌ها از جهت رد تومورها به عنوان علت زمینه‌ای و سایر تست‌ها مثل ویدال، رایت، کومبس رایت، VDRL، مالاریا و... انجام شد که از هیچکدام نتیجه‌ای به دست نیامد.

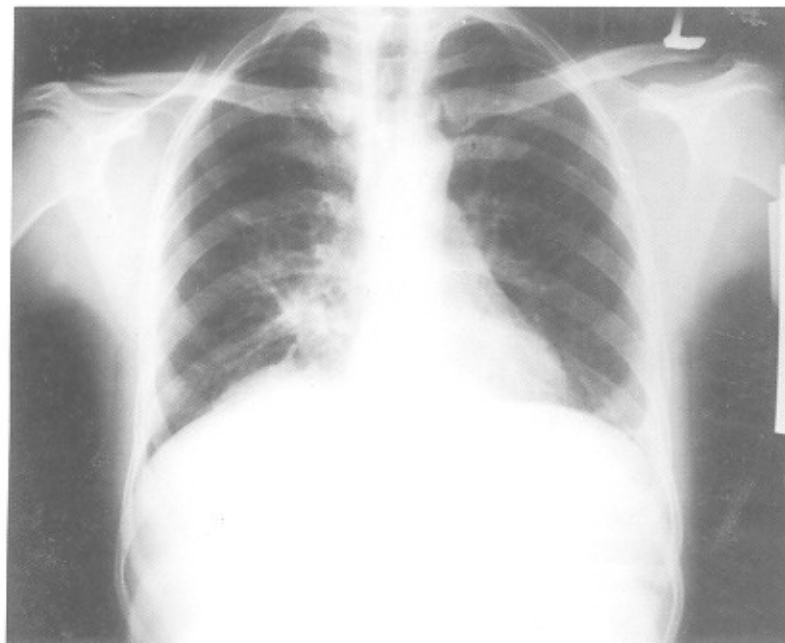
علی‌رغم شروع درمان اندوکاردیت، تب بیمار همچنان ادامه داشت. بررسی‌های دیگری جهت رد سایر علل تب مثل سونوگرافی شکم و لگن برای بررسی آبسه‌های ساب دیافراگماتیک، CT اسکن



تصویر ۲- سی تی اسکن توراکس در روز دوم بستری

در اکوی انجام شده در روز نهم بستری وجود وزتاسیون متحرک بر روی لت قدامی دریچه میترال به ابعاد 0.7cm گزارش شد (تصویر شماره ۳)

بررسی ویروس ایدز بیمار نیز منفی گزارش شد در روز پنجم پس از بستری نمونه ارسالی خلط جهت باسیل سل مثبت گزارش شد و برای بیمار درمان ضد سل شروع شد.

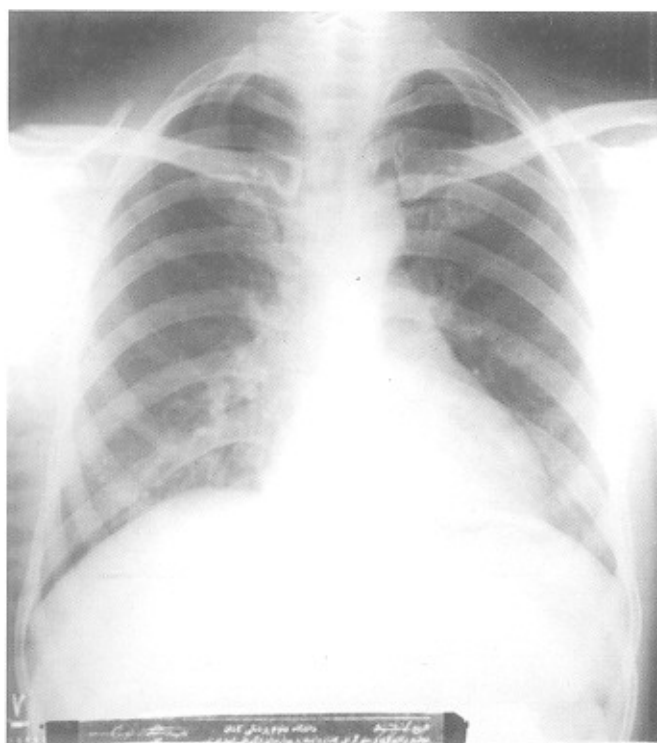
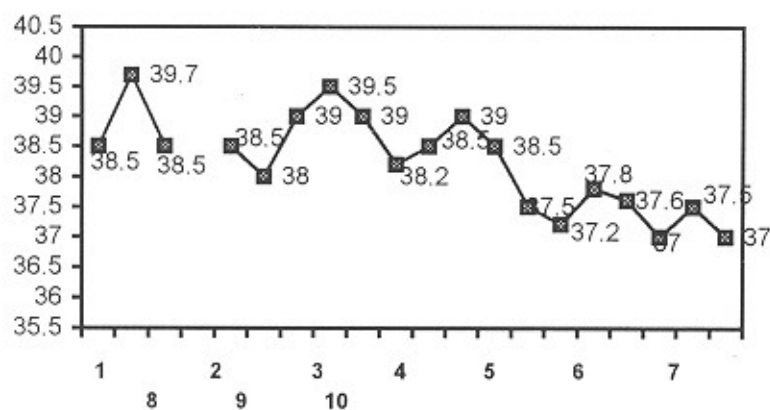


تصویر ۳- CXX بیمار اماه بعد

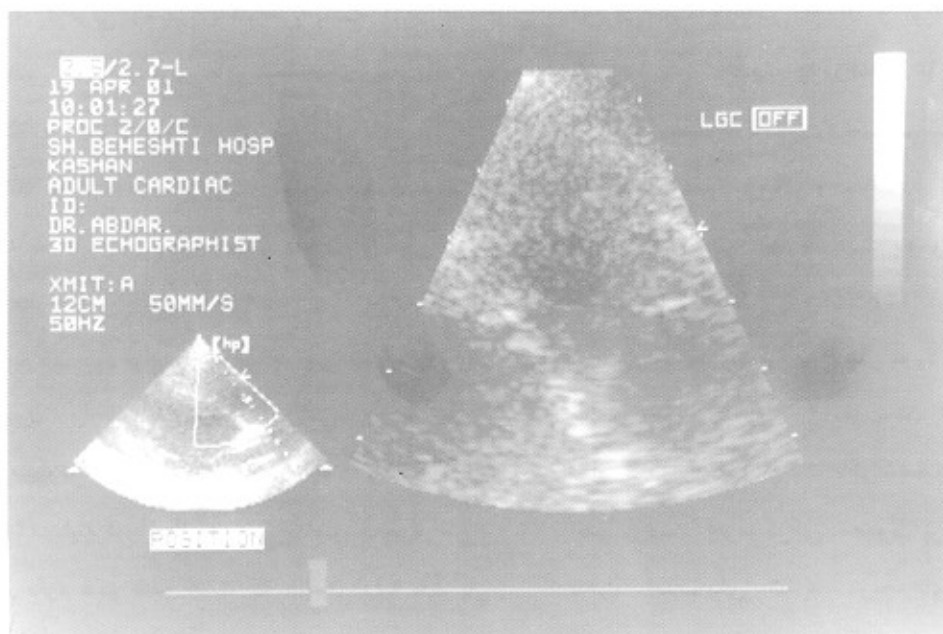
تب بیمار چهار روز پس از شروع درمان ضد سل و در نهایت بیمار با حال عمومی خوب از بیمارستان ۹ روز پس از دریافت درمان آندوکاردیت قطع شد و مرخص شد (نمودار ۱) و (تصاویر ۵و۴)

نمودار ۱- میزان درجه حرارت بیمار مبتلا به آندوکاردیت پنوموکوکی در طول بستری در بیمارستان شهید بهشتی

کاشان، ۱۳۸۰



تصویر ۴- CXX بیمار ۵ ماه بعد



تصویر ۵- اکوی قلب بیمار در روز نهم بستری

بحث

معرفی شد. یک مورد مبتلا به پنومونی پنوموکوکی بود که دچار باکتری می و در نهایت اندوکاردیت پنوموکوکی شد. آنچه که قابل توجه است این است که بر طبق منابع معتبر تا ۶۰ درصد بیماران مبتلا به اندوکاردیت دارای یک بیماری قلبی زمینه‌ای می‌باشند (۱). همانطور که ذکر شد علیرغم شیوع کم اندوکاردیت پنوموکوکی این بیماری باید در هر بیمار مبتلا به باکتری می پنوموکوکی مدنظر باشد. البته در منابع عبارت "به خصوص در حضور مننژیت" نیز ذکر شده است (۲). اما در مورد اندوکاردیت پنوموکوکی در مطالعات مختلف چنین آماري به دست نیامده است. بطور مثال در مطالعه انجام شده در کشور دانمارک در یک دوره ده ساله ۱۶ بیمار را گزارش کرده است که ۱۵ نفر آنها هیچ نوع بیماری زمینه‌ای قلبی نداشتند (۴). هم‌چنین در مطالعات انجام شده در فرانسه در یک دوره ۷ ساله، ۶۶ درصد بیماران هیچ نوع بیماری زمینه‌ای قلبی نداشتند (۳). در مورد بیمار مذکور نیز هیچ یافته‌ای به نفع بیماری قلبی، وجود نداشت و سوفل قلبی

بیمار نیز یک سوفل جدید بوده که در اولین ویزیت وجود نداشته است.

در منابع معتبر ذکر شده است که این بیماری در الکلی ها شایع تر است (۲). در مطالعه انجام شده در فرانسه میزان ابتلا به الکلیسم مزمن را ۵۰ درصد ذکر کرده اند (۳۹). همین‌طور ذکر شده است که درگیری سمت چپ قلب در این بیماری یک قانون است و البته شایع ترین درجه درگیر آنورت است و نارسایی آنورت از عوارض شایع آن است (۲) اما در مورد بیمار ما درگیری اولیه در میترال اتفاق افتاده بود که به صورت وژتاسیون واضح و نارسایی آن بود.

پنومونی و مننژیت به عنوان علل اصلی باکتری می مورد توجه قرار گرفته‌اند و در بعضی موارد روی مننژیت تاکید بیشتری شده است. در مورد علل زمینه‌ای که ریسک ابتلا را بالا می‌برند غیر از الکلیسم به بیماریهای بافت همبند و ایدز نیز اشاره شده است (۱) اما در هیچکدام از منابع مستقیماً به سل اشاره نشده است. در مورد این بیمار می‌توان روی سل ریوی به عنوان یک عامل مساعدکننده

ابتلا به پنومونی و سپس باکتری می بحث کرد. البته در بعضی منابع درگیری های سیستمیک بیماری های مختلف به عنوان یک عامل شعله ورکننده مطرح شده اند که البته در مورد بیمار مذکور به خصوص باتوجه به سابقه سرفه و خلط و هموپتیزی قبلی این مورد مطرح نمی باشد.

برای درمان در موارد حساس به پنی سیلین، روزی ۲۰ میلیون واحد پنی سیلین وریدی و یا یک سفالوسپورین نسل سوم به مدت ۴ هفته توصیه شده است (۲). البته از آنجا که این بیماری معمولاً سیر بدخیم دارد ذکر شده است که درمان اولیه باید با وانکومایسین و سفتریاکسون تا زمانی که حداقل غلظت باکتری سیدال آماده شود صورت گیرد. از آنجایی که آمینوگلیکوزیدها اثر باکتری سیدال بتالاکتام را مهار می کنند نباید اضافه شوند، مگر اینکه اثر سینرژیسیم آنها اثبات شده باشد (۲). پنوموکوک مقاوم به پنی سیلین یک اورژانس محسوب می شود و در این موارد یک سفالوسپورین نسل سوم یا وانکومایسین انتخاب اول می باشند (۲). سیر بیماری در مجموع بدخیم است، به طوری که میزان عوارض آن مثل آبسه های پره والولار و یا پریکاردیت ۱/۳ درصد موارد را

دربرمی گیرد و ناشی از آن و میزان مرگ و میر ناشی از آن حدود ۵۰ درصد (۶۵-۶۰٪ در بچه ها) است که معمولاً ناشی از تخریب سریع دریچه و اختلال همودینامیک و نارسایی قلب می باشد. البته تظاهر آهسته آندوکاردیت پنوموکوکی با نتایج خوب نیز توصیف شده است (۲). در مطالعه انجام شده در فرانسه از بین ۳۰ بیمار مورد مطالعه، ۲۰ نفر تحت عمل جراحی و ۱۲ نفر تحت تعویض دریچه قرار گرفتند اما در نهایت ذکر شده است که اگرچه آندوکاردیت پنوموکوکی معمولاً برقی آسا است و باعث آسیب های شدید دریچه های و عوارض آمبولیک می شود ولی پیش آگهی کوتاه مدت آن با درمان مناسب آنتی بیوتیکی و جراحی زودهنگام بهتر می شود، همان طور که در این مطالعه به ۲۴/۱ درصد رسیده است (۳).

در مورد بیمار مطرح شده مقاومت آنتی بیوتیکی مطرح نبود و اندیکاسیونی برای تعویض دریچه یافت نشد و پس از شروع درمان ضدسل تب بیمار قطع شد، حال عمومی بیمار رو به بهبودی نهاد و در نهایت با حال عمومی خوب ترخیص شد.

REFERENCES

1. Braunwald E, Fauci AS, et al. Harrison's Principles of Internal Medicine. 15th ed, McGraw Hill, 2001: 882.
2. Mandell GL(ed). Mandell, Douglas and Bennett's Principle and Practice of Infectious Disease. 5th ed, New York: Churchil Livingstone; 2000: 857-903.
3. Lefort A, Mainardi JL, Selton-Suty C, et al. Streptococcus pneumoniae endocarditis in adults. A multicenter study in France in the era of penicillin resistance (1991-1998). The Pneumococcal Endocarditis Study Group. Medicine (Baltimore). 2000 ; 79(5): 327-37.
4. Lindberg J, Prag J, Schonheyder HC. Pneumococcal endocarditis is not just a disease of the past: an analysis of 16 cases diagnosed in Denmark 1986-1997. Scand J Infect Dis 1998; 30(5): 469-72.
5. Claes K, De Man F, Van De Werf F. Double prosthetic valve endocarditis caused by Streptococcus pneumoniae. Infection 2000; 28(1): 51-2.