

The hemostatic effect of aluminum sulfate in liver bleeding in rat

Nouri S¹, Sharif MR^{2*}, Hosseinpour M², Ehteram H³

1- Chemical Injuries Research Center, Baqiyatallah University of Medical Sciences, Tehran, I. R. Iran.
2- Trauma Research Center, Shahid-Beheshti Hospital, Kashan University of Medical Sciences, Kashan, I. R. Iran.
3-Department of Pathology, Faculty of Medicine, Kashan University of Medical Sciences, Kashan, I. R. Iran.

Received May 5, 2014; Accepted November 19, 2014

Abstract:

Background: Despite great advances in the field of surgery, the control of liver parenchymal hemorrhage is still one of the challenges surgeons face in saving the patients' lives. Aluminum sulfate is used as a hemostatic agent in dental surgery. This study aimed to examine the hemostatic effect of aluminum sulfate on controlling bleeding from liver parenchymal tissue.

Materials and Methods: In this experimental study, 60 male Wistar rats were randomly allocated into six equal groups of 10 mice each. An incision (2 cm length; 0.5 cm depth) was made on each rat's liver surface and the length of time to hemostasis as a dependent variable was measured using different concentrations of aluminum sulfate (5%, 10%, 15%, 25%, and 50%) against the control method (control of bleeding by suturing) as the independent variable. The liver tissue was examined for pathological changes.

Results: The length of time to hemostasis in the aluminum sulfate groups was significantly less than that of the control group ($P < 0.01$). The pathologic examination showed the highest frequency of low-grade inflammation based on the defined pathological grading.

Conclusion: Aluminum sulfate is an effective hemostatic agent with low-grade inflammation effect in controlling the bleeding from liver parenchymal tissue in an animal model.

Keywords: Hemostasis, Aluminum sulfate, Liver, Rat

* Corresponding Author.

Email: dr.mrsharif@yahoo.com

Tel: 0098 912 378 8713

Fax: 0098 31 555 48900

Conflict of Interests: *No*

Feyz, Journal of Kashan University of Medical Sciences, February, 2015; Vol. 18, No 6, Pages 524-530

Please cite this article as: Nouri S, Sharif MR, Hosseinpour M, Ehteram H. The hemostatic effect of aluminum sulfate in liver bleeding in rat. *Feyz* 2015; 18(6): 524-30.

بررسی اثر آلومینیوم سولفات در کنترل خونریزی کبدی موش صحرایی

سعید نوری^۱، محمدرضا شریف^{۲*}، مهرداد حسین پور^۳، حسن احترام^۴

خلاصه:

سابقه و هدف: کنترل خونریزی کبد علی‌رغم پیشرفت علم جراحی کماکان یکی از چالش‌های روبروی جراحان برای حفظ جان بیماران می‌باشد. آلومینیوم سولفات به‌عنوان ماده هموستاتیک در اعمال جراحی دندانپزشکی استفاده می‌شود. این مطالعه به‌منظور تعیین اثر هموستاتیک آلومینیوم سولفات در کنترل خونریزی بافت پارانشیمی کبدی موش صحرایی انجام گردید.

مواد و روش‌ها: در این مطالعه تجربی ۶۰ سر موش نر نژاد ویستار به‌صورت تصادفی در ۶ گروه ۱۰ تایی قرار داده شدند. بر روی کبد هر موش برشی به طول ۲ و عمق ۰/۵ سانتی‌متر داده شد و زمان برقراری هموستاز به‌عنوان متغیر وابسته با استفاده از غلظت‌های مختلف آلومینیوم سولفات (۵، ۱۰، ۱۵، ۲۵، ۵۰ درصد) و روش کنترل (کنترل خونریزی به‌وسیله بخیه زدن) به‌عنوان متغیر مستقل اندازه‌گیری شد. بافت کبدی از نظر تغییرات پاتولوژی نیز مورد بررسی قرار گرفت.

نتایج: زمان برقراری هموستاز ناشی از گروه‌های غلظتی آلومینیوم سولفات از گروه بخیه به‌صورت معنی‌دار کمتر بود ($P < 0/01$). بررسی پاتولوژی نیز نشان‌دهنده بیشترین فراوانی در درجات پایین التهابی بر اساس درجه‌بندی پاتولوژی تعریف شده بود.

نتیجه‌گیری: آلومینیوم سولفات یک ماده هموستاتیک موثر با اثر التهابی پایین در کنترل خونریزی بافت پارانشیمی کبد در مدل حیوانی می‌باشد.

واژگان کلیدی: هموستاز، آلومینیوم سولفات، کبد، موش صحرایی

دو ماه‌نامه علمی-پژوهشی فیض، دوره هجدهم، شماره ۶، بهمن و اسفند ۱۳۹۳، صفحات ۵۳۰-۵۲۴

مقدمه

در سال‌های اخیر شیوع ترومای کبد به‌صورت چشم‌گیری افزایش پیدا کرده است و علت آن افزایش آسیب‌های شکمی ناشی از حوادث ترافیکی می‌باشد [۷،۶]. کماکان مهمترین علت مرگ و میر در بیماران مبتلا به ترومای کبد خونریزی می‌باشد [۸-۱۰]. یک پارگی به عمق ۳ سانتی‌متر در پارانشیم کبدی ۱۹ درصد مرگ و میر و یک پارگی که ۵۰-۲۵ درصد یک لوب کبدی را درگیر کند ۲۸ درصد مرگ و میر خواهد داشت [۱۱]. این مرگ و میر بالای ترومای کبد به حجم خون زیادی که بیمار از دست می‌دهد و مدت زمان زیادی که کنترل این خونریزی به بیمار تحمیل می‌کند نسبت داده می‌شود [۱۲]. این موضوع باعث شده است که مطالعات فراوانی برای کنترل خونریزی بافت کبدی انجام شود و هدف اکثر این مطالعات معرفی روش‌های درمانی می‌باشد که تا حد ممکن با کنترل مناسب خونریزی از روش‌های جراحی و برداشت قسمتی از کبد که خونریزی می‌کند، کمتر استفاده شود [۱۳-۱۶]. آلومینیوم سولفات یک ماده شیمیایی با خاصیت اسیدی است که خاصیت لخته‌کنندگی قوی دارد و پس از تماس با مواد پروتئینی به‌سرعت موجب انعقاد آنها می‌شود [۱۷]. با توجه به درصد قابل توجه پروتئین در خون، از آلومینیوم سولفات به‌عنوان ماده هموستاتیک در خونریزی خارجی در اعمال جراحی دندان-پزشکی نیز استفاده می‌شود [۱۸]. یون‌های موجود در این ترکیب با پروتئین‌های موجود در خون واکنش می‌دهند و موجب منعقد شدن این پروتئین‌ها می‌شوند و این پروتئین‌های منعقد شده باعث

کنترل خونریزی در اندام‌های توپر از جمله کبد به‌علت داشتن شبکه عروقی غنی، حتی در اتاق عمل نیز کار بسیار دشواری می‌باشد. مشکل اصلی در برقراری هموستاز در بافت کبد وجود ساختار سینوزوئیدی در این بافت است [۱]. در این ساختار عروق خونی آنقدر کوچک هستند که با تکنیک‌های معمول مورد استفاده در جراحی قابل بسته شدن نمی‌باشند [۴-۲]. از سوی دیگر تعداد عمل‌های جراحی که در آن نیاز به برش بر روی کبد می‌باشد هم‌چون متاستاتکتومی و ترومای کبد، روز به‌روز در حال افزایش می‌باشد [۵].

^۱ پزشک پژوهشگر، مرکز تحقیقات آسیب‌های شیمیایی، دانشگاه علوم پزشکی بقیه الله
^۲ دانشیار، مرکز تحقیقات تروما، بیمارستان شهید بهشتی، دانشگاه علوم پزشکی کاشان
^۳ استادیار، مرکز تحقیقات تروما، بیمارستان شهید بهشتی، دانشگاه علوم پزشکی کاشان
^۴ استادیار، گروه پاتولوژی، دانشکده پزشکی، دانشگاه علوم پزشکی کاشان

* نشانی نویسنده مسئول:

کاشان، کیلومتر ۵ بلوار قطب راوندی، بیمارستان شهید بهشتی کاشان، مرکز تحقیقات تروما

تلفن: ۰۹۱۲ ۳۷۸۸۷۱۳ | دورنویس: ۰۳۱۵۵۵۴۸۹۰۰

پست الکترونیک: dr.mrsharif@yahoo.com

تاریخ دریافت: ۹۳/۲/۱۵ | تاریخ پذیرش نهایی: ۹۳/۸/۲۸

بسته شدن دهانه مویرگ‌های کوچک می‌شوند [۱۹]. در واقع آلومینیوم سولفات بر خلاف تمامی مواد هموستاتیک شناخته شده از طریق واکنش شیمیایی با خون اثر هموستاتیک خود را اعمال می‌کند و این خاصیت آلومینیوم سولفات را یک ماده هموستاتیک بسیار کارآمد می‌کند که برای اعمال اثر خود نیازمند عملکرد طبیعی کبد و یا سیستم هموستاتیک بدن نیست [۱۹، ۱۸]. از آنجائی که اکثر مواد هموستاتیک موضعی که در کنترل خونریزی بافت پارانیشیال کبدی استفاده می‌شوند، برای اعمال اثر خود نیازمند عملکرد هموستاتیک طبیعی خود بدن می‌باشند و کبد یک اندام اساسی در ایجاد هموستاز در بدن می‌باشد، این مواد در بیماری که عملکرد کبدی طبیعی ندارند، هم‌چون بیماران سیرو-تیک جواب‌گوی نیاز جراحان برای کنترل خونریزی کبدی نیستند و به همین دلیل این گروه درمانی کمتر در مطالعات مورد توجه قرار گرفته‌اند. این واقعیت این فرصت را نصیب محققان کرده است که با پژوهش در این زمینه بتوانند گزینه‌های درمانی جدیدی که تا به حال مورد استفاده قرار نگرفته است را معرفی نمایند. در واقع معرفی یک ماده هموستاتیک موضعی که برای اعمال عملکرد خود نیاز به عملکرد طبیعی هموستاتیک بدن و عملکرد طبیعی کبد نداشته باشد، می‌تواند علاوه بر ارتقاء جایگاه مواد هموستاتیک موضعی یک گزینه درمانی جدید برای کنترل خونریزی بافت پارانیشی کبد را در اختیار جراحان قرار دهد. در همین راستا، در این مطالعه به بررسی اثر هموستاتیک آلومینیوم سولفات در کنترل خونریزی بافت پارانیشی کبدی پرداخته شد.

روش اجرا

این پژوهش، یک مطالعه مدل حیوانی می‌باشد که در سال ۱۳۹۲ در دانشگاه علوم پزشکی کاشان انجام شد. در این مطالعه اصول اخلاقی ذکر شده در راهنمای اخلاقی پژوهش بر حیوانات وزارت بهداشت، درمان و آموزش پزشکی به‌طور کامل رعایت شد. تعداد ۶۰ سر موش نر نژاد ویستار با وزن ۱۸۰-۲۳۰ گرم به-طور تصادفی در ۶ گروه ۱۰ تایی قرار گرفتند. یک هفته قبل از انجام مطالعه کلیه موش‌ها در دمای اتاق ($22 \pm 1^\circ\text{C}$) و سیکل روشنایی/خاموشی ۱۲ ساعته (روشنایی از ۸ صبح تا ۸ شب) نگه-داری شدند. کلیه موش‌ها دسترسی آزاد به آب و غذای استاندارد داشتند.

نحوه ایجاد برش بر روی کبد

ابتدا با تزریق داخل صفاقی ترکیب کتامین و زایلازین (تهیه شده از Alfasan, Holland) به نسبت کتامین ۱۰۰ میلی-

گرم و زایلازین ۱۰ میلی‌گرم به ازای هر کیلوگرم وزن بدن) موش-ها بیهوش شدند و در وضعیت سوپاین بر روی تخت عمل قرار داده شدند و پوست و زیرجلد در ناحیه شکم موش‌ها با انجام برش باز شد. برای ایجاد برش یکسان از نظر عمق، بر روی بیستوری یک نشان رنگی به فاصله ۰/۵ سانتی‌متر از نوک قرار داده شد تا بتوان عمق یکسانی را برش داد. برای برش با طول یکسان از یک خط کش استفاده شد و برشی به طول ۲ سانتی‌متر روی کبد داده شد.

تهیه و تجویز غلظت‌های مختلف آلومینیوم سولفات و اندازه‌گیری زمان کنترل خونریزی

آلومینیوم سولفات از شرکت مرک آلمان خریداری شد و با استفاده از آب مقطر غلظت‌های ۵، ۱۰، ۱۵، ۲۵ و ۵۰ درصد آن تهیه شد. در گروه‌های دریافت‌کننده آلومینیوم سولفات پس از ایجاد برش بر روی کبد با استفاده از سرنگ انسولین ۰/۵ میلی‌لیتر از محلول آلومینیوم سولفات با غلظت‌های فوق روی محل برش در کبد هر موش ریخته شد؛ به‌طوری‌که از هر غلظت مورد نظر آلومینیوم سولفات بر روی یک گروه از موش‌ها استفاده شد و با کرونومتر زمان هموستاز اندازه‌گیری و ثبت شد. زمان هموستاز در این مطالعه، زمان مورد نیاز جهت خشک شدن کامل محل خونریزی و عدم ترشح خون از ناحیه برش در نظر گرفته شد. میانگین ۱۰ زمان به‌عنوان زمان هموستاز در آن غلظت در نظر گرفته شد. روش استاندارد جهت کنترل خونریزی کبد استفاده از بخیه می‌باشد و برای مقایسه، زمان مورد نیاز جهت برقراری هموستاز کبدی به‌وسیله روش بخیه زدن نیز بر روی یک گروه از موش‌ها (گروه بخیه) که شرایط یکسانی از نظر اندازه برش بر روی کبد با دیگر گروه‌ها داشتند، ثبت شد. لازم به ذکر است که کلیه بخیه‌ها توسط یک جراح با استفاده از نخ بخیه نایلون ۰-۳ به‌روش بخیه ساده و به تعداد یک عدد بر روی کبد هر موش زده شد. پس از کنترل خونریزی کبد، زیرجلد و پوست مجدداً بسته شد و جهت جلوگیری از عفونت به هر کدام از موش‌ها ۵۰ میلی‌گرم سفالوتین (Aspen Pharmacare Australia Pty Ltd, Australia) به-صورت داخل صفاقی تزریق شد.

مطالعه پاتولوژی

پس از یک هفته دوباره با استفاده از تزریق داخل صفاقی ترکیب کتامین و زایلازین موش‌ها بیهوش شدند. سپس، در وضعیت سوپاین بر روی تخت عمل قرار داده شدند و یک برش روی محل برش پوستی قبلی داده شد و کبد موش‌ها جدا شده و

سولفات ۵۰، ۲۵، ۱۵، ۱۰ و ۵ درصد به ترتیب $8/40 \pm 1/83$ ، $14/30 \pm 3/23$ ، $23/30 \pm 3/49$ ، $31/80 \pm 3/45$ و $42/80 \pm 5/90$ ثانیه بود و در گروه کنترل (بخیه) میانگین زمان هموستاز $88/30 \pm 6/30$ بود (نمودار شماره ۱). در تمامی گروه‌ها هموستاز کبدی به‌طور کامل برقرار شد. زمان برقراری هموستاز در ۶ گروه با هم با استفاده از تست آماری کروسکال والیس از لحاظ آماری تفاوت معنی‌داری را نشان داد ($P < 0/01$). و بین گروه‌های اول تا پنجم در مقایسه با گروه ششم (گروه کنترل) اختلاف معنی‌دار وجود داشت و زمان مورد نیاز برای برقراری هموستاز با استفاده از غلظت‌های مختلف آلومینیوم سولفات نسبت به روش بخیه‌زدن با استفاده از تست آماری من‌ویتنی کمتر بود ($P < 0/01$).

فراوانی درجه‌های پاتولوژی

در هیچ‌یک از گروه‌های مورد مطالعه درجه پاتولوژی صفر، سه، چهار و پنج مشاهده نشد. در تمامی گروه‌های غلظتی ۵، ۱۰ و ۱۵ درصد آلومینیوم سولفات و هم‌چنین گروه کنترل (بخیه) درجه پاتولوژی یک مشاهده شد. در گروه‌های غلظتی ۲۵ و ۵۰ درصد آلومینیوم سولفات به ترتیب ۶۰ و ۷۰ درصد درجه پاتولوژی دو مشاهده شد (جدول شماره ۱). تفاوت معنی‌داری بین گروه آلومینیوم سولفات ۲۵ و ۵۰ درصد از نظر درجه‌بندی پاتولوژی در تست آماری مجذور کای مشاهده نشد ($P = 0/1$). در تمامی غلظت‌های به‌کار رفته آلومینیوم سولفات، زمان هموستاز نسبت به روش کنترل (بخیه) کمتر بوده است ($P < 0/01$). بین گروه‌های غلظتی آلومینیوم سولفات نیز تفاوت آماری معنی‌دار از نظر زمان هموستاز مشاهده شد ($P < 0/01$).

بلافاصله در فرمالین فیکس شد. معیارهای درجه‌بندی پاتولوژی در نمای بافت‌شناسی در ۶ درجه التهاب بر اساس درجه بندی استاندارد مورد استفاده در مطالعات مشابه [۲۰] (واکنش التهابی بافت کبد به آلومینیوم سولفات به‌عنوان یک جسم خارجی) تقسیم بندی شد: ۰ (بدون تغییر؛ ۱) با انفیلتراسیون التهابی جزئی و بدون ادم؛ ۲) انفیلتراسیون التهابی جزئی تا خفیف همراه با ادم خفیف؛ ۳) انفیلتراسیون التهابی خفیف تا متوسط و ادم متوسط؛ ۴) التهاب متوسط همراه نوتروفیل‌های پراکنده و ادم پراکنده؛ و ۵) التهاب شدید در سراسر بافت و نیز تغییرات ادما تو، فیروز و خونریزی. اندازه‌گیری زمان هموستاز به‌صورت باز و توسط یک مشاهده‌گر انجام گردید و درجه‌بندی پاتولوژی توسط پاتولوژیست به‌صورت کور انجام شد و پاتولوژیست اطلاعی از غلظت به‌کار رفته در هر نمونه نداشت.

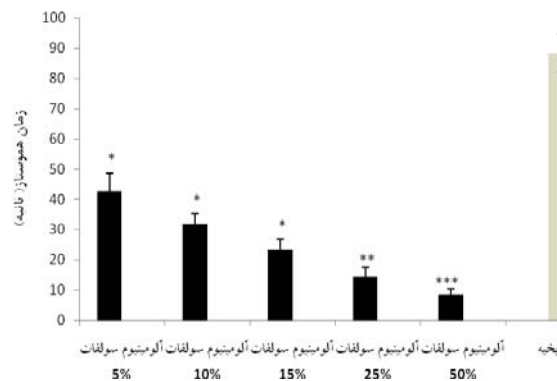
تجزیه و تحلیل آماری

اطلاعات به‌دست آمده با استفاده از نرم افزار آماری SPSS ویرایش ۱۶ مورد تجزیه و تحلیل قرار گرفت. با توجه به توزیع متغیر غیرنرمال در آزمون Kolmogorov-Smirnov داده‌های به‌دست آمده از تست آماری Kruskal-wallis test برای مقایسه زمان هموستاز بین گروه‌های غلظتی آلومینیوم سولفات استفاده شد و هم‌چنین از تست آماری Mann-Whitney برای مقایسه زمان هموستاز گروه‌های غلظتی آلومینیوم سولفات و گروه کنترل (بخیه) استفاده شد. سطح معنی‌داری به‌صورت $P < 0/05$ تعریف شد.

نتایج

زمان برقراری هموستاز

میانگین زمان هموستاز در گروه‌های غلظتی آلومینیوم



نمودار شماره ۱- زمان برقراری هموستاز با استفاده از غلظت‌های مختلف آلومینیوم سولفات و بخیه زدن در پارانیشیم کبد موش‌های مورد مطالعه مقایسه‌ی میانگین زمان هموستاز گروه کنترل با آلومینیوم سولفات ۵۰ درصد ($***P < 0/001$)، آلومینیوم سولفات ۲۵ درصد ($**P < 0/01$) و آلومینیوم سولفات ۱۵ درصد، ۱۰ درصد و ۵ درصد ($*P < 0/05$)

جدول شماره ۱- فراوانی درجه پاتولوژی بافت کبدی (بر اساس شدت التهاب) یک هفته پس از تماس با غلظت‌های مختلف آلومینیوم سولفات و

روش بخیه زدن

گروه‌های مطالعه	آلومینیوم سولفات ۵٪		آلومینیوم سولفات ۱۰٪		آلومینیوم سولفات ۲۵٪		بخیه
	۱۰(۱۰۰)	۱۰(۱۰۰)	۱۰(۱۰۰)	۱۰(۱۰۰)	۱۰(۱۰۰)	۱۰(۱۰۰)	
درجه ۱	تعداد (درصد)	۱۰(۱۰۰)	۱۰(۱۰۰)	۱۰(۱۰۰)	۱۰(۱۰۰)	۴(۴۰)	۳(۳۰)
درجه ۲	تعداد (درصد)	۰	۰	۰	۰	۶(۶۰)	۷(۷۰)
مجموع	تعداد (درصد)	۱۰(۱۰۰)	۱۰(۱۰۰)	۱۰(۱۰۰)	۱۰(۱۰۰)	۱۰(۱۰۰)	۱۰(۱۰۰)

تفاوت معنی‌داری بین گروه آلومینیوم سولفات ۲۵ و ۵۰ درصد از نظر درجه بندی پاتولوژی در تست آماری مجذور کای مشاهده نشد ($P=0/1$).

بحث

نتایج به دست آمده در این مطالعه نشان داد آلومینیوم سولفات در مقایسه با روش استاندارد کنترل خونریزی کبد (بخیه زدن) به صورت معنی‌داری به زمان کمتری برای کنترل خونریزی نیاز دارد. گزارش پاتولوژی بافت‌های کبدی نیز نشان داد آلومینیوم سولفات حتی در غلظت‌های بسیار بالا (۵۰ درصد) نیز موجب التهابی بیشتر از درجه پاتولوژی ۲ نشده است و واکنش سیستم دفاعی موش به این ماده هموستاتیک تفاوت چندانی با روش استاندارد مورد استفاده در کنترل خونریزی کبدی نداشته است. در حال حاضر در مراکز درمانی انتخاب تکنیک مورد استفاده برای به حداقل رساندن خونریزی در حین اعمال جراحی بر روی کبد بر اساس انتخاب شخصی پزشکان و تجربه آنها و امکانات در دسترس می‌باشد. روش استاندارد و شایع‌ترین روشی که برای کنترل خونریزی ناشی از پارگی کبد مورد استفاده قرار می‌گیرد، بستن عروق منطقه پاره شده کبد به وسیله بخیه‌های عمقی و یا فشردن می‌باشد [۲۱-۲۵]. باید در نظر داشت کنترل خونریزی کبدی با استفاده از بخیه موجب افزایش آسیب پارانشیم و ایسکمیک شدن بافت‌های سالم کبد می‌شود و از سوی دیگر بافت پارانشیمی کبد بافت مناسبی برای بخیه زدن نیست و در صورت کم‌تجربه بودن جراح، خود بخیه نیز می‌تواند موجب تشدید پارگی پارانشیم کبد شود. استفاده از روش فشردن نیز خطر خونریزی مجدد و ایجاد سندروم کمپارتمان شکمی را به دنبال دارد که یک جراحی دیگر را به بیمار تحمیل خواهد کرد. از سوی دیگر مواد موضعی مورد استفاده برای برقراری هموستاز در بافت کبدی موجب تحریک هموستاز در سطح برش بافت پارانشیمال کبد می‌شوند و در واقع برای اعمال عملکرد خود نیازمند سیستم هموستاتیک طبیعی بدن می‌باشند و این یک نقطه ضعف برای این دسته دارویی می‌باشد؛ چرا که بسیاری از مواردی که کبد نیاز به جراحی دارد، از جمله سیروز کبدی، عملکرد هموستاتیک بدن نیز به علت اختلال عملکرد کبد مختل می‌باشد. از جمله این مواد هموستاتیک فیبرین را می‌توان نام برد که یک بستر برای کواگولاسیون اندوژن

فراهم می‌کند و موجب تحریک هموستاز در سطح آسیب دیده پارانشیم کبدی می‌شود. نتایج یک کارآزمایی بالینی تصادفی که بر روی ۳۰۰ بیمار تحت جراحی کبد انجام شده است، نشان می‌دهد که هیچ تفاوتی از نظر میزان کل خون از دست رفته، نیاز به انتقال خون و یا عوارض بعد از عمل جراحی میان بیماران درمان شده با فیبرین و بیمارانی که فیبرین دریافت نکرده بودند، وجود ندارد [۲۶]. این واقعیت که فیبرین برای اعمال اثر خود نیاز به عملکرد طبیعی هموستاتیک بدن بیمار دارد، از یک سو و شیوع بالای اختلالات کبدی و در نتیجه اختلالات هموستاتیک در بیماران نیازمند جراحی بر روی کبد توجه کننده نتیجه مشاهده شده در این کارآزمایی بالینی می‌باشد. در مطالعه حاضر آلومینیوم سولفات نسبت به روش بخیه زدن زمان کمتری را برای کنترل خونریزی نیاز داشت و در نتیجه حجم خونریزی کمتری را نیز در پی داشت که علت اختلاف موجود میان فیبرین و آلومینیوم سولفات را می‌توان مکانیسم عمل متفاوت این دو ماده دانست؛ در فیبرین این مکانیسم وابسته به عملکرد هموستاتیک بدن و در آلومینیوم سولفات غیر وابسته به آن می‌باشد. در یک مطالعه دیگر نشان داده شده است که ترکیب آپروتینین و ترانگزامیک اسید موجب کاهش خون از دست رفته و هم‌چنین نیاز به انتقال خون به میزان ۳۰ تا ۴۰ درصد می‌شود، اما اخیراً نگرانی‌هایی در مورد ایمن بودن این ترکیب مطرح شده است؛ چراکه آپروتینین موجب نارسایی کلیه و افزایش خطر مرگ پس از جراحی می‌شود [۲۷]. این عوارض، کاربرد این ترکیب در کنترل خونریزی کبدی را محدود کرده است. نکته قابل توجه دیگر عوارض ناشی از اثرات سیستمیک ناخواسته مواد هموستاتیک می‌باشد که کاربرد آنها را در برخی موارد محدود کرده است. خاصیت اسیدی آلومینیوم سولفات با ایجاد یک سد پروتئینی مانع از ورود این ماده به جریان خون و در نتیجه پیامدهای سیستمیک احتمالی می‌شود. اندک مطالعات انجام شده بر روی مواد هموستاتیک موضعی دلالت بر سودمند بودن این مواد موضعی در کاهش زمان هموستاز و کم کردن نیاز بیماران به خون فرآورده‌های خونی داشته‌اند و در نتیجه باعث بهبود پیش‌آگهی

اثر آلومینیوم سولفات در کنترل خونریزی کبدی، ...

آلومینیوم سولفات بر روی پارانشیم کبد یک هفته در نظر گرفته شد، ولی ممکن است کبد در زمان طولانی‌تر دچار فیبروز و اسکروز در محل شود. انجام مطالعات بر روی حیوان بزرگتر می‌تواند این محدودیت‌ها را تا حد زیادی برطرف کند. هم‌چنین، با توجه به خاصیت هموستاتیک آلومینیوم سولفات ارزیابی این ماده هموستاتیک در کنترل خونریزی خارجی در قالب یک مطالعه مدل حیوانی نیز در راستای معرفی یک کوتر شیمیایی پیشنهاد می‌شود.

نتیجه‌گیری

آلومینیوم سولفات یک ماده هموستاتیک موثر با اثر التهابی پایین در کنترل خونریزی بافت پارانشیمی کبد در مدل حیوانی می‌باشد.

تشکر و قدردانی

از معاونت پژوهشی دانشگاه علوم پزشکی کاشان به‌خاطر حمایت مالی از این مطالعه سپاسگزاری می‌گردد.

References:

- [1] Sauaia A, Moore FA, Moore EE, Moser KS, Brennan R, Read RA, et al. Epidemiology of trauma deaths: a reassessment. *J Trauma* 1995; 38(2): 185-93.
- [2] Baykul T, Alanoglu EG, Kocer G. Use of Ankaferd Blood Stopper as a hemostatic agent: a clinical experience. *J Contemp Dent Pract* 2010; 11(1): 88-94.
- [3] McBee WL, Koerner KR. Review of hemostatic agents used in dentistry. *Dent Today* 2005; 24: 62-5.
- [4] Lemon RR, Steele PJ, Jeanson BG. Ferric sulfate hemostasis: effect on osseous wound healing. Left in situ for maximum exposure. *J Endod* 1993; 19(4): 170-3.
- [5] Odabas ME, Erturk M, Cinar C, Tuzuner T, Tulunoglu O. Cytotoxicity of a new hemostatic agent on human pulp fibroblasts in vitro. *Med Oral Patol Oral Cir Bucal* 2011; 16(4): 584-7.
- [6] Goker H, Haznedaroglu IC, Ercetin S, Kirazli S, Akman U, Ozturk Y, et al. Haemostatic actions of the folkloric medicinal plant extract Ankaferd Blood Stopper. *J Int Med Res* 2008; 36(1): 163-70.
- [7] Meric Teker A, Korkut AY, Kahya V, Gedikli O. Prospective, randomized controlled clinical trial of Ankaferd Blood Stopper in patients with acute anterior epistaxis. *Eur Arch Otorhinolaryngol* 2010; 267(9): 1377-81.
- [8] Çinar C, Odabaş ME, Akca G, Işık B. Antibacterial effect of a new haemostatic agent on

بیماران پس از عمل جراحی بر روی کبد شده است [۳۱-۲۷]. یک ماده هموستاتیک ایده‌آل باید خونریزی را در کوتاه‌ترین زمان ممکن متوقف کند، به راحتی قابل حمل باشد، سازگار با حیات باشد، کمترین عارضه را به بیمار تحمیل کند، موجب تاخیر یا اختلال در روند ترمیم بافت نشود و قیمت مناسبی داشته باشد [۳۲]. با در نظر گرفتن این تعریف، آلومینیوم سولفات نیز با توجه به ویژگی‌های منحصر به فردی که ذکر شد از جمله مکانیسم عمل متفاوت این ماده هموستاتیک نسبت به دیگر مواد هموستاتیک موضعی که برای اعمال عملکرد خود نیازمند سیستم هموستاتیک طبیعی بدن نمی‌باشد، یک ماده هموستاتیک موضعی موثر در کنار روش‌های دیگر در کنترل خونریزی بافت پارانشیمال کبدی می‌باشد و می‌تواند در حد یک ماده هموستاتیک موضعی حجم خون از دست رفته بیمار را کاهش دهد. این مطالعه نیز مانند سایر مطالعات با محدودیت‌هایی روبرو بود از جمله: این مطالعه بر روی بریدگی‌های کوچک انجام شد و در کبد معمولاً کنترل خونریزی بریدگی‌های بزرگ و عمیق مطرح می‌باشد. هم‌چنین، در این مطالعه بنا بر نظر پاتولوژیست حداقل زمان مورد نیاز برای بررسی اثر

- oral microorganisms. *J Clin Exp Dent* 2012; 4(3): 151-5.
- [9] Shriver DA, White CB, Sandor A, Rosenthal ME. A profile of the rat gastrointestinal toxicity of drugs used to treat inflammatory diseases. 1975; 32(1): 73-83.
- [10] Kragh JF Jr, Littrel ML, Jones JA, Walters TJ, Baer DG, Wade CE, et al. Battle casualty survival with emergency tourniquet use to stop limb bleeding. *J Emerg Med* 2009; 41(6): 590-7.
- [11] Kragh JF Jr, Murphy C, Dubick MA, Baer DG, Johnson J, Blackburn LH. New tourniquet device concepts for battlefield hemorrhage control. *US Army Med Dep J* 2011; 38-48.
- [12] Clark WR Jr, Leather RP. Hemostasis during liver resections. *Surgery* 1970; 67(3): 556-57.
- [13] Cogbill TH, Moore EE, Jurkovich GJ, Feliciano DV, Morris JA, Mucha P. Severe hepatic trauma: a multi-center experience with 1335 liver injuries. *J Trauma* 1988; 28(10): 1433-8.
- [14] Beal SL. Fatal hepatic hemorrhage: an unresolved problem in the management of complex liver injuries. *J Trauma* 1990; 30(2): 163-9.
- [15] Saifi J, Fortune JB, Graca L, Shah DM. Benefits of intraabdominal pack placement for the management of nonmechanical hemorrhage. *Arch Surg* 1990; 125(1): 119-22.
- [16] Dodd GD 3rd, Soulen MC, Kane RA, Livraghi T, Lees WR, Yamashita Y, et al. Minimally invasive treatment of malignant hepatic tumors:at

- the threshold of a major breakthrough. *Radiographics* 2000; 20(1): 9-27.
- [17] Sábio S, Franciscone PA, Mondelli J. Effect of conventional and experimental gingival retraction solutions on the tensile strength and inhibition of polymerization of four types of impression materials. *J Appl Oral Sci* 2008; 16(4): 280-5.
- [18] Niemczyk SP. Essentials of endodontic microsurgery. *Dent Clin North Am* 2010; 54(2): 375-99.
- [19] Scarano A, Artese L, Piattelli A, Carinci F, Mancino C, Iezzi G. Hemostasis Control in Endodontic Surgery: A Comparative Study of Calcium Sulfate versus Gauzes and versus Ferric Sulfate. *J Endod* 2012; 38(1): 20-3
- [20] Nouri S, Sharif MR. Efficacy and Safety of Ferric Chloride in Controlling Hepatic Bleeding; An Animal Model Study. *Hepat Mon* 2014; 14(6): e18652.
- [21] Cué JI, Cryer HG, Miller FB, Richardson JD, Polk HC Jr. Packing and planned reexploration for hepatic and retroperitoneal hemorrhage: Critical refinements of a useful technique. *J Trauma* 1990; 30(8): 1007.
- [22] Wadia Y, Xie H, Kajitani M. Liver repair and hemorrhage control using laser soldering of liquid albumin in a porcine model. *Lasers Surg Med* 2000; 27(4): 319-28.
- [23] David Richardson J, Franklin GA, Lukan JK, Carrillo EH, Spain DA, Miller FB, et al. Evolution in the management of hepatic trauma: a 25-year perspective. *Ann Surg* 2000; 232(3): 324-30.
- [24] Pachter HL, Hofstetter SR. The current status of nonoperative management of adult blunt hepatic injuries. *Am J Surg* 1995; 169(4): 442-54.
- [25] Carrillo EH, Richardson JD. The current management of hepatic trauma. *Adv Surg* 2001; 35: 39-59.
- [26] Figueras J, Llado L, Miro M, Ramos E, Torras J, Fabregat J, Serrano T. Application of fibrin glue sealant after hepatectomy does not seem justified: results of a randomized study in 300 patients. *Ann Surg* 2007; 245(4): 536-42.
- [27] Berrevoet F, de Hemptinne B. Use of topical hemostatic agents during liver resection. *Dig Surg* 2007; 24(4): 288-93.
- [28] Heaton N. Advances and methods in liver surgery: haemostasis. *Eur J Gastroenterol Hepatol* 2005; 17 Suppl 1: S3-12.
- [29] Nouri S, Sharif MR, Tabatabaei F, Farokhi S. Investigating the Effect of Zinc Chloride to Control External Bleeding in Rats. *Nurs Midwifery Stud* 2014; 3(3): e22063.
- [30] Nouri S, Farokhi S, Jamali B, Sharif MR. Alum in Controlling Hepatic Bleeding; an Animal Model Study. *Thrita* 2014; 3(3): e21446.
- [31] Jackson MR. Fibrin sealants in surgical practice: an overview. *Am J Surg* 2001; 182 Suppl 2: 1-7.
- [32] Kim S, Rethnam S. Hemostasis in endodontic microsurgery. *Dent Clin North Am* 1997; 41(3): 499-511.